



**UNIVERSIDAD CATÓLICA DE SANTIAGO DE GUAYAQUIL**  
**FACULTAD DE CIENCIAS MÉDICAS**  
**CARRERA DE ODONTOLOGÍA**

**“EVALUACIÓN CLÍNICA DE CORONAS DE ZIRCONIO COMPARADAS  
CON SISTEMAS METAL CERÁMICOS: APRECIACIÓN CLÍNICA POR  
PARTE DEL PACIENTE Y DEL ODONTÓLOGO”.**

**TRABAJO DE GRADUACIÓN**  
**Previa a la obtención del título de:**  
**ODONTÓLOGA**

**AUTORA:**  
**ANDREA BARONA INTRIAGO**

**DIRECTOR ACADÉMICO:**  
**DR. JUAN CARLOS GALLARDO BASTIDAS**

**Guayaquil-Ecuador**  
**2009-2010**

## AGRADECIMIENTO

Este trabajo de graduación, si bien ha requerido de mucho esfuerzo y entrega, no hubiese sido posible su finalización sin la cooperación desinteresada de todas y cada una de las personas que a continuación citaré y muchas de las cuales han sido un soporte muy fuerte en momentos de angustia y desesperación.

Primero y antes que nada a Dios, quien ha sido mi sustento siempre, por estar conmigo en cada paso que doy, por fortalecer mi corazón e iluminar mi mente, y por haber puesto en mi camino a aquellas personas que han sido mi soporte y compañía durante todo mi periodo de estudio.

Agradeceré hoy y siempre a mi familia, quienes han estado presentes en cada minuto de mi vida brindándome su apoyo y cariño incondicional para hacer de mí un mejor ser humano; y que con mucho trabajo y esfuerzo me han brindado una excelente educación para mi crecimiento profesional.

A todos los profesores que desde el primer día que ingrese a esta grandiosa entidad me han brindado su ayuda, sus conocimientos y su incondicional apoyo. Quiero agradecerles a todos ellos cuanto han hecho por mí, para que este trabajo saliera adelante de la mejor manera posible.

Quedo especialmente agradecida con mi director académico, El Dr. Juan Carlos Gallardo B. por haberme proporcionado numerosas horas de orientación académica, sabios consejos, y discusiones creativas y constructivas que me incentivaron día a día a dar lo mejor durante la elaboración de este trabajo y que ciertamente me servirán para el resto de mi vida profesional.

A todos mis pacientes, por la confianza depositada en mí, un agradecimiento enorme.

*Este trabajo va dedicado para las cuatro personas más importantes en mi vida, las que han aportado día a día no uno sino miles de granos de arena para ser la persona que soy. Me refiero a mis padres, Diego y Fernanda y a mis hermanas, María Fernanda y Doménica.*

*Muchas gracias por enseñarme a valorizar cada minuto de mi vida, por enseñarme a ser una persona constante y luchadora. Muchas gracias por todo este apoyo que me han brindado desde siempre. Para ustedes, con mucho esfuerzo y dedicación, cada palabra de este trabajo esta inspirado en ustedes.*



## ÍNDICE GENERAL

ÍNDICE GENERAL .....	4
RESUMEN .....	6
INTRODUCCIÓN .....	7
CAPITULO I: FUNDAMENTOS DE ESTÉTICA EN ODONTOLOGIA .....	8
PLAN DE TRATAMIENTO INTEGRADO .....	12
PRINCIPIOS DE ESTÉTICA .....	13
<i>La sonrisa</i> .....	14
CAPITULO II: PREPARACIONES DENTALES EN PRÓTESIS PARCIAL FIJA .....	26
PRINCIPIOS BIOLÓGICOS Y MECÁNICOS .....	27
1. <i>Principios Biológicos</i> .....	27
2. <i>Principios mecánicos</i> .....	30
CONFIGURACIONES DE LÍNEAS DE ACABADO .....	41
1. <i>Posición de la terminación cervical</i> .....	42
2. <i>Tipos de terminación cervical</i> .....	44
3. <i>Instrumental</i> .....	47
SUBCAPITULO 1: PREPARACIONES PARA CORONAS METAL – CERÁMICA .....	48
SUBCAPITULO 2: TIPOS DE PREPARACIONES PARA CORONAS LIBRE DE METAL .....	57
CAPÍTULO III: MATERIALES CERÁMICOS .....	62
PERSPECTIVAS HISTÓRICAS DE LAS CERÁMICAS DE USO ODONTOLÓGICO .....	63
CERÁMICAS DENTALES .....	64
1. <i>Composición de las cerámicas dentales</i> .....	64
2. <i>Propiedades deseables en los materiales restauradores cerámicos</i> .....	65
3. <i>Características Generales de las cerámicas dentales</i> .....	67
4. <i>Clasificación de las cerámicas dentales</i> .....	69
5. <i>Modificando la cerámica: resistencia estructural</i> .....	71
CAPITULO IV: MATERIALES Y TÉCNICAS DE IMPRESIÓN .....	91
LA IMPRESIÓN .....	93
1. <i>Técnica de Impresión de etapa única y de doble mezcla asociada a la técnica de separación gingival que utiliza doble hilo</i> .....	94



CAPÍTULO V: SELECCIÓN DE COLOR.....	96
COLOR DEL DIENTE.....	96
1. <i>Matiz</i> .....	96
2. <i>Valor</i> .....	97
3. <i>Croma</i> .....	97
SELECCIÓN DE COLOR.....	99
CAPITULO VI: CEMENTACIÓN .....	100
CLASIFICACIÓN DE LOS CEMENTOS.....	100
1. <i>Cementos Poliméricos o Resinosos</i> .....	101
CAPÍTULO VII: CONSIDERACIONES GENERALES .....	113
ESTÉTICA EN CORONAS METALOCERÁMICAS.....	113
1. <i>¿Cuáles son las fallas mas frecuentes en las coronas metalocerámicas?</i>	113
2. <i>¿Cuáles son las precauciones para que no se vea el metal?</i>	115
ESTÉTICA EN CORONAS LIBRES DE METAL (CORONAS DE ZIRCONIO) .....	116
SUBCAPÍTULO 1: METODOLOGÍA .....	118
<i>Primera Etapa</i> .....	118
<i>Segunda Etapa</i> .....	118
SUBCAPITULO 2: RESULTADOS.....	120
<i>PRESENTACIÓN DE CASOS CLÍNICOS</i> .....	120
CONCLUSIONES Y RECOMENDACIONES .....	141
BIBLIOGRAFÍA.....	
ANEXOS.....	

## RESUMEN

*La Odontología Estética siempre ha sido un tema de debate entre todos los especialistas. Conseguir un trabajo completamente estético y que le agrade al paciente un 100% siempre ha sido el objetivo en todo trabajo restaurador.*

*La realidad hoy en día, es que vivimos uno de los más grandes momentos de la Odontología, ya que el odontólogo no solo trabaja para brindarle un trabajo restaurador a su paciente, sino que auxilia al mismo a lograr una mejor autoestima.*

*Después de tantos años de haber utilizado coronas metal cerámicas y de la lucha exhaustiva de muchos odontólogos por disfrazar esa infraestructura metálica con el fin de que el tratamiento restaurador sea lo más semejante a los dientes naturales, surgen en el medio nuevas cerámicas, las cuales al ser reforzadas con materiales como el zirconio, proveen la inexistencia de un soporte metálico para sustentar el material estético, y por tanto, eliminan el problema de enmascarar su existencia.*

*Esto fue lo que despertó mi interés por comparar clínicamente dos materiales: coronas con infraestructura metálica y coronas de zirconio que corresponden al sistema libre de metal. Y con ello comprobé que ciertamente las coronas de zirconio son muy estéticas y se asemejan mucho a los dientes naturales, pero así mismo las coronas metal cerámicas también ofrecen excelentes propiedades, más que todo funcionales, y si las mismas son correctamente elaboradas también ofrecerán un resultado favorecedor para el paciente.*

**Palabras clave:** *Coronas metal cerámicas, coronas libre de metal, coronas de zirconio*

## INTRODUCCIÓN

En un intento para proveer mejores resultados estéticos en nuestros trabajos protésicos, sobre todo en el sector anterior, en los últimos años, muchos profesionales han empleado nuevos materiales y nuevas técnicas para conseguir lo más codiciado por todo odontólogo: “Restauraciones completamente estéticas”.

El objetivo de este trabajo, es demostrar que el tradicional sistema metal cerámica, aunque ofrece una fuerza extrema en lo que respecta a las funciones masticatorias, no es estético debido a que el metal se transluce por más que el mismo sea sometido a opacadores, y obviamente las coronas obtenidas van a ser muy diferentes a los dientes naturales.

Se demostrara que el hecho de usar restauraciones libres de metal puede llevar a obtener resultados mucho mas estéticos y por lo tanto, coronas cuyas características van a ser similares a la de los dientes naturales. La apariencia final de toda restauración libre de metal siempre dependerá de las propiedades ópticas de translucidez que el material cerámico provea, y de igual manera la composición que posea el mismo. Adicionalmente, podemos decir, que las restauraciones libres de metal muestran una estabilidad estética a largo plazo, combinada con fuerza durante las funciones masticatorias y forma de resistencia aceptable una vez cementadas.



## **CAPITULO I: FUNDAMENTOS DE ESTÉTICA EN ODONTOLOGIA**

A pesar de que se ha escrito mucho sobre fundamentos de estética aplicados en la Odontología, sería una falla gigantesca no hablar de la misma, sobre todo si en este trabajo queremos enfocar la comparación entre un trabajo restaurador en el cual se usa el metal como infraestructura de una corona y otro en el cual el material utilizado será uno “libre de metal” (1, 2).

Vivimos en una sociedad en que cultivar la apariencia genera uno de los prejuicios más penetrantes, aunque el mismo siempre es negado. A las personas les gusta pensar que la apariencia no tiene importancia, pero en el fondo todos sabemos una cosa: *“Nadie puede resistirse a la apariencia, la apariencia es la parte más pública de la persona”* (2).<sup>1</sup>

Un profundo deseo y respeto por lo bello siempre predominaron en la cultura y en los sentimientos humanos, sea por el hecho de ser agradable a los sentidos, sea por el status conferido a él. Desde la antigüedad, y a lo largo de toda la historia de la humanidad, la belleza viene mostrándose una de las principales preocupaciones y centro de discusiones filosóficas. Hoy, la estética, que puede ser

---

<sup>1</sup> Nancy Etcoffo en el libro “A Lei do Mais Belo”-“a Ciencia de Beleza”

entendida tradicionalmente como el estudio racional de lo bello, sea por la posibilidad de su conceptualización, sea por la diversidad de emociones y sentimientos que suscita en el hombre, está cada vez más presente en las diferentes áreas de conocimiento humano (2).

Estética, que es definida en *Webster's New Collegiate Dictionary* como “una rama de la ciencia que trata de la belleza en la naturaleza y el arte”, nos trae serias dudas en relación a su plena comprensión, principalmente por el alto grado de subjetividad. Hegel, filósofo del siglo XIX, afirma: “...la belleza, como sustancia de la imaginación y de la percepción no puede ser una ciencia exacta”. Por lo tanto, la percepción de la belleza, en un sentido más amplio, como fenómeno del intelecto, es un proceso de organización de datos sensoriales desarrollados juntamente con los resultados de experiencias culturales previas, como observo Charles Darwin “...esta capacidad para la apreciación de lo bello está relacionada con el elevado gusto adquirido en la cultura, y depende de asociaciones complejas” (2).

Cuando definimos lo **bello** (estético) o lo **feo** (no estético), una serie de asociaciones en nuestra mente se agrupan para componer esa información instantáneamente. En las situaciones diarias, cuando ese proceso se concretiza, nuestra percepción visual es un prerequisite esencial para la apreciación estética. Pero, cuando vemos y analizamos, nuestra deducción no puede y no debe solo pasar por nuestros sentimientos es necesario, como observadores, que presentemos patrones de análisis y comparaciones muy claras y definidas, tornando el proceso consciente en que la reacción a la belleza puede ser automática, pero nuestros pensamientos y comportamientos ocurren definitivamente bajo nuestro control (2).

En Odontología Estética, siempre se debe de buscar números, formas, referencias y perspectivas que puedan ayudarnos de forma significativa en la composición de nuestros trabajos clínicos, en la devolución de denticiones no solo funcionales y biológicamente integrados, sino muy hermosos. Recordamos, también, que el proceso de tornarse un perito en reconocer trazados y composiciones, que varían sutilmente, e incluso así son capaces de presentarnos una sensación que varia



de lo bello a lo feo, de lo agradable a lo desagradable, no resulta de forma alguna un “don divino”, como observa Gerard Chiche:

**...pensar que una predisposición artística es necesaria en la Odontología Estética es un concepto equivocado; como en cualquier otro tema, el conocimiento de ciertos principios es más importante que solo la intuición (2).**

Por lo tanto, resultante de aprendizaje y entrenamiento, o como el antropólogo Donald Symons sugiere la belleza puede estar en las adaptaciones del observador (8).

En la actualidad, la estética dental está mejor fundamentada, y se basa en principios funcionales y biológicos. Hoy existe una preocupación con la estética dental en todos los aspectos, sobre todo respecto al color y al alineamiento de los dientes, lo que produce un perfecto equilibrio entre lo que es posible realizar y lo que deberá hacerse sin perjuicio de los componentes biológicos del sistema estomatognático. La preocupación actual está centrada en la obtención de dientes blancos y en la confección de restauraciones que tengan paridad cromática con los elementos originales (1).

Sabemos que los pacientes buscan tratamiento dental por diversas razones, entre ellas la aceptación social, el miedo, la aceptación intelectual, el orgullo personal y los posteriores beneficios biológicos (1).

Debemos incluir en estos puntos los factores *DOLOR* y *ESTÉTICA*, aceptados por todos, pues a pesar de las grandes campañas de divulgación de la salud bucal, lo que lleva principalmente a los pacientes a buscar tratamiento son, sin duda, estos dos factores (1).

Estamos delante de un hecho, y este es irrefutable; tenemos que tratar a nuestros pacientes y siempre que esto ocurra, es necesario que lo hagamos a partir de



un plan de tratamiento que ya lo hemos denominado de *Plan de Tratamiento Integrado (PTI) (1)*.

Cuando se trata de pacientes con compromiso de la armonía estética, tenemos que incluir la planificación estética en el *Plan de Tratamiento Integrado*, y esta fue la preocupación primordial que ha motivado este trabajo (1).

Para Goldstein, la Odontología Estética bien sucedida requiere habilidades que envuelven más que la capacidad de diagnosticar y corregir irregularidades funcionales y patológicas, exige de una relación personal y comunicativa entre el dentista y el paciente. El tratamiento estético, además de tener relación con la patología y con la función, también aborda actitudes relacionadas con la apariencia, personalidad, concepto del paciente respecto a si mismo, la posición que ocupa en el medio social, sus relaciones con la familia, los amigos, los colegas de trabajo, y las amistades casuales (1).

Además de esto, el dentista debe ser capaz de visualizar los resultados antes de intervenir para obtener un trabajo estético y funcionalmente bien realizado. Podríamos añadir que es necesario analizar al paciente, su cara además de la boca, para que podamos resaltar en él las marcas de expresión existentes y los defectos que implacablemente los años producen, para que no se nos atribuyan problemas estéticos ya existentes y los que el paciente no había percibido (1).

Siempre que busquemos un tratamiento, cualquiera que sea su naturaleza, es normal crear una expectativa mayor que la realizable. En los tratamientos estéticos y cosméticos no es diferente (1).

Algunas recomendaciones importantes deben ser dadas, sobre todo respecto al uso de materiales restauradores estéticos. En el mercado es normal encontrar materiales que por la propia divulgación de las empresas fabricantes ofrezcan maravillas y sean capaces de hacer milagros, lo que no es siempre verdad (1).

Siempre preferimos indicar materiales y técnicas consagradas por su utilización, sobre todo por el alto costo de los tratamientos y por la gran expectativa de los pacientes (1).

Discutiremos en este texto, las diferencias estéticas entre restauraciones libres de metal y aquellas con infraestructura metálica y nos gustaría que los lectores juzgaran por si mismos lo que es mejor para su uso, empleando lo que sea más indicado para la situación clínica tratada. Intentar adecuar el uso del material a su técnica, buscando estética, función y durabilidad es esencial para el crecimiento profesional y obtención del resultado óptimo. Lo primordial es la realización de un trabajo planificado y minucioso, pues el dentista es el profesional que tiene privilegio de mantener proteger o aún desarrollar la expresión más bonita del ser humano que, sin duda, es la *SONRISA (1)*.

### **Plan de tratamiento Integrado**

Las fases del plan de tratamiento integrado son absolutamente conocidas, y como hemos añadido en este plan el implante osteointegrado, recordamos estas etapas:

1. Examen clínico
2. Examen radiográfico
3. Exámenes de los modelos de estudio y encerado diagnóstico
4. Consideraciones oclusales
5. Consideraciones periodontales
6. Consideraciones endodónticas
7. Consideraciones quirúrgicas
8. Consideraciones ortodónticas
9. Implantes osteointegrados
10. Tratamientos protéticos y restauradores propiamente dichos
11. Fases de mantenimiento.

En nuestra evaluación, todas estas etapas son absolutamente importantes, pero son las etapas del tratamiento periodontal y ortodóntico las que más pueden influir en los resultados estéticos finales (1).



En la actualidad, los implantes osteointegrados idealizados por Branemark llevaron a cambios importantes en la planificación de los tratamientos restauradores. Sin duda, este fue el mayor avance en el tratamiento restaurador de los edéntulos, tanto totales cuanto parciales. Con los implantes, tratamientos que antes eran altamente mutilantes se tornaron más conservadores (1).

Si consideramos los aspectos estéticos de los implantes, mucho se ha progresado desde las Prótesis De Los Suecos, hasta las que son ejecutadas hoy. Se desarrollaron componentes para que podamos realizar prótesis más estéticas y biomecánicamente optimizadas. Diversos autores se dedicaron a la creación de nuevos sistemas de solución de discrepancias y aplican hoy con absoluto éxito las prótesis sobre los implantes osteointegrados (1).

En los días de hoy, no podemos dejar de considerar en nuestros pacientes edéntulos parciales o totales la posibilidad de la indicación de implantes osteointegrados en su planificación. Creemos que lo más fantástico es el hecho de poder realizar en los pacientes también prótesis libre de metal sobre los implantes. Pero debemos siempre tener en cuenta que el resultado estético podrá no llegar a las expectativas iniciales en su totalidad, debido a factores ajenos a las condiciones clínicas y técnicas del tratamiento (1).

Las restauraciones dentales tienen un papel significativo en el mantenimiento de la salud periodontal. Podemos, en este momento, observar cuáles son los materiales cerámicos que mejor comportamiento tienen con los tejidos periodontales. Siempre se debe de observar el contorno gingival, la preservación de las papilas, la calidad de las encías, la forma y el contorno de las prótesis. Son estos factores, asociados a trabajos restauradores correctamente equilibrados, que permiten hacer una rehabilitación estética, funcional y armoniosa (1).

## **Principios de Estética**

La Odontología Estética, como en otras áreas, se basa en leyes y técnicas, utilizando además del enfoque intuitivo, principios lógicos en la búsqueda de una



sonrisa estéticamente satisfactoria y agradable. Dentro de una perspectiva organizada y sistemática, dos objetivos básicos dentro de la estética en Odontología deben ser exhaustivamente perseguidos y estudiados:

1. Crear dientes de proporciones intrínsecas agradables entre si y los demás dientes, biológicamente integrados y en armonía con los tejidos gingivales (2).
2. Producir una disposición dental armoniosa y agradable con los labios y demás estructuras de la cara (2).

En la búsqueda por una composición agradable en la sonrisa, se debe de observar algunos factores de composición estética para orientación en la ejecución de nuestros trabajos clínicos. Según Gerard Chiche, cuatro factores pueden ser efectivamente aplicados a la sonrisa: estructuras de referencia, proporción, simetría y, con base en sus patrones promedios, podemos enfocar una imagen para servir de guía para nuestros trabajos clínicos (2, 3).

No obstante, al mirar una cara, es también importante y sensato observar la individualización de cada caso. Modelos e iconos sirven a un propósito claro de referencial y norte para nuestros diagnósticos estéticos. De hecho, determinadas “convenciones estéticas” llevan algunos clínicos a vicios de composición, caracterizando sus trabajos siempre en la misma perspectiva, forma y color. Es importante estar atento a lo singular pues, a pesar de los modelos de referencia que vamos a estudiar, no debemos olvidar el individuo con su singular armonía, características y deseos (2).

## **La sonrisa**

Según Claude Rufenacht “...una sonrisa agradable puede producir un aura que amplía la belleza de la cara, haciendo parte de las cualidades y virtudes de la personalidad humana”. De hecho, no existe entre las expresiones humanas algo más significativo que una sonrisa sincera. Sin embargo, cuando es referida al campo de la estética, nuestra capacidad de exhibir una sonrisa agradable depende directamente de

su belleza estructural, pues las relaciones entre los elementos dentales, tejidos gingivales y labios, de forma armoniosa, dispuestos en la composición facial denotaran su calidad (2).

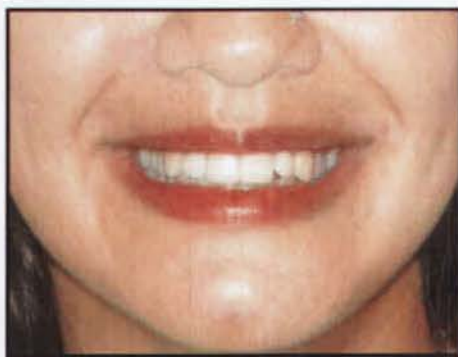## 1. Componentes de la sonrisa

### a. Línea de labio

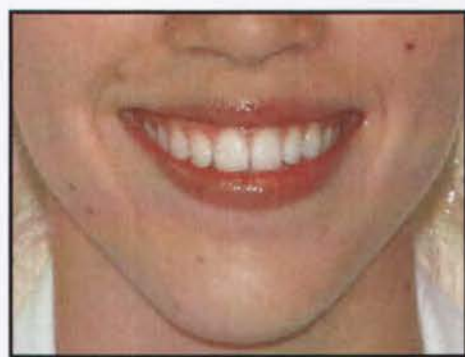Durante el reposo o la sonrisa, las relaciones labiodentales son factores determinantes para una connotación favorable o negativa estéticamente, ya que su forma de relación influencia directamente la composición de nuestros trabajos clínicos.

La cantidad de exposición dental, cuando son consideradas la altura del labio superior en relación con los incisivos centrales superiores y tejidos gingivales durante la sonrisa, depende de una serie de factores y puede clasificarse en tres tipos básicos:

- **Línea labial baja:** durante la sonrisa, solo una parte limitada de las estructuras dentales queda a la vista (Fig. No. 1).
- **Línea labial media:** durante la sonrisa, los dientes y papilas interdentes quedan a la vista (Fig. No. 2).
- **Línea labial alta:** durante la sonrisa, dientes y encía quedan a la vista (Fig. No. 3) (2).

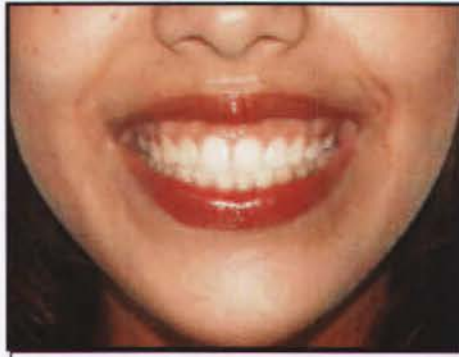

**Fig. No. 1: Línea Labial Baja**  
Fuente: Andrea Barona Intriago.



**Fig. No. 2: Línea Labial Media**  
Fuente: Andrea Barona Intriago.





**Fig. No. 3: Línea Labial Alta**  
Fuente: Andrea Barona Intriago.

Mientras en determinadas situaciones la línea labial baja se presenta como factor atenuador para nuestros trabajos estéticos, sirviendo de cobertura de la línea cervical, la línea labial alta deja a la vista una gran cantidad de tejido gingival, aumentando la responsabilidad de realizar trabajos estéticamente satisfactorios en la relación restauración/margen gingival, pues irregularidades en los contornos gingivales se vuelven obvias, especialmente en pacientes con desarmonías cervicales, en particular, con asimetría gingival de los incisivos centrales superiores (2).

Aún hoy, poco podemos hacer para cambiar la línea labial. Las modalidades de tratamiento son limitadas: la cirugía ortognática, la intrusión ortodóntica o el alargamiento de corona clínica, así como las técnicas de entrenamiento muscular o los procedimientos quirúrgicos realizados en la musculatura facial son alternativas interesantes para amenizar las relaciones labiodentales no satisfactorias, pero, a veces en desproporción en la situación clínica (2).

#### **b. Línea de sonrisa**

Uno de los más importantes componentes de la sonrisa puede ser entendido como la línea hipotética diseñada por los bordes incisales de los dientes antero superiores en relación con otras líneas de referencia de la cara. En una situación considerada favorable estéticamente, las líneas deben de seguir **paralelas**, ejerciendo un efecto cohesivo, siempre favorable en cualquier tipo de composición (2).<sup>2</sup>

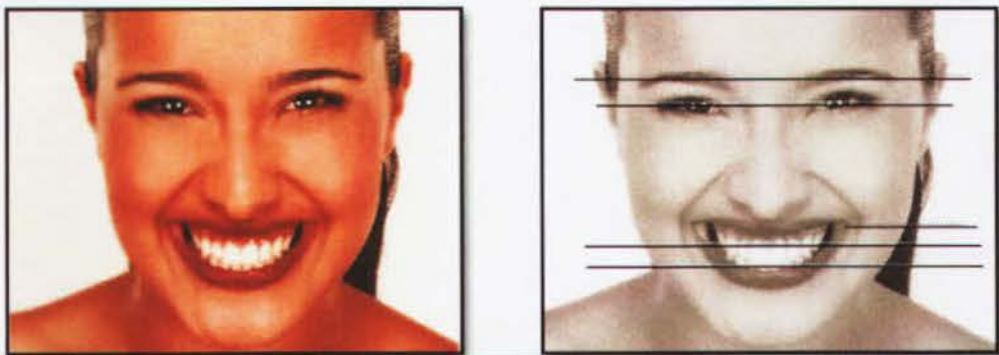
---

<sup>2</sup> El **Paralelismo** es la relación más armoniosa entre los dientes.



De esa forma, el plano incisal de los dientes superiores y el contorno del margen gingival deben estar paralelos, y de esta forma no diferente, la línea interpupilar también. Las líneas formadas por las cejas y la comisura bucal se presentan como líneas accesorias y, cuando son paralelas a las líneas generales aumentan el efecto cohesivo en la cara (Fig. No. 4 y 5) (2).

De forma dinámica, esa armonía se reforzará mucho si la línea incisal también esta paralela a la línea formada por la curvatura del borde interno del labio inferior durante la sonrisa. Lógicamente no es necesario el paralelismo perfecto entre dichas líneas, pero, de forma general, las líneas horizontales servirán para orientar la inclinación de la línea incisal y del margen gingival durante los tratamientos con restauraciones estéticas (2).



**Fig. No. 4-5: Líneas horizontales de la cara. Nótese que se observan paralelas, ejerciendo así un efecto cohesivo y armonioso.**  
Fuente: Kina, Sydney. Año de Edición 2008. Invisible: Restauraciones estéticas cerámicas. Brasil. Editorial Artes Médicas.

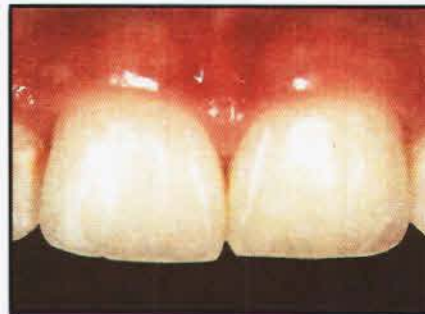### **c. Morfología dental**

A lo largo del tiempo, varios estudios intentaron correlacionar la forma de los dientes con características anatómicas y psicológicas de las personas; así mismo, había teorías en las que se correlacionaban la forma de los dientes con el género. En esa correlación, mujeres tendrían típicamente dientes ovoides, mientras que los hombres suelen tener dientes cuadrados o triangulares (2, 4).

En verdad, la morfología dental es única para cada persona. Así incontables formas pueden ser encontradas, siguiendo lógicamente el principio fisiológico de forma/función. No obstante, a pesar de la diversidad de formas, morfologías básicas

puede agrupar la mayoría de las estructuras dentales cuando son aplicadas al segmento anterior. Cuando son analizados sus contornos, ángulos externos, los dientes pueden ser clasificados de la siguiente manera:

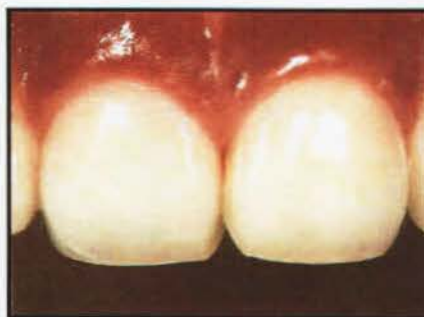- Diente cuadrado: presenta contorno incisal recto, con ancho mesiodistal proporcionalmente mayor cuando es comparado a las formas ovoides y triangular. los ángulos mesial o distal en general son rectos, o, a lo mucho levemente redondeados. En el contorno proximal, las líneas mesial y distal están paralelas, con leve convexidad y la línea cervical en general es rasa. Esa característica determina una disposición con troneras incisales cerradas (Fig. No. 6) (2, 4).



**Fig. No. 6: Diente Cuadrado**  
Fuente: Kina, Sydney. Año de Edición 2008. Invisible: Restauraciones estéticas cerámicas. Brasil. Editorial Artes Médicas.

- Diente ovoide: presenta contorno incisal redondeados con ancho mesiodistal proporcionalmente menor cuando es comparado a formas cuadrada y triangular. Los ángulos mesial y distal son redondeados y de transición suave entre los contornos. Como los contornos proximales también son redondeados, los puntos de contacto, en general, se localizan en el punto medio del contorno proximal, y la línea cervical es estrecha. Desde una vista lateral, la cara vestibular se observa de forma convexa (Fig. No. 7) (2, 4).

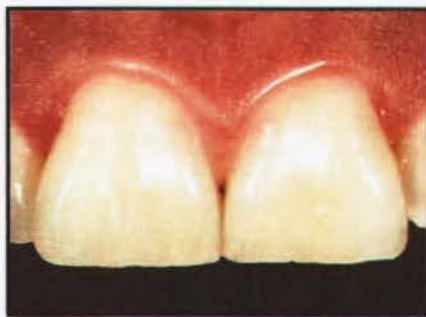



**Fig. No. 7: Diente Ovoide**

Fuente: Kina, Sydney. Año de Edición 2008. Invisible. Restauraciones estéticas cerámicas. Brasil. Editorial Artes Médicas.

- Diente triangular: presenta contorno incisal recto, con ancho mesiodistalmente mayor, comparado a la forma ovoide, y semejante a la cuadrada. los ángulos mesial y distal son los más agudos, cuando son comparados a las morfologías. con contornos proximales en forma de “V”, convergiendo a cervical, los puntos de contacto en general se localizan cerca de los ángulos incisales, y la línea cervical es estrecha. desde una vista lateral, la cara vestibular se observa cóncava (Fig. No. 8) (2).



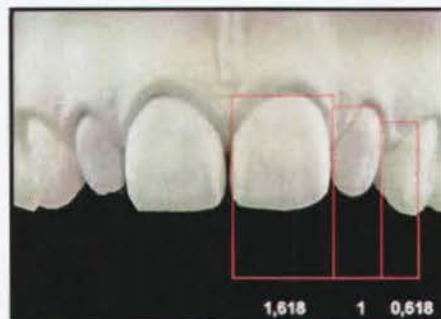**Fig. No. 8: Diente Triangular**

Fuente: Kina, Sydney. Año de Edición 2008. Invisible. Restauraciones estéticas cerámicas. Brasil. Editorial Artes Médicas.

#### **d. Proporciones Dentales**

Las relaciones y proporciones dentales en el segmento anterior determinan el equilibrio y la percepción estética de una sonrisa. A través del tiempo, muchos autores intentaron establecer diferentes reglas que de cierto modo hagan más fácil la

creación de composiciones armoniosas y estéticas. Entre las más discutidas y difundidas, esta la aplicación de la “Proporción áurea”, inducida en Odontología por Lombardi en 1973, y desarrollada por Levin en 1978. La proporción áurea es una fórmula matemática que determina armonía en las proporciones de cualquier figura. Esta fórmula es aplicada a la sonrisa para determinar el tamaño “aparente” del diente cuando es visto de frontal. La relación entre la anchura del incisivo lateral y la del incisivo central es de 1:1,618, y la proporción entre la anchura del incisivo lateral y canino es de 1:0,618. No obstante, varios estudios y observaciones clínicas concluyeron que esas proporciones no son frecuentemente encontradas. El estudio de Preston, determino en 1993 que solo el 17% de las personas analizadas presentaban la proporción áurea entre la anchura del incisivo lateral y la del incisivo central (1:1,618), y ningún individuo presento la proporción (1:0,618) entre la anchura del incisivo lateral y canino. En verdad, la proporción áurea proporciona un arco maxilar estrecho, pues trabaja en una relación (visual) de reducción promedio en la anchura entre los dientes anteriores alrededor del 62% (Fig. No. 9) (4, 5, 6, 7).



**Fig. No. 9: Proporción Áurea**  
**Fuente:** García Eugenio J., Momose Tami,  
Mongruel Osnara M., Gomes João Carlos.  
2009. Aplicación Clínica de los Parámetros  
Estéticos en Odontología Restauradora. Acta  
Odontológica Venezolana. Volúmen 47  
numero 1. Páginas 1-8

La proporción coronaria entre altura y anchura parece ser una referencia más adecuada. Estudios han demostrado que las variaciones son mínimas en esa relación. Las medidas promedios realizadas determinan que la anchura de los incisivos centrales superiores corresponden al 80% aproximadamente de su largura (Fig. No. 10). En números, la anchura media está entre 8.3 a 9.3mm, mientras la largura varía

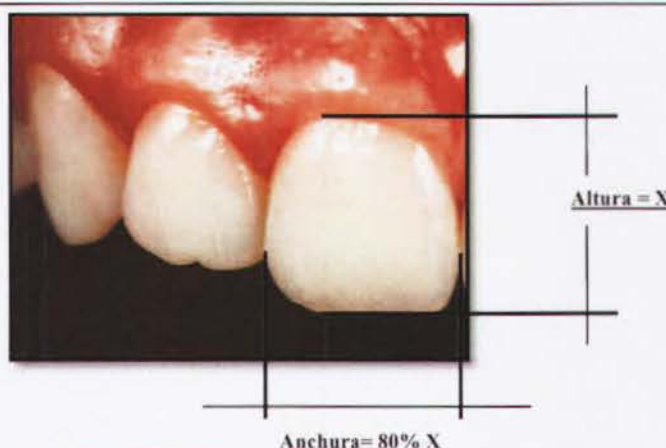


entre 10.4 y 11.2mm (promedio altura/anchura aproximadamente del 80%). Los incisivos laterales superiores presentan una variación acentuada de proporción cuando son comparados a los incisivos centrales. Con forma similar a los centrales, su anchura es en promedio, 1.5 a 3mm menor. Los caninos superiores con su forma típica de “lanza” (debido a su cúspide incisal en forma de “V”), son más anchos que los incisivos laterales, cerca de 1 a 1.5mm. La **Tabla I** indica la medida media mesiodistal de los dientes anteriores superiores (2, 5, 6, 7).

	<b>Incisivo Central</b>	<b>Incisivo Lateral</b>	<b>Canino</b>
<b>Media</b>	8.34	6.57	7.47

**Tabla No. I: Medida promedio mesiodistal en mm de los dientes anteriores superiores**

Fuente: Kina, Sydney. Año de Edición 2008. Invisible: Restauraciones estéticas cerámicas. Brasil. Editorial Artes Médicas.



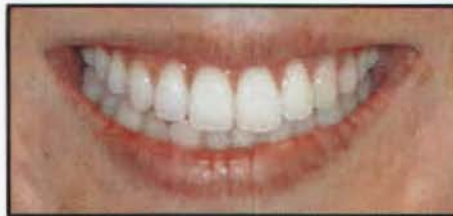**Fig. No. 10: Relación  
Altura/Anchura.**

Fuente: Kina, Sydney. Año de Edición 2008.  
Invisible: Restauraciones estéticas cerámicas.  
Brasil. Editorial Artes Médicas.

#### **e. Predominio de los incisivos centrales superiores**

Incisivos centrales con proporciones promedios mayores que otros elementos dentales anteriores, posición central y simetría, se presentan como elementos dominantes en la composición de la sonrisa. Esa observación parece ser consenso en los muchos tratados sobre composición y disposición dentales estéticos. En verdad,

esa preferencia por centrales dominantes en la sonrisa bastante natural, ya que le predominio es un requisito fundamental para proporcionar unidad., fuerza, jovialidad y sensualidad en una composición dental (2).



**Fig. No. 10: Predominio de Incisivos Centrales**

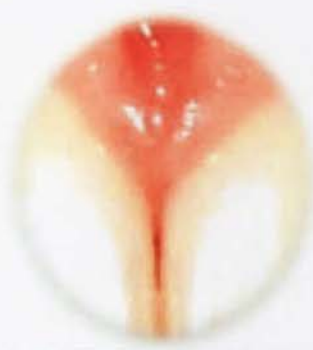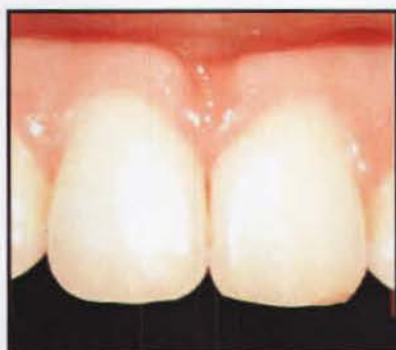Fuente: Andrea Barona Intriago.

#### **f. Troneras interdentes gingivales**

La porción cervical del punto de contacto, las paredes proximales de los dientes adyacentes y la cresta ósea interdental, que constituye, juntamente con el margen gingival que contornea la estructura dental, el eje cervical de los dientes, su posición y tamaño, así como en las troneras incisales, dependen de la posición del punto de contacto, de la morfología y de la inclinación del eje dental. Sé que dientes cuadrados y ovoides presentan troneras gingivales pequeñas (Fig. No. 11-11.1), mientras que dientes triangulares tienen tendencia a troneras gingivales mayores. La abertura de ese espacio, por la pérdida de papila interdental, causa una de las situaciones más antiestéticas en la composición dental, con la formación de triángulos negros (black space). La pérdida de papila interdental puede ser causada por diversos factores, que van desde morfología y posición dental (Fig. No. 12-12.1), diastemas hasta enfermedad periodontal y el propio tratamiento de la misma debido a la desinflamación consecuente (2, 8).

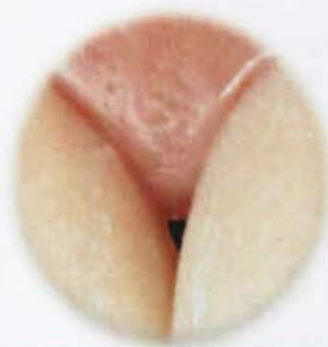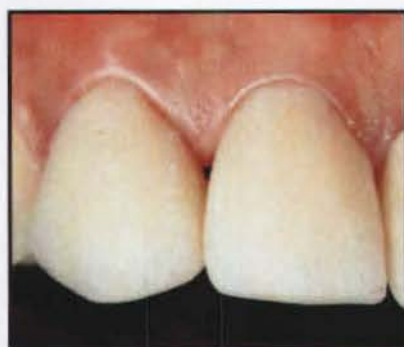En 1992, Tarnow, Magner y Fletcher determinaron que la distancia entre el punto de contacto y la cresta ósea está correlacionada directamente con la presencia o ausencia de la papila interdental. Ellos concluyeron que la papila interdental está presente en el 100% de los casos en que la distancia (punto de contacto/cresta ósea) es igual o menor a 5mm; en el 56% de los casos cuando la distancia es de 6mm, y en el 27% de los casos en que la distancia es igual o mayor que 7mm (9).





**Fig. No. 11-11.1: Troneras Interdentales Gingivales**

Fuente: Andrea Barona Intriago.



**Fig. No. 12-12.1: Black Space formado por la propia morfología dental.**

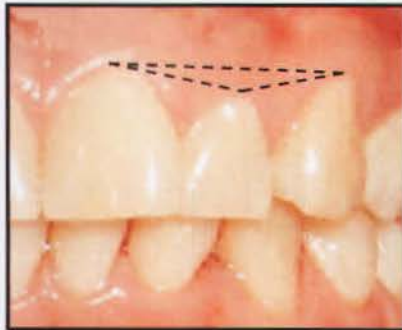Fuente: Andrea Barona Intriago.

### **g. Contorno y morfología gingival**

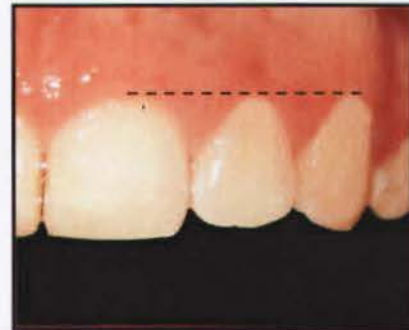El contorno y la morfología del margen gingival están entre los componentes más importantes de la composición dental. Enmarcando los dientes en la región cervical, su composición y apariencia determinan desde simetría y proporción dental a fuerzas cohesivas y estabilidad visual de la composición de la sonrisa. Los márgenes gingivales presentan dos contornos considerados agradables estéticamente.

1. **Patrón sinuoso:** ocurre cuando el margen gingival del incisivo lateral está abajo de la línea hipotética trazada entre los márgenes gingivales del incisivo central y del canino (Fig. No. 13).
2. **Patrón recto:** ocurre cuando los márgenes gingivales del incisivo central, incisivo lateral y canino están alineados en la misma tangente. (Fig. No. 14)

En esos patrones puede ocurrir de forma simétrica, bilateral o combinada, con un patrón recto en uno de los lados del arco y sinuoso en el lado contrario, no obstante, la “quiebra” de esos patrones es considerada antiestética (2, 8).



**Fig. No. 13: Patrón Sinuoso**  
Fuente: Andrea Barona Intriago.



**Fig. No. 14: Patrón Sinuoso**  
Fuente: Andrea Barona Intriago.

#### **h. Inclinación axial**

A partir de la línea media, en general el eje de los dientes anteriores presenta inclinación mesial incisal e inclinación distal apical. Aparentemente esa inclinación aumenta gradualmente de los incisivos centrales hacia los caninos, esa inclinación distal (hacia incisivo apical) determina la posición distal del cenit gingival con el eje dental (2).

#### **i. Simetría versus Asimetría: la búsqueda por el equilibrio**

El equilibrio es el elemento clave del éxito de un diseño, tanto simétrico como asimétrico. En el equilibrio simétrico, es fácil comprender el equilibrio formal de un objeto o sonrisa con el centro sirviendo de fulcro y el área dividida uniformemente de los dos lados con correspondencia de forma y grandezas, relativamente simples de crearse. En el diseño asimétrico, por su vez, las múltiples opciones y tensiones provocadas por la inexistencia de un centro definido requieren observaciones más detalladas (2).

Lamentablemente (o afortunadamente), hay que tener en cuenta que la naturaleza humana raramente (o nunca) encontramos disposiciones dentales completamente simétricas. En verdad, una composición comprendida como estética



abarca una disposición con elementos dentales (homólogos) diferentes entre sí, pero concebidos con parámetros de identificación y semejanza. Forman un conjunto dentro del principio conocido como “**unidad** en la variedad”. De esa forma, la asimetría observada presenta una unidad casi simétrica, pero manteniendo una diversidad sutil (**diversidad** en la unidad) (2).

En una composición armoniosa, las partes contrarias (izquierda y derecha), cuanto más próximas a la línea media, más simétricas deben ser y, cuanto más distantes, mas asimétricas pueden ser. Por lo tanto en una rehabilitación oral agradable, incisivos centrales deben presentarse simétricos, mientras incisivos laterales, con mayor libertad, pueden ser asimétricos y caninos mucho más (2).

Equilibrio en una sonrisa, por lo tanto saber cuál es el límite máximo de asimetría aceptable, cual es la línea que separa lo armonioso de lo no armonioso (2).

Lamentablemente, buscar equilibrio a partir de situaciones adversas de posición dental, retracciones, desnivel gingival no se puede expresar mediante un cálculo matemático. El sentido de estabilidad, la manera correcta o equivocada de hacer determinada cosa, el volumen necesario, el modo más satisfactorio de combinar los elementos de una sonrisa, casi como un escenario, todos ellos son una cuestión de observación y entrenamiento. Dependen esencialmente de la sensibilidad del observador y su capacidad técnica y artística en obtener equilibrio visual (2).

#### **j. Armonía**

La armonía en Odontología Restauradora, sugiere el análisis y la comprensión del problema, la relación de la sonrisa con los fundamentos estéticos y el desarrollo de un conjunto de imágenes posibles, persuasivas a nuestros sentidos para indicar o iludir de forma agradable. Sugiere la colaboración de todos los componentes de la sonrisa formando cohesión y equilibrio, en otras palabras **armonía** (2).

## **CAPITULO II: PREPARACIONES DENTALES EN PRÓTESIS PARCIAL FIJA**

Las preparaciones para prótesis parcial fija son regidas por principios biológicos y mecánicos que interfieren directamente con el estado de salud bucal y con la durabilidad del trabajo protésico rehabilitador (1).

Durante la fase de planteamiento protésico, la selección del tipo de material restaurador es importante en el sentido de orientar la ejecución clínica de la preparación a ser realizada. Los conceptos básicos de las preparaciones cavitarias no deben de ser olvidadas, sin embargo son necesaria adaptaciones para adecuar las preparaciones a esta nueva clase de materiales (1).

Según Shillingburg y colaboradores, la selección del material y del tipo de restauración tiene como principales parámetros:

1. Destrucción estructural del diente
2. Retención
3. Estética
4. Control de la placa bacteriana
5. Consideraciones de costo

A continuación se presentará las orientaciones básicas de las preparaciones dentales para los nuevos materiales restauradores; sin embargo, sabemos que sufrirán



cambios en función del desarrollo de estos, con características físicas y mecánicas diferentes (1).

## **Principios Biológicos y Mecánicos**

### **1. Principios Biológicos**

Como principios biológicos consideramos:

#### **a. Preservación de la vitalidad del órgano pulpar:**

El mantenimiento de la vitalidad pulpar esta inversamente relacionada con el potencial irritante que los procedimientos en prótesis parcial fija pueden desencadenar, especialmente durante la fase de preparaciones. La profundidad de la preparación cavitaria está directamente relacionada con el número de túbulos dentinarios expuestos cerca del límite amelodentinario, el número de canalículos es de aproximadamente 20.000/mm<sup>2</sup>, cerca de 1,0 mm de la pulpa, este número llega a 45.000 canalículos por milímetro cuadrado. Esto representa que, cuanto mayor es la profundidad de la preparación, mayor será la permeabilidad dentinaria y la susceptibilidad de la pulpa a los agentes irritantes, sean ellos físicos (calor), químicos (resinas acrílicas, agentes hemostáticos) o biológicos (contaminación bacteriana y sus toxinas). Es por eso, que la preservación de la vitalidad pulpar debe de ser cuidadosamente evaluado, indicando cuando o no el tratamiento endodóntico será necesario (1). “Según Schetritt y Steffensen, los dientes endodónticamente tratados, que estén localizados en sector posterior, tienen una mayor incidencia de fracturas verticales (23).”

De esta manera, se recomienda el mantenimiento de la vitalidad pulpar en estos dientes cuando sea posible (1). “Jackson y Skidmore, afirmaron que solo el 5,7% de los dientes tratados con prótesis parciales fijas requieren de un tratamiento endodóntico posterior a su instalación (24).”

Atribuyeron este bajo índice a la mejor técnica operatoria, al uso de instrumentos cortantes rotatorios de buena calidad y a la subsecuente protección del complejo dentino-pulpar (1).

Sin embargo las restauraciones que se van a describir en este trabajo, además de la preparación, será necesario el acondicionamiento de la superficie dentaria. El acondicionamiento total fue motivo de resistencia durante mucho tiempo, temiéndose que el mismo fuera nocivo para la pulpa; sabemos que la formación de una capa híbrida a través de la disolución del barrillo dentinario y de la capa superficial son esenciales para mejorar una adhesión, no es posible relacionar el acondicionamiento dentinario a la mayor ocurrencia de daños irreversibles a la pulpa (1).

**b. Preservación de la salud Periodontal:**

El contorno y la salud periodontal a menudo modifican o restringen los resultados estéticos y es por eso que no deben de pasarse por alto durante la fase diagnóstica (10).

El mantenimiento del espacio biológico y/o su recuperación son imprescindibles en el planteamiento de las preparaciones y también esenciales para la estética de la prótesis (1).

Uno de los objetivos principales de cualquier tratamiento con prótesis fija es la preservación de la salud periodontal. Varios son los factores directamente relacionados a este objetivo: higiene oral, forma, contorno y localización del margen cervical (1).

Existen muchos procedimientos quirúrgicos plásticos periodontales que contribuyen significativamente a conseguir resultados restauradores estéticos óptimos; cualquier descuido del profesional con relación a la apariencia armoniosa del margen gingival con relación al trabajo protésico quedara evidente. El responsable por la rehabilitación debe de tener en cuenta este hecho, y estar actualizado con relación a los recursos periodontales indicándolos como una ayuda para la obtención de un buen resultado estético<sup>1</sup>: Una longitud de corona insuficiente puede requerir su alargamiento clínico, que puede efectuarse con una simple plastia tisular. Los contornos periodontales asimétricos pueden requerir su modificación cuando son visibles (1, 10).



Los cuidados durante la preparación y la criteriosa selección del tipo y localización de la terminación cervical son fundamentales para la estética y para el mantenimiento de la salud periodontal. Martignoni & Schoenberger subdividen la **adaptación marginal**<sup>3</sup>, en tres componentes protésicos básicos:

- El cierre marginal medido en micrómetros
- El contorno horizontal
- El contorno vertical

La realización de líneas de acabado tiene un efecto directo sobre la facilidad para fabricar una restauración y su éxito final. Los mejores resultados pueden esperarse en aquellos márgenes que son los más suaves y están completamente expuestos a la acción de limpieza. Siempre que sea posible, la línea de acabado debe situarse en una zona en la cual el profesional pueda acabar los márgenes de la restauración y, al mismo tiempo, el paciente pueda mantenerlos limpios. Asimismo, las líneas de acabado deben situarse de tal forma que se puedan duplicar mediante una impresión sin desgarrar o deformar la impresión cuando ésta se retire (11).

Siempre que sea posible, las líneas de acabado han de situarse en el esmalte. Tradicionalmente se ha tendido a situar los márgenes lo más subgingivalmente posible, en base un concepto erróneo que establecía que el surco subgingival estaba libre de caries. Hoy en día ya no se acepta la práctica de colocar por rutina los márgenes subgingivalmente. Se ha descrito que las restauraciones subgingivales constituyen un factor etiológico importante en la periodontitis. Cuanto más profundo esté el margen de la restauración en el surco gingival, mayor será la respuesta inflamatoria. No obstante, esta posición no es posible a veces, especialmente en restauraciones con el comprometimiento estético como las de la región antero-superior asociadas a una línea de sonrisa alta (1, 11).

---

<sup>3</sup> Adaptación marginal: principal responsable por el perfil de emergencia.

## 2. Principios mecánicos

El diseño de una preparación para una restauración colocada y su ejecución dependen de los siguientes principios:

- a. Preservación de la estructura dentaria
- b. Retención y forma de resistencia
- c. Durabilidad o rigidez estructural
- d. Integridad marginal (11)

Martignoni & Schoenberger mencionan las siguientes condiciones técnicas para permitir la confección de restauraciones integradas a la anatomía dental en las preparaciones:

- Espacio suficiente para los materiales restauradores
- Forma de la preparación que garantice la retención, forma de resistencia y estabilidad
- Control del “área crítica”, o sea, la unión entre tejido dental y material restaurador
- Función
- Estética

Evaluando cada uno de estos factores, observamos diferencias significativas entre las preparaciones “clásicas” cuando aplicamos los nuevos materiales restauradores. Un ejemplo de esto es la corona clínica corta, donde es difícil la obtención de un espesor oclusal necesario para la rigidez estructural de un material libre de metal (11).

Por otro lado, debido a los avances en la adhesión y el mayor uso de cementación adhesiva, la menor altura de la corona no siempre es tan crítica para la obtención de retención y forma de resistencia de estas prótesis (11).

Martignoni & Schoenberger destacan que el largo de la corona clínica y la posición del diente en el arco son factores determinantes en la selección del tipo de preparación y del material restaurador. La corona clínica larga puede ser natural o una consecuencia de la recesión gingival y/o tratamiento quirúrgico periodontal.



Cuando tiene forma triangular, la principal dificultad es el diámetro cervical, que restringe el espesor del desgaste cervical, el tipo de término cervical también dificulta la escultura para propiciar un armonioso perfil de emergencia a la restauración, según describiré más adelante (1, 11).

**a. Preservación de la estructura dentaria**

Además de preservar la estructura dentaria perdida una restauración debe de preservar la estructura dentaria remanente. Siempre que la aceptación por parte del paciente y los requerimientos de la retención lo permitan conviene salvar las superficies intactas de las estructuras que pueden mantenerse, al tiempo que se consigue una retención fuerte y retentiva. No deben sacrificarse innecesariamente con la fresa las superficies completas de estructura dentaria en nombre de la conveniencia o la velocidad (11).

En algunos casos, la preservación de la estructura dentaria puede precisar la eliminación de cantidades limitadas de estructura dentaria sana con el fin de evitar subsiguiente pérdida incontrolada de mayores cantidades (11).

**b. Retención y Forma de Resistencia**

Para que una restauración cumpla su objetivo, debe de conservar su posición sobre el diente. Ningún cemento compatible con la estructura dentaria viva y el entorno biológico de la cavidad oral posee las adecuadas propiedades de adhesión para que la restauración permanezca en su sitio únicamente gracias a ella. La configuración geométrica de la preparación dentaria debe situar al cemento bajo compresión con el fin de proporcionar la retención y resistencia necesarias (11).

La *retención* evita la salida de la restauración a lo largo de la vía de inserción o del eje longitudinal de la preparación dentaria. La *forma de resistencia* impide el desalojo de la restauración por medio de fuerzas dirigidas en dirección apical u oblicua y evita cualquier movimiento de la misma bajo las fuerzas oclusales. La retención y la forma de resistencia son cualidades interrelacionadas, a menudo inseparables (11).

- **Retención**

*“El tallado debe presentar ciertas características que impidan el dislocamiento axial de la restauración cuando es sometida a fuerzas de tracción” (12).*

En Prótesis Fija, la retención depende básicamente del contacto existente entre las superficies internas de la restauración y las externas del diente preparado. A esto se le denomina *retención friccional*.<sup>4</sup> Cuanto más paralelas se presenten las paredes axiales del diente preparado, mayor será la retención friccional de la restauración (12).

Al leer esto, puede parecer que los tallados deberían presentar siempre paredes axiales paralelas, de esta manera nos aseguramos de que la prótesis no se disloque del diente preparado durante la función masticatoria por las fuerzas de tracción ejercidas sobre los alimentos pegajosos. Sin embargo, el aumento exagerado de la retención friccional va a dificultar la cementación de la restauración por la resistencia al escurrimiento del cemento, impidiendo su asentamiento final y, consecuentemente, causando el desajuste oclusal y cervical de la restauración (12).

Tanto la retención friccional de la restauración como a la acción del agente cementante, aisladamente, no son capaces de mantener la restauración en posición. La acción conjunta de esos dos factores será responsable por la retención mecánica de la restauración, a través de la interposición de la película de cemento en las irregularidades existentes entre las paredes del tallado y la superficie interna de la restauración (12).

Para esto es importante que, además del cemento correcto y una técnica de cementación correcta, las paredes del tallado presenten inclinaciones capaces de suplir las necesidades de retención y de escurrimiento del cemento y que pueden variar de acuerdo con las dimensiones de la corona (12).

Así, cuanto mayor sea la corona clínica de un diente preparado, mayor será la superficie de contacto y la retención final. De esta forma, cuando se tienen

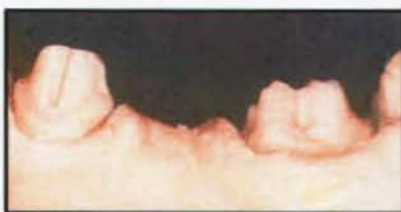---

<sup>4</sup> **Retención friccional:** contacto existente entre las superficies internas de la restauración y las externas del diente preparado



dientes largos, debido a un alargamiento de corona por ejemplo, se puede aumentar la inclinación de las paredes para una convergencia oclusal de más de 10 grados (12).

Por otro lado, coronas cortas deben presentar paredes con inclinación próxima al paralelismo. Así mismo, al igual que en tallados excesivamente cónicos, las coronas cortas deben de recibir medios adicionales de retención para posibilitar un aumento en las superficies de contacto, como la confección de surcos en las paredes axiales (Fig. No. 15) (12).



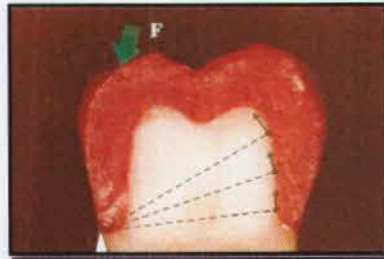
**Fig. No. 15: Confección de surcos en dientes cortos**

Fuente: Pergorado, Luiz. 2001.  
Prótesis Fija. Editorial Artes  
Médicas. 1era Edición.

- **Forma de Resistencia o Estabilidad**

La forma de resistencia o estabilidad conferida al tallado previene el dislocamiento de la restauración cuando es sometida a fuerzas oblicuas, que pueden provocar la rotación de la restauración. Por lo tanto, es importante saber cuáles son las áreas del diente preparado y de la superficie interna de la restauración que pueden impedir este tipo de movimiento (12).

En cuanto a la incidencia de una fuerza lateral en la restauración, como ocurre durante el ciclo masticatorio o cuando hay parafunción, la restauración tiende a girar en torno a un fulcro, cuyo radio forma un arco tangente en las paredes opuestas del tallado, dejando el cemento sujeto a las fuerzas de cizallamiento, que pueden causar su ruptura y, consecuentemente, iniciar el proceso de dislocamiento de la prótesis. El área del tallado incluido en esta línea tangente es denominada área de resistencia al dislocamiento (Fig. No. 16) (12).



**Fig. No. 16: Forma de Resistencia**

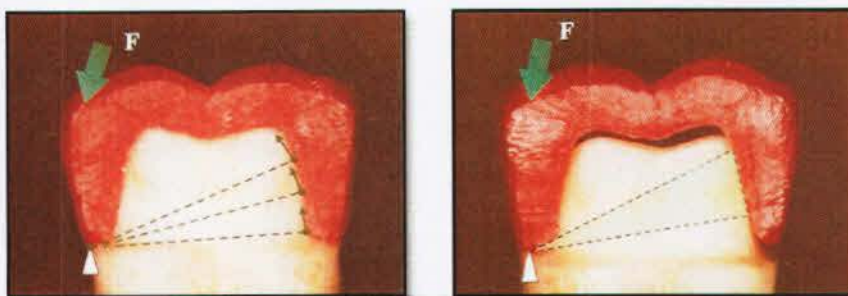
Fuente: Pergorado, Luiz. 2001. Prótesis Fija. Editorial Artes Médicas. 1era Edición.

La forma de resistencia del tallado debe impedir el movimiento de la corona cuando ésta es sometida a la acción de fuerzas laterales (F) que tienden a moverla en torno al fulcro. La acción del cemento interpuesto entre las superficies del diente y corona del lado opuesto, auxiliada por el paralelismo de las paredes en el tercio medio-cervical, evitarán el movimiento de la corona.

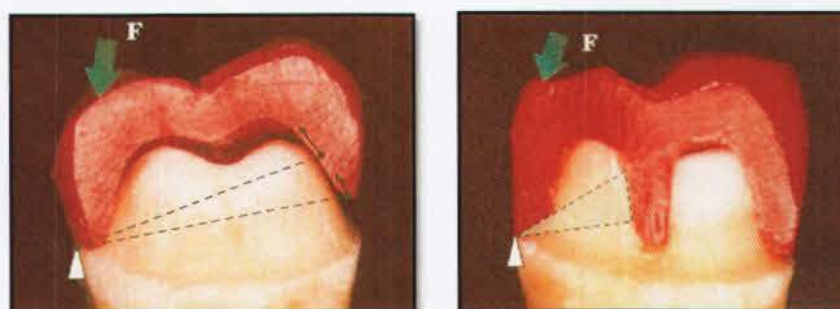
Existen varios factores directamente relacionados con la forma de resistencia del tallado (12).

- Magnitud y dirección de la fuerza. Fuerzas de gran intensidad y dirigidas lateralmente, como ocurre en los pacientes que presentan bruxismo, pueden causar el dislocamiento de la prótesis;
- Relación altura/ancho del tallado. Cuanto mayor la altura de las paredes, mayor será el área de resistencia del tallado que va a impedir el dislocamiento de la prótesis cuando sea sometida a fuerzas laterales. Por otro lado, si el ancho fuera mayor que la altura, mayor será el radio de rotación y, por tanto, las paredes del tallado no ofrecerán una forma de resistencia adecuada. Por tal motivo es importante que la altura del tallado sea por lo menos igual que su ancho y la inclinación de las paredes no sea exagerada para de esta forma originar resistencia y evitar el dislocamiento de la corona. (Fig. No. 17-18). Cuando esto no sea posible, como en los casos de dientes con coronas cortas, se deben confeccionar surcos, canales o cajas para crear nuevas áreas de resistencias al dislocamiento; o alargamiento de corona (Fig. No. 19-20) (12).





**Fig. No. 17-18:** Para impedir el dislocamiento de la corona, el ancho del diente preparado tiene que ser como mínimo igual a su altura  
Fuente: Pergorado, Luiz. 2001. Prótesis Fija. Editorial Artes Médicas. 1era Edición.



**Fig. No. 19-20:** Diente preparado con corona corta e inclinación acentuada de las paredes. La ausencia del área de resistencia provocará la rotación de la corona cuando sea sometida a las fuerzas laterales. La presencia de canales compensará las deficiencias del tallado, minimizando la tendencia de rotación de la corona.  
Fuente: Pergorado, Luiz. 2001. Prótesis Fija. Editorial Artes Médicas. 1era Edición.

- Integridad del diente preparado. Coronas íntegras, sea en estructuras dentarias o en núcleos metálicos, resisten mejor a la acción de las fuerzas laterales que aquellas parcialmente restauradas o destruidas (12).

Por tanto, en los casos de coronas cortas, la forma de resistencia puede ser mejorada por la disminución de la inclinación de las paredes y/o confección de canaleras axiales. Del mismo modo, en los dientes que se presentan cariados o restaurados, las propias cajas de las caras oclusales o proximales pueden actuar como elementos de estabilización, contraponiéndose a la acción de las fuerzas laterales (12).

- **Conicidad**

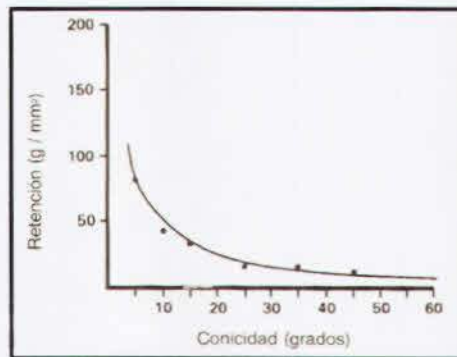
Dado que una restauración colada de metal o de cerámica se coloca sobre o en la preparación una vez que ha sido fabricada en su forma final, es importante que las paredes axiales de dicha preparación tengan una ligera conicidad que permita su colocación; es decir, deben contar con dos paredes externas opuestas que converjan gradualmente o tener dos superficies internas opuestas de estructura dentaria que diverjan oclusalmente. Los términos *ángulo de convergencia* y *ángulo de divergencia* se pueden usar para describir las respectivas relaciones entre las dos paredes opuestas de una preparación (11).

De la relación de una pared de una preparación con su eje longitudinal se deriva la inclinación de dicha pared. Una fresa de diamante o de carburo cónica conferirá una inclinación de 2 a 3 grados de cualquier superficie que corten, siempre y cuando el mango del instrumento se mantenga paralelo a la vía de inserción pretendida de la preparación. Dos superficies opuestas, cada una con una inclinación de 3 grados, darían a la preparación una conicidad de 6 grados (11).

En teoría, la preparación más retentiva es aquella que cuenta con paredes paralelas. No obstante, resulta imposible crearlas en boca sin producir retenciones en la preparación (11).

Ward fue uno de los primeros en recomendar la conicidad como tal, prescribiendo entre un 5 a un 20 % por pulgada (de 3 a 12 grados respectivamente). Jorgensen, Kaufman y cols. demostraron de manera experimental que la retención decrece a medida que aumenta la conicidad (Fig. No. 21). En los últimos años, las recomendaciones para una conicidad óptima de las paredes axiales de las preparaciones dentarias para restauraciones coladas han variado entre los 3 y los 5 grados, 6 grados y de 10 a 14 grados. Para minimizar la tensión en la interfase del cemento entre la preparación y la restauración, se ha sugerido como óptima una conicidad de 2,5 a 6,5 grados (11).





**Fig. No. 21: Relación entre la convergencia de las paredes y la retención**

**Fuente:** Shillingburg, Herbert, Hobo Sumiya. Año de edición 2002. Fundamentos Esenciales en Prótesis Fija. Editorial Quintessence S.L. Tercera edición.

**Kent** y colaboradores evaluaron el grado de conicidad de 418 preparaciones, realizadas a lo largo de 12 años por un único operador. Encontraron una media de 15,8 grados entre las paredes distal y mesial y de 13,4 grados entre las paredes vestibular y lingual de las preparaciones en todas las zonas de la boca, con una media global de 14,3 grados. La conicidad combinada menor (9,2 grados) se observó en 145 restauraciones coronarias anteriores de metal-cerámica, mientras que la mayor (22,2 grados) se midió en 88 coronas completas mandibulares. Nordlander y cols. analizaron 208 preparaciones realizadas por 10 dentistas y refirieron un mínimo de 17,3 grados para los premolares y un máximo de 27,3 grados para los molares con una media global de 19,9 grados (11, 25, 26).

La tendencia a una conicidad excesiva de las preparaciones debe vigilarse constantemente con el objetivo de producir preparaciones con la mínima conicidad y la mayor retención posibles. Se ha propuesto que una conicidad o convergencia total de 16 grados constituye un objetivo susceptible de conseguirse clínicamente, al tiempo que permite aún una retención adecuada. Probablemente, ello sea un objetivo general aceptable. Puede ser tan baja como 10 grados en preparaciones de dientes anteriores y tan alta como 22 grados en molares (11).

**c. Durabilidad estructural**

El tallado debe ser ejecutado de tal forma que la restauración presente un espesor suficiente de metal (para las coronas totales metálicas), metal y porcelana (para las coronas de metal-porcelana), óxido de zirconio y porcelana (para las coronas libres de metal) y de porcelana (para las coronas totalmente cerámicas), para resistir las fuerzas masticatorias y no comprometer la estética y el tejido periodontal. Para esto, el desgaste deberá ser realizado selectivamente de acuerdo con las necesidades estéticas y funcionales de la restauración (12).

Asimismo, una restauración debe contener un adecuado espesor de material que pueda soportar las fuerzas de la oclusión. Este debe quedar confinado al espacio creado por la preparación dentaria. Sólo de esta forma la oclusión en la restauración puede ser armoniosa y los contornos axiales normales, evitando los problemas periodontales de la restauración (11).

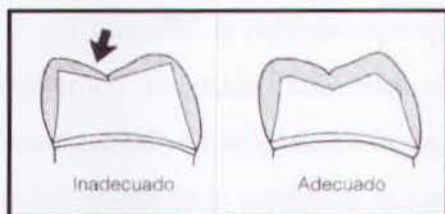
- **Reducción oclusal**

Una de las características más importantes para proporcionar un espesor adecuado del material a utilizar como infraestructura y la fuerza necesaria a la restauración reside en la reducción oclusal (Fig. No. 22) (11).

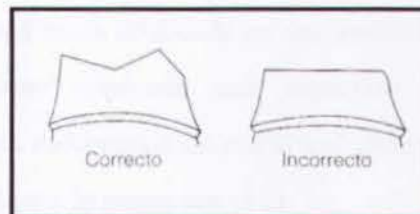
Las coronas tanto metalocerámicas como libres de metal requerirán de 1,5 a 2,0 mm en las cúspides funcionales recubiertas con porcelana, y de 1,0 a 1,5 mm en las cúspides no funcionales recubiertas con el mismo material. En las preparaciones para coronas totalmente de cerámica, el espacio será de 2,0 mm. Los dientes en una mala posición pueden poseer superficies oclusales que no sean paralelas al plano oclusal. Por consiguiente, es posible que no sea necesario reducir la superficie oclusal 1,0 mm para conseguir un espacio de 1,0 mm (12, 13).

El patrón de plano inclinado básico de la superficie oclusal debe duplicarse con el fin de producir un espacio adecuado sin tener que acortar excesivamente la preparación (Fig. No. 23). Una superficie oclusal plana puede reducir demasiado una preparación cuya longitud ya es la mínima para proporcionar una retención adecuada (11).





**Fig. No. 22: Reducción Oclusal**  
Fuente: Shillingburg Herbert, Hobo Sumiya. Año de edición 2002. Fundamentos Esenciales en Prótesis Fija. Editorial Quintessence S.L. Tercera edición.

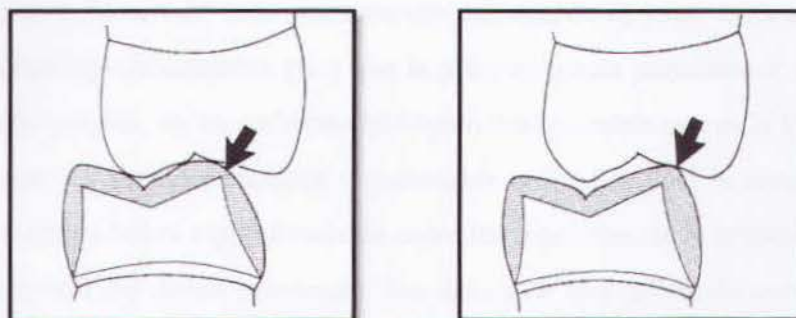


**Fig. No. 23: Planos Inclinados**  
Fuente: Shillingburg Herbert, Hobo Sumiya. Año de edición 2002. Fundamentos Esenciales en Prótesis Fija. Editorial Quintessence S.L. Tercera edición.

- **Bisel de la cúspide funcional**

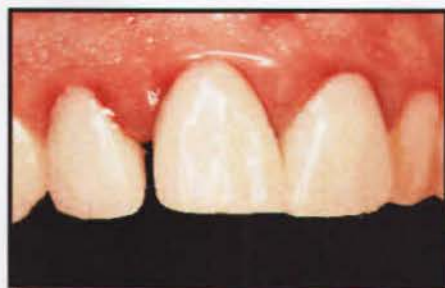Una parte integral de la reducción oclusal la constituye el bisel de la cúspide funcional (Fig. No. 22-23). Un bisel ancho sobre las vertientes linguales de las cúspides linguales superiores y las vertientes vestibulares de las cúspides vestibulares inferiores proporciona espacio para una masa adecuada de metal en un área de gran contacto oclusal (11).

La no-realización un bisel ancho en la cúspide funcional, puede dar lugar a diversos problemas. Si la corona se encera y se cuela con el contorno normal, la restauración será extremadamente delgada en la zona que recubre la unión entre la reducción oclusal y axial (Fig. No. 24). A fin de evitar una restauración delgada cuando no existe un bisel en la cúspide funcional, puede intentarse encerar la corona hasta alcanzar el grosor óptimo en esa zona. Obtendremos así una restauración sobrecontorneada. A menos que se reduzca el diente antagonista, es probable que se produzca un contacto oclusal interferente (Fig. No. 25) (11).



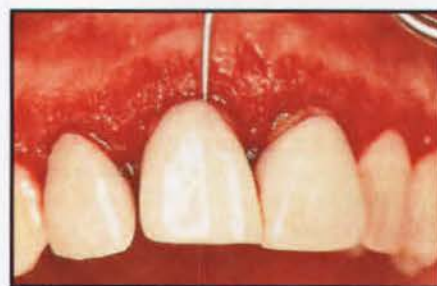**Fig. No. 24-25: Falta de Bisel en Cúspide Funcional**  
Fuente: Shillingburg Herbert, Hobo Sumiya. Año de edición 2002. Fundamentos Esenciales en Prótesis Fija. Editorial Quintessence S.L. Tercera edición.

El Odontólogo debe tener en mente que el mayor porcentaje de fracasos de las prótesis fijas se debe a la existencia de caries que se instala con la presencia de placa bacteriana. El desajuste marginal desempeña un papel fundamental en este proceso, así como en la instalación de la enfermedad periodontal (Figs. No. 26-27) (12).



**Fig. No. 26: Inflamación del tejido gingival causa por desajuste marginal de la restauración.**

Fuente: Pergorato, Luiz. 2001. Prótesis Fija. Editorial Artes Médicas. 1era Edición



**Fig. No. 27: Penetración de la sonda en la interface diente/corona**

Fuente: Pergorato, Luiz. 2001. Prótesis Fija. Editorial Artes Médicas. 1era Edición

Los márgenes inadecuados facilitan la instalación del proceso patológico del tejido gingival que, a su vez, impedirá la obtención de prótesis bien adaptadas. Así, el control de la línea de cemento expuesta al medio bucal y la higiene del paciente son factores que aumentan la expectativa de la longevidad de la prótesis. (12)

### **Configuraciones de líneas de acabado**

La terminación cervical de los tallados dentales es la región más difícil y delicada para ejecutar el tallado, no solo para decidir su posicionamiento con relación al margen gingival, sino también para la elección y conformación de su forma (2)


Debemos evitar los biseles amplios y poco profundos que sean casi paralelos a la superficie externa del diente, pues existe la posibilidad de que den lugar a un sobrecontorneado. Incluso si las superficies axiales de la corona superpuesta no están sobrecontorneadas, es posible que la cera resultante, sin soporte y delgada en el margen, se rompa o se distorsione cuando el patrón de cera se separe del troquel y se realice el revestimiento (11).



### 1. Posición de la terminación cervical

Varios estudios y relatos clínicos están de acuerdo en que, la posición supragingival de la terminación cervical de restauraciones indirectas es más fácil y segura de conseguir si tenemos terminaciones situadas por debajo del nivel gingival. Sin embargo, las terminaciones subgingivales muchas veces son necesarias para obtener mejor retención mecánica de la pieza protésica en el diente, producir protección con férula en dientes tratados endodóticamente y, principalmente para obtener mejores resultados estéticos. De forma que restauraciones indirectas con terminaciones cervicales consideradas subgingivales, por una u otra razón, son las más frecuentes (2, 27).

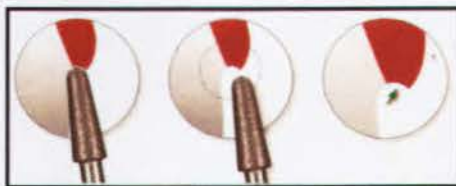No obstante posicionar la terminación cervical subgingival en el restringido espacio del surco gingival indudablemente representa el trabajo más difícil del tallado dental. Aquí no únicamente nos referimos a la ejecución del diseño de la terminación cervical y de los conceptos de adaptación marginal; nos referimos principalmente a su integración estética con los tejidos gingivales. En general, dientes anteriores nos obligan a situar la terminación cervical en la región intrasurcular, para poder esconder la unión entre la restauración protésica y el margen del tallado (Fig. No. 28). Es exactamente esa integración estética en la región de transición entre el tejido gingival, pieza protésica y tallado dental (especialmente en remanentes oscurecidos) que puede condenar o engrandecer nuestras prótesis. Mantener el margen cervical escondido con buena estabilidad del tejido gingival durante años es un desafío. Durante el tallado dental, a veces, le ocasionamos agresiones al tejido gingival que margina el tallado. Dependiendo del grado de agresión impuesto y de la biología del tejido gingival del paciente (biotipo gingival), puede suceder o no una reacción de este tejido en forma de recesión gingival. En esas circunstancias, puede haber un intervalo) no siempre conocido ya veces tardío) entre la acción y reacción del tejido gingival. El fracaso estético en prótesis dental se produce en general por no sabe evaluar correctamente ese intervalo de reacción del tejido gingival y que lamentablemente es imposible precisar matemáticamente (2, 27).



**Fig. No. 28: Terminación Intrasurcular**

Fuente: Kina, Sydney. Año de Edición 2008.  
Invisible: Restauraciones estéticas cerámicas.  
Brasil. Editorial Artes Médicas.

En la literatura científica, diversos autores demuestran que es posible obtener restauraciones con la terminación posicionada más allá del nivel gingival, si causar agresión o daño al periodonto. Básicamente, se describe dos técnicas para establecer la posición del margen en la región del surco gingival: la primera es la ejecución de los procedimientos de tallado sin utilizar ninguna protección en el tejido gingival (Fig. No. 29); en la segunda forma, se utiliza hilo retractor colocado dentro del surco gingival antes del tallado (Fig. No. 30). Técnicamente, el segundo procedimiento minimiza el daño al epitelio surcular, facilita la visualización de la línea de terminación, la adaptación del provisional y los procedimientos de impresión. Las consideraciones sobre la posición de la terminación del tallado deben analizarse teniendo en cuenta la suma de los factores descritos anteriormente y por el conocimiento correcto de la anatomía del complejo dentogingival y sus distancias biológicas (2).



**Fig. No. 29: Tallado dental sin proteger tejido gingival.**

Fuente: Kina, Sydney. Año de Edición 2008.  
Invisible: Restauraciones estéticas cerámicas.  
Brasil. Editorial Artes Médicas.



**Fig. No. 30: Tallado dental usando hilo retractor.**

Fuente: Kina, Sydney. Año de Edición 2008.  
Invisible: Restauraciones estéticas cerámicas.  
Brasil. Editorial Artes Médicas.

Histológicamente, el surco gingival tiene de 0.5 a 1mm, pero clínicamente esos valores pueden variar de 0.5 a 3mm, cuando se considera la medición en las áreas interproximales. Los trabajos originales que determinaron el valor de 2.04mm para el



desarrollo para el espacio biológico, se basaron en medias que determinaron, para aquel estudio, que la profundidad del surco gingival es de 0.69mm. Medidas verticales realizadas a penas en la región vestibular pueden no ser validas clínicamente, pues la profundidad de sondaje puede ser influenciada por el grado de inflamación, por la fuerza aplicada por el profesional y por la ubicación del diente. Sin embargo debido a las variaciones biológicas, propias de cada individuo, hay que considerar cada caso aisladamente y, antes de cualquier procedimiento de restauración, realizar el análisis detallado de todo el surco alrededor del elemento dental que será tallados para establecer con precisión la profundidad de sondaje y la base del surco y así evitar la invasión de las distancias biológicas (2).

## **2. Tipos de terminación cervical**

### **a. Chamfer o Chaflán**

El chamfer es un tipo de terminación donde la unión entre la pared axial y la gingival es hecha por un segmento de círculo (12).

El tallado en chaflán puede considerarse igual al tallado básico del hombro en 90°, con la diferencia que el ángulo recto entre la línea de terminación y las paredes axiales se sustituyen por una curva (Fig. No. 31) (2).

Está indicado para la confección de coronas de metal-porcelana con aleaciones básicas (no áureas) por presentar mayor resistencia y dureza que las aleaciones a base de oro. Así, las infraestructuras pueden ser más finas, sin sufrir alteraciones por contracción durante la cocción de la porcelana. Está indicado también para coronas libres de metal, aunque el volumen de material de restauración sea menor en este tipo de terminación. Vale destacar que menor volumen de material de restauración significa, menor desgaste de estructura dental (2, 12).

### **b. Hombro o Escalón**

Durante mucho tiempo el *hombro* ha constituido la línea de acabado elegida para las coronas totalmente de cerámica (Fig. No. 32). Es un tipo de terminación donde la

pared axial del tallado forma un ángulo de aproximadamente 90° con la pared cervical (12).

El borde amplio proporciona resistencia a las fuerzas oclusales, minimizando las tensiones que podrían dar lugar a la fractura de la porcelana. Produce espacio para unos contornos sanos de la restauración amen de la máxima exigencia estética. No obstante, requiere la destrucción de más estructura dentaria que cualquier otra línea de acabado. El ángulo marcado de la línea interna de 90 grados asociado con la variedad clásica de esta línea de acabado concentra tensión en el diente conduciendo a la fractura coronaria a partir del punto inicial del ángulo recto. En general, el hombro no suele utilizarse como una línea de acabado para restauraciones de estructura metálica, pero si está indicado en restauraciones metalocerámica con hombro cerámico (2, 11, 12).

**c. Hombro Radial u Hombro con ángulo interno redondeado**

El *hombro radial* constituye una forma modificada de la línea de acabado en hombro (Fig. No. 33). El ángulo cavosuperficial es de 90 grados y el ángulo interno redondeado sólo disminuye ligeramente la anchura del hombro. Por lo tanto, la concentración de la tensión es menor en la estructura dentaria que con un hombro clásico, mientras que el soporte para las paredes de una restauración de cerámica es bueno. Aunque la destrucción de estructura dentaria necesaria para esta configuración no es significativamente menor que la requerida para un hombro clásico. Este tipo de terminación cervical está apto para el uso en restauraciones cerámicas libres de metal (2, 12).



**Fig. No. 31-33: Chamfer. Hombro. Hombro Radial**

Fuente: Kina, Sydney. Año de Edición 2008. Invisible: Restauraciones estéticas cerámicas. Brasil. Editorial Artes Médicas.



**d. Chamfer Profundo**

Se utiliza un *chamfer* profundo para proporcionar un ángulo cavosuperficial de 90 grados con un ángulo interno redondeado de radio grande, que tiene de 1,2 a 1,5 mm de espesor. Se crea con una fresa de diamante cónica con punta redondeada. Este tipo de terminación cervical es un “comodín”, pues además de ser indicado para coronas de metal cerámica, va bien con todos los sistemas cerámicos libres de metal (2, 11).

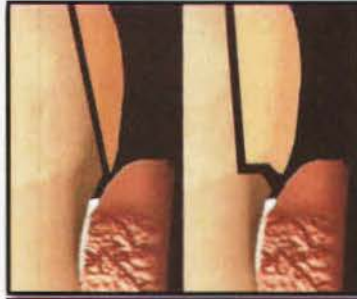**e. Filo de cuchillo**

Por último, como línea de acabado que permite un margen agudo de metal está el *filo de cuchillo* (Fig. No. 34). Desgraciadamente, su utilización puede crear problemas. Si no se talla con cuidado, la reducción axial puede desdibujarse en lugar de terminar en una línea de acabado definida. El margen delgado de la restauración que se adapta a esta línea de acabado puede resultar difícil de encerar y colar. También es más susceptible a la distorsión en la boca cuando el colado está sujeto a las fuerzas oclusales (4, 5). Esta terminación cervical nunca fue aprobada en Odontología Restauradora, pues siempre da lugar a restauraciones sobrecontorneadas (2, 12).

**f. Hombro Biselado**

Es un tipo de terminación en la que ocurre la formación de un ángulo de aproximadamente 90° entre las paredes axial y cervical, con biselado de la arista cavo-superficial (Fig. No. 34) (12).

Ese tipo de terminación cervical es excelente para las coronas de metal-porcelana con aleaciones áureas. Sin embargo, es una pésima terminación cervical para cualquier otro material, especialmente para estructuras cerámicas (2, 11, 12).



**Fig. No. 34: Filo de Cuchillo. Hombro Biselado.**

Fuente: Salazar Fonseca Antonio.  
Año de Edición 2009. Odontología  
estética: El arte de la perfección.

### 3. Instrumental

Es importante que la línea de acabado cavosuperficial quede pulida y continúa con el fin de facilitar la fabricación de las restauraciones con márgenes bien adaptados. La reducción en bruto se consigue de manera más eficiente con fresas de diamantes de grano grueso. No obstante, éstos dejan líneas de acabado cavosuperficiales irregulares, por lo que se precisa la utilización de otros instrumentos para obtener una línea de acabado pulida. El uso fresas de diamante y de carburo de acabado del mismo tamaño y la misma forma, como desarrollaron Lustig y cols., posibilita el mantenimiento de la configuración de la línea de acabado obtenida con el instrumento de diamante. Las fresas de diamante en forma de torpedo van seguidas de fresas de carburo con idéntica forma a fin de producir chamfer; las fresas de diamante cónicas con extremo plano van seguidas de fresas de acabado de carburo H158 para hombros radiales; Y las fresas de diamantes en forma de llama van seguidas por fresas de carburo en forma de llama para los biseles gingivales y los flancos proximales conservadores. Pueden obtenerse líneas de acabado sobre flancos verticales mediante discos de papel abrasivos, si bien es conveniente utilizarlas con un dique de goma para proteger el tejido blando (11).

Las fresas de carburo cónicas no dentadas (169L, 170L y 171L) se emplean para pulir cualquier tipo de superficie que no termine en una línea de acabado curva, la cual podría producir muescas y para crear biseles oclusales e incisales. Las fresas de carburo tipo Across-cut® (corte cruzado) o dentadas se utilizan para eliminar restauraciones antiguas, aunque los surcos horizontales que dejan sobre la estructura dentaria las hacen inaceptables para diseñar superficies dentarias (11).



## **SUBCAPITULO 1: PREPARACIONES PARA CORONAS** **METAL – CERÁMICA**

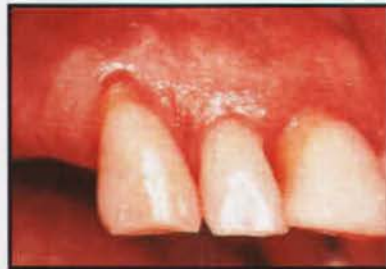El tallado para corona de metal-porcelana utilizando metales básicos (aleaciones de Ni-Cr) presenta las mismas características de tallado para la corona de metal acrílico, tanto en relación a la cantidad de desgaste como al tipo de terminación cervical empleada (11, 12).

La ejecución de la técnica es realizada por medio de una secuencia de procedimientos patrones que serán descritos a continuación:

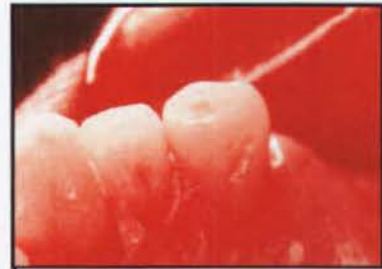### **1. Surco Marginal Cervical**

La función básica de iniciar el tallado por la confección de este surco es establecer, ya en el inicio del mismo, la terminación cervical. Con una fresa esférica con diámetro de 1,5mm, el surco es realizado en las caras vestibular y lingual hasta llegar próximo al contacto del diente vecino. En ausencia de contacto proximal, el surco también deberá extenderse para las caras proximales (3, 11, 12).

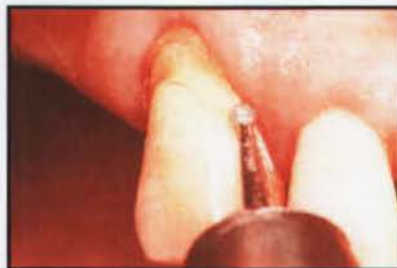La profundidad del surco  $\pm 0.7\text{mm}$  (mitad del diámetro de la fresa) es conseguida introduciendo la fresa a  $45^\circ$  con relación a la superficie a ser desgastada (Figs. No. 35A a 35D) (3, 11, 12).



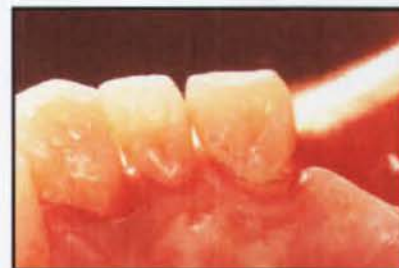**Fig. No. 35A: Vista Vestibular**  
Fuente: Pergorado, Luiz. 2001.  
Prótesis Fija. Editorial Artes Médicas. 1era Edición



**Fig. No. 35B: Vista Palatina**  
Fuente: Pergorado, Luiz. 2001.  
Prótesis Fija. Editorial Artes Médicas. 1era Edición



**Fig. No. 35C: Surco Marginal Cervical Vestibular**  
Fuente: Pergorado, Luiz. 2001.  
Prótesis Fija. Editorial Artes Médicas



**Fig. No. 35D: Surco Marginal Cervical Palatino**  
Fuente: Pergorado, Luiz. 2001.  
Prótesis Fija. Editorial Artes Médicas

## 2. Surcos de orientación: en las caras vestibular, incisal y linguo-cervical

Las coronas de metal-porcelana necesitan de 1,3mm de desgaste en la cara vestibular y mitad de las proximales y 2 mm en incisal, para acomodar el metal-porcelana dentro del contorno anatómico normal que el diente presentaba (3, 11).

Así, la mejor manera para controlar la cantidad de desgaste, en función de las necesidades estéticas y mecánicas del tallado, es a través de la confección de surcos de orientación, que inicialmente, deberán ser realizados en una de las mitades del diente (11).

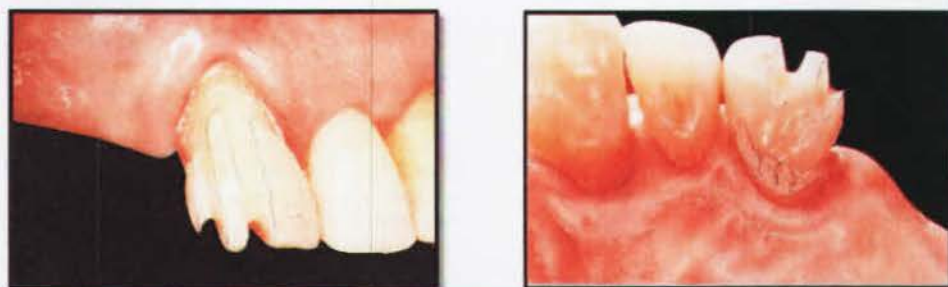
Inicialmente, con una fresa cilíndrica de diamante con extremidad ovoide, en rotación, se hacen dos surcos en la cara vestibular correspondientes al diámetro de la fresa (1,5mm), uno en el medio y otro próximo a la cara proximal. Los surcos deberán ser realizados siguiendo los planos inclinados de esas caras, uno correspondiente



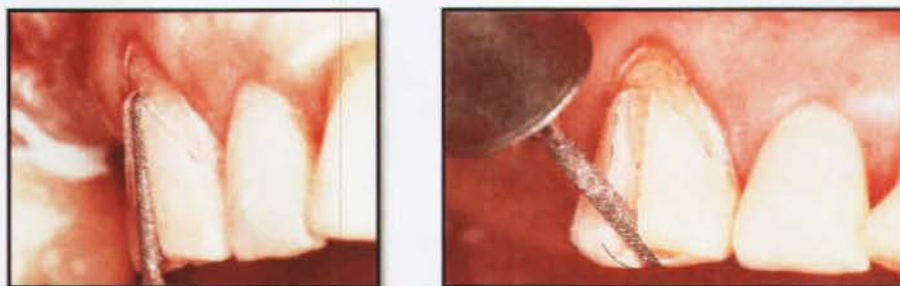
tercio medio-cervical y el otro, al tercio medio-incisal. Así, se evitan desgastes innecesarios o insuficientes que puedan poner en riesgo la integridad del órgano pulpar y, al mismo tiempo, proporciona el desgaste ideal para acomodar el metal y la porcelana. Los surcos quedan delimitados en el área marginal cervical por el desgaste previo realizado con la fresa esférica. Los surcos incisales, también en número de dos, siguen la misma dirección de los surcos vestibulares y son hechos con la misma fresa, inclinada aproximadamente a  $45^\circ$  en relación al eje largo del diente y dirigida para la cara lingual en los dientes superiores y para vestibular en el tallado de los dientes antero-inferiores. Su profundidad debe quedar alrededor de 2,0mm, lo que corresponde a una vez y media el diámetro de la fresa. Ese desgaste posibilita la obtención de resultados estéticos satisfactorios para la porcelana, permitiendo la translucidez característica del esmalte en ese lugar (11, 12).

En la región linguo-cervical, los surcos deberán presentar profundidad de 0.6mm, lo que corresponde a la mitad del diámetro de la fresa y permite espesor suficiente para el metal. (Figs. No. 36A a 36D) (11).

Los surcos vestibulares y linguales deben ser orientados, teniendo el cuidado de verificar previamente en un modelo de estudio la relación de inclinación de los dientes involucrados en la prótesis para que esos surcos tengan una relación de paralelismos. Para la confección de estos en dientes con coronas cortas, se puede utilizar una fresa que presenta una menor largura de su punta activa (3, 11, 12).



**Fig. No. 36A-36B: Vista Vestibular y Palatina de los surcos de Orientación**  
Fuente: Pergorado, Luiz. 2001. Prótesis Fija. Editorial Artes Médicas. 1era Edición.

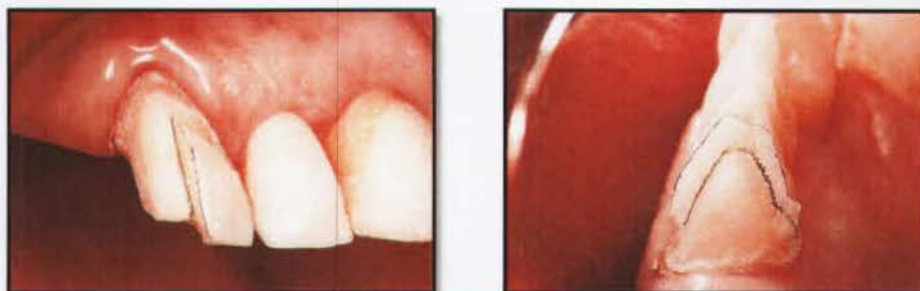

**Fig. No. 36C-36D: Relación diámetro de las fresas/profundidad de los surcos**  
Fuente: Pergorado, Luiz. 2001. Prótesis Fija. Editorial Artes Médicas. 1era Edición.

### 3. Unión de los surcos de Orientación

Con la misma fresa, se hace la unión de los surcos de las caras vestibular, incisal y lingual, manteniéndose la relación de paralelismo previamente obtenida. En esta fase se acentúa el desgaste de 1,3 mm hasta la mitad de las caras proximales, por ser también consideradas importantes en la estética (11).

Después de estos desgastes, la mitad del diente está preparada, lo que permite hacer una evaluación de los procedimientos realizados hasta el momento, pues la otra mitad está intacta. Se hace, de esta manera, muy fácil al operador controlar los requisitos mecánicos, biológicos y estéticos que se requieren para un tallado con finalidad protésica (Figs. No. 37A y 37B) (11).



**Fig. No. 37A-37B: Vista Vestibular y Proximal de la mitad del diente preparado**

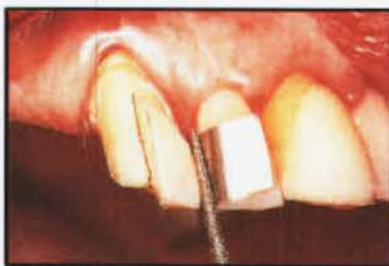Fuente: Pergorado, Luiz. 2001. Prótesis Fija. Editorial Artes Médicas. 1era Edición.

### 4. Desgastes Proximales

Con el diente vecino protegido por una matriz de acero, se procede a la eliminación de la convexidad natural de esta área con una fresa troncocónica delgada (Fig. No. 38). La protección del diente vecino es importante porque existen trabajos en la literatura que muestran que 75% de los dientes contiguos a los preparados



sufren algún daño, como desgaste inadvertido del esmalte o de las restauraciones existentes. La finalidad de este paso es crear espacio para la realización del desgaste definitivo con la fresa cilíndrica diamantada con extremidad ovoide. Los desgastes proximales deben terminar en el nivel gingival y dejar las paredes proximales paralelas entre sí. Ese desgaste debe ser realizado hasta que se tenga una distancia mínima de 1 mm entre la terminación cervical del diente preparado y el diente vecino. Ese espacio es indispensable para posibilitar la acomodación de la papila interproximal y, si hubiera dos retenedores a ser unidos, el espacio ideal debe ser hasta mayor, de 1.5 a 2mm, lo que posibilita espacio para la papila y acceso a los medios convencionales de higiene como la aguja pasa hilo (3, 11).

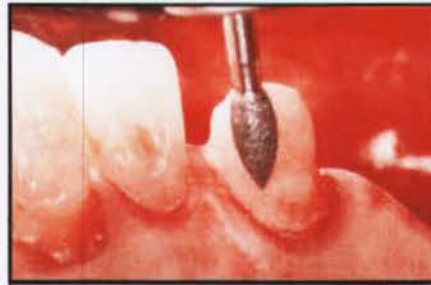

**Fig. No. 38: Desgaste Proximal**

Fuente: Pergorato, Luiz. 2001.  
Prótesis Fija. Editorial Artes  
Médicas. 1era Edición.

## 5. Desgaste Lingual

Con la fresa de diamante en forma de balón, se procede al desgaste de esta cara, siguiendo la anatomía del área (Fig. No. 39A). La región lingual correspondiente al tercio medio incisal debe ser desgastada al menos 0,6 mm para acomodar apenas el metal en las coronas de los dientes anteriores que presentaban un traslape vertical muy acentuado. Se evita, así, dejar la región incisal muy fina y sujeta a fractura. Para los casos con traslape vertical normal, esa región también puede ser cubierta con porcelana y, para eso, debe tener un desgaste de 1,3 mm. El restante de las caras proximales deben presentar un desgaste de 0.6 mm, pues en esas áreas la corona de metal-porcelana deberá presentar solamente en metal, extendiéndose para incisal (pilar proximal) para dar soporte a la porcelana (11, 12).

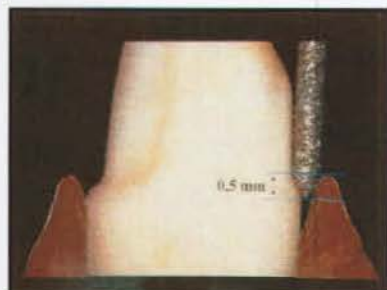


**Fig. No. 39A: Desgaste Palatino con fresa en forma de balón**  
Fuente: Pergorado, Luiz. 2001. Prótesis Fija. Editorial Artes Médicas. 1era Edición.

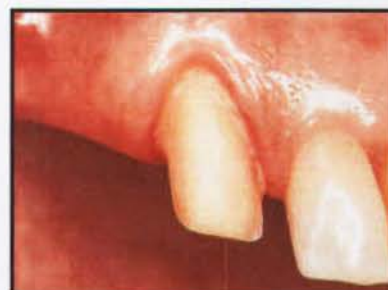Debido a la dificultad o imposibilidad de confeccionar los surcos de orientación en las caras linguales de los dientes anteriores, se utiliza como elemento de referencia la mitad íntegra del diente, la oclusión con los antagonistas y, en una etapa posterior, el espesor de la cara lingual de las coronas provisionales. Después de la realización de los desgastes, se evalúa el espacio conseguido consultando los movimientos de lateralidad, latero-protrusión y protrusión ejecutados por el paciente (12).

El desgaste del tercio cervical es realizado con fresas cilíndricas diamantadas con extremidad ovoide, con el objetivo básico de formar la terminación cervical en chamfer (0.6mm), suficiente para la resistencia del metal (Fig. No. 39B) (12).

El desgaste de la mitad íntegra es realizado enseguida, repitiendo todos los pasos citados anteriormente (Fig. No. 39C) (12).



**Fig. No. 39B: Desgaste Tercio Cervical**  
Fuente: Pergorado, Luiz. 2001. Prótesis Fija. Editorial Artes Médicas. 1era Edición.



**Fig. No. 39C: Diente Preparado**  
Fuente: Pergorado, Luiz. 2001. Prótesis Fija. Editorial Artes Médicas. 1era Edición.



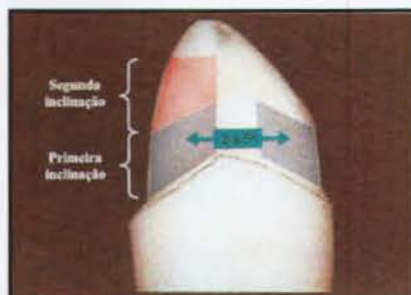
## 6. Tallado Subgingival

Para obtener una terminación cervical del tallado en el interior del surco gingival, nítido y a un nivel compatible con la fisiología del surco gingival, el primer punto que debe ser muy bien entendido es que la obtención de la terminación en chaflán se hace usando apenas la mitad de la punta activa de la fresa (12).

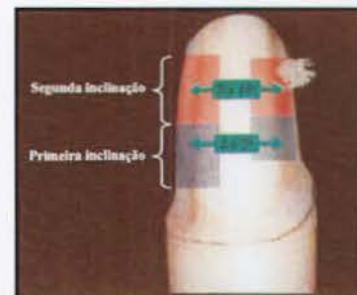
Procedimientos frecuentemente aconsejados para colocar hilos retractores gingivales en los términos cervicales, previamente la extensión subgingival, es lo recomendado. No se debe apoyar la fresa en las paredes axiales para la ejecución de esos procedimientos, pues se corre el riesgo de obtener una terminación irregular, semejante a la forma de toda la extremidad de la fresa, ya que la cantidad desgastada en las caras vestibular y mitad de las proximales corresponde al diámetro de la fresa (2, 3, 11).

La profundidad de la terminación cervical debe ser de 0.5 a 1 mm, suficiente para disimular el borde metálico de la corona de metal-porcelana. El área interproximal constituye el aspecto más crítico de esta fase, razón por la cual cuidados adicionales deben ser observados con la extensión de la terminación dentro del surco gingival (12).

Se busca, en esta etapa, realizar una pequeña inclinación (2 a 5°) de las paredes en dirección incisal, a partir del término cervical, que puede ser aumentada (5 a 10°) a partir del 1/3 cervical, principalmente si el diente presenta corona clínica larga. (Figs. 40A y 40B) (12).



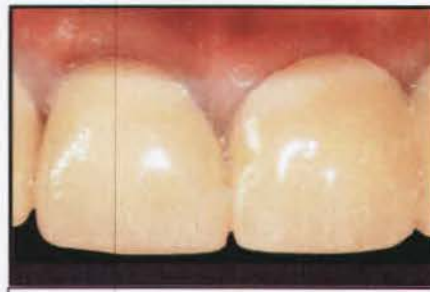**Fig. No. 40A: Inclinaciones de las paredes vestibular/palatina**  
Fuente: Pergorato, Luiz. 2001. Prótesis Fija. Editorial Artes Médicas. 1era Edición.



**Fig. No. 40B: Inclinación paredes proximales**  
Fuente: Pergorato, Luiz. 2001. Prótesis Fija. Editorial Artes Médicas. 1era Edición.

Las aleaciones de Ni-Cr usadas en las coronas de metal-porcelana presentan características físicas que posibilitan la obtención de márgenes cervicales finos (de 0,1 a 0,3 mm) sin perjudicar la adaptación resultante del proceso de cocción de la porcelana. Por esta razón, la terminación cervical colocada a 0,5 mm dentro del surco es capaz de esconder la cinta metálica, principalmente si el tejido gingival está constituido por mucosa queratinizada. En la encía fina puede exigir extensión cervical mayor dentro del surco para enmascarar la translucidez de la cinta metálica o también podemos recurrir a la realización de una corona metal cerámica con hombro cerámico (Fig. No. 41) (12, 13).

El hombro cerámico puede trabajarse solamente en la cara vestibular, siendo el resto de la terminación similar a una metal cerámica convencional (con chamfer) o también el hombro cerámico puede ser en rota la circunferencia (hombro o chamfer). La terminación debe de tener de 1 a 1,5 mm de profundidad con las paredes axiales de la preparación. El uso de masas de hombro cerámico es necesario para su mayor resistencia (12, 13).



**Fig. No. 41: Coronas metalocerámicas con hombro cerámico.**

Fuente: Andrea Barona Intriago.

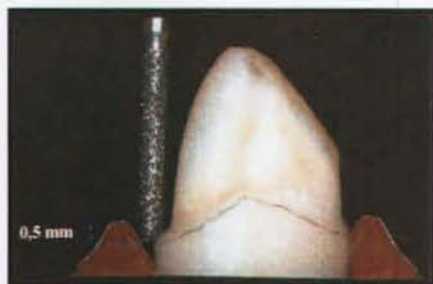## 7. Acabado

Como la terminación cervical obtenida con la fresa cilíndrica diamantada con extremidad ovoide tiene la forma de un chaflán largo (Fig. 42A), se hace necesario aumentar un poco más la cantidad de desgaste en la región cervical de las caras estéticas, vestibular y mitad de las proximales, para acomodar el metal de la porcelana y que no haya sobrecontorno (12).

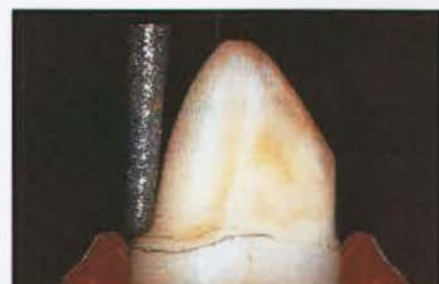

Para eso, se utiliza para este desgaste la fresa de diamante troncocónica con extremidad redondeada (de 1.5mm de diámetro), totalmente apoyada en la pared axial, acentuando el desgaste en esa región (Fig. 42B) (12).

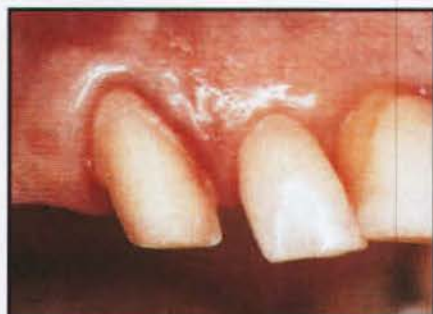La regularización del tallado debe ser hecha con las mismas fresas anteriormente usadas, en baja rotación, redondeándose todas las aristas formadas y eliminando áreas de esmalte sin soporte o irregularidades que puedan haber permanecido en la región de la terminación cervical. Se recomienda también la utilización de las fresas multihojas en baja rotación, para definir mejor la terminación cervical, facilitando la adaptación de la corona provisional, impresión y demás pasos subsecuentes. Se verifica con sonda exploradora si esos objetivos fueron alcanzados. (Figs. 43A y 43B) (12).



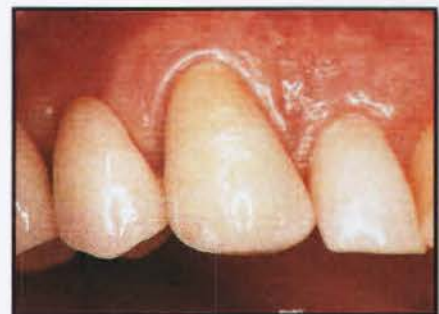**Fig. No. 42A: Ubicación correcta de la fresa para obtener chamfer.**  
Fuente: Pergorado, Luiz. 2001. Prótesis Fija. Editorial Artes Médicas. 1era Edición.



**Fig. No. 42B: Aumento del desgaste cervical**  
Fuente: Pergorado, Luiz. 2001. Prótesis Fija. Editorial Artes Médicas, 1era Edición.



**Fig. No. 43A: Tallado Concluido**  
Fuente: Pergorado, Luiz. 2001. Prótesis Fija. Editorial Artes Médicas. 1era Edición.



**Fig. No. 43B: Prótesis Cementada**  
Fuente: Pergorado, Luiz. 2001. Prótesis Fija. Editorial Artes Médicas. 1era Edición.

## **SUBCAPITULO 2: TIPOS DE PREPARACIONES**

### **PARA CORONAS LIBRE DE METAL**

El desarrollo de materiales dentales con mejores propiedades físico-mecánicas posibilitó, de cierta manera, mayor preservación de estructura dental cuando hay la exigencia estética por parte del paciente hace algunos años los pacientes que hacían la estética un factor primordial importancia tenían como solución el desgaste completo de las paredes axiales del diente para la confección de coronas metal cerámicas o para coronas huecas de porcelana, indicadas para la región anterior (1).

La principal ventaja de estos nuevos materiales es poder obtener estética con preparaciones parciales o totales. Pero esta multiplicidad de materiales y de preparaciones puede dificultarle la selección al profesional o inducirlo a errores los cuales irán a reflejarse en una menor durabilidad del trabajo (1).

Por lo tanto, es de extrema importancia la selección del caso y cuidados en la fase de preparaciones. La principal causa del fracaso en los materiales sin metal es la deficiencia en las preparaciones cavitarias y coronarias incluyendo deficiencias estéticas y fracturas (1).

Como alternativas de preparaciones para prótesis libres de metal en la actualidad tenemos:



- Inlays o preparaciones puramente intracoronarias
- Onlays, cuando están involucradas las cúspides en dientes posteriores
- Carillas
- Coronas parciales y totales

Una característica común a todas las preparaciones que utilizan los materiales considerados es la regularización de las paredes cavitarias pulpares y axiales, que pueden presentar concavidades y convexidades. Estas irregularidades inducen a la concentración de tensiones, las cuales pueden desencadenar la formación de fracturas. Este aspecto ocurre principalmente con las cerámicas, porque son frías y no se deforman plásticamente. La lisura superficial y la estética de las cerámicas llevaron a la industria odontológica a desarrollar en los últimos años variaciones, con menor diámetro de las partículas constituyentes o por la introducción de una fase dispersa de mayor tenacidad la cual absorbe esta energía sin propagarla, limitando la propagación de fracturas (1).

### **Preparaciones para coronas libres de metal**

Actualmente los clínicos y técnicos en prótesis dentaria cuentan con varias presentaciones de cerámicas dentarias que han atendido de forma satisfactoria los requisitos estéticos y funcionales. Entre ellas las cerámicas más conocidas siguen las siguientes denominaciones (1, 13):

- Porcelana feldespática
- Procera All Ceram (Nobel Biocare)
- Procera All Zirconio (Nobel Biocare)
- Cercon Zirconio (Densply Ñ Degussa)
- IPS Empress (Ivoclar/Vivadent)
- Porcelana con disilicato de litio: IPS Empress 2 (Ivoclar/Vivadent)
- Alumina infiltrada por vidrio: Inceram (Vita)
  - In-Ceram Alumina (Vita)

- In- Ceram Zirconio (Vita)
- In-Ceram Spinel (Vita)
- Hi-Ceram
- Cergogold (Densply Ñ Degussa)
- Vitapress (Vita)
- Cerec (Siemens)

A continuación veremos una tabla en la que se especifican las indicaciones y contraindicaciones de las coronas libres de metal.

CORONAS LIBRES DE METAL	
INDICACIONES	CONTRAINDICACIONES
<ol style="list-style-type: none"> <li>1. Dientes anteriores donde la estética sea de primordial importancia</li> <li>2. Coronas clínicas largas y con buen remanente dental</li> <li>3. Nivel de la preparación supragingival o intrasurcular</li> </ol>	<ol style="list-style-type: none"> <li>1. Dientes con coronas clínicas cortas</li> <li>2. Falta de soporte de la preparación dental a la porcelana</li> <li>3. Espesor insuficiente en la faz lingual (menor que 0,8mm, según Chiche &amp; Pinault)</li> <li>4. Dientes antagonistas en el quinto cervical de la corona, en el caso de coronas anteriores</li> <li>5. Hábitos parafuncionales</li> </ol>
<p><b>Tabla No. II: Indicaciones y Contraindicaciones de Coronas libres de Metal</b></p> <p><b>Fuente:</b> Bottino, Marco Antonio. Ferreira, Adriana. Año de edición 2001. <i>Estética en Rehabilitación Oral: Metal Free.</i> Editorial Artes Médicas. Primera edición.</p>	

La secuencia clínica para la confección de las coronas sin metal en general se describe a continuación:

1. Remoción de caries y materiales de revestimiento anteriores, sustituyéndolos, cuando hay la necesidad de la regularización de las paredes, por materiales adhesivos a la dentina como ionómeros y resinas compuestas, utilizando sistemas compatibles con los de cementación. Según Mormann y colaboradores, al contrario de lo que puede parecer; está contraindicado el mantenimiento de la



caja oclusal debido a menores valores de resistencia a la fractura en dientes donde se preservó la caja sin el relleno; los autores recomiendan el aplanamiento o el arredondeamiento interno de los ángulos en estos casos.

2. Reducción de la superficie oclusal/incisal, pudiendo ser precedida por surcos de orientación para prevenir pequeños espesores en esta superficie, lo que disminuiría la resistencia del material sin metal (1, 13).




La reducción oclusal debe de ser suficiente para garantizar la resistencia estructural del material restaurador; no obstante, la altura de la preparación es esencial para la resistencia a los esfuerzos laterales, principalmente en coronas parciales. En las preparaciones con poca altura ocurre una concentración de esfuerzos debido a la pequeña superficie. Según Chiche & Penault, la reducción ideal en altura es de 2,0mm a un tercio de la corona anatómica, dependiendo del espesor obtenido en la faz incisal/oclusal (1, 3).

3. La reducción de la superficie axial debe resultar en un espesor mínimo relativo al material restaurador considerado. El espesor de la preparación en las paredes axiales debe de ser suficiente variando de 1,2 a 1,5 mm, con expulsión alrededor de 8 a 10°, resultando en soporte y resistencia adecuada la cerámica. En la faz vestibular se recomienda al menos 1,0 mm; para las coronas de alúmina infiltrada de vidrio, lo ideal de espesor es alrededor de 1,3 a 1,5mm (1, 13).
4. La terminación de la preparación es para la mayoría de los materiales restauradores estéticos un chamfer largo, de preferencia con espesor de 1,0mm en las faces vestibular y lingual y 0,6 a 1,2mm en las faces proximales. Sin embargo para las coronas de In-Ceram el término ideal es un hombro redondeado. No están indicados chamfers cortos, hombros con ángulo interno mayor que 100° o terminaciones en filo de cuchillo (Ver Tabla No. III) (1, 13).

Según Bottino y colaboradores, no es el volumen excesivo de material restaurador lo que dará resistencia a la restauración, sino el soporte, ancho, alto y uniformidad de la preparación; caso contrario, según los mismos autores estas restauraciones estarán más susceptibles al fracaso (1, 13).

ETAPAS CLÍNICAS DE LA PREPARACIÓN PARA CORONA TOTAL	
1)	Remoción del material restaurador preexistente
2)	Remoción de caries, si hubiera
3)	Colocación del material de relleno
4)	Surcos de orientación en la superficie oclusal
5)	Reducción oclusal
6)	Reducción Axial
7)	Terminación en forma de chamfer ancho u hombro redondeado
8)	Acabado y pulido de la preparación

**Tabla No. III: Etapas Clínicas en la Preparación de una Corona Total**  
 Fuente: Bottino, Marco Antonio. Ferreira, Adriana. Año de edición 2001. Estética en Rehabilitación Oral: Metal Free. Editorial Artes Médicas. Primera edición.

TERMINACIONES CERVICALES EN CORONAS LIBRES DE METAL	
INDICADOS	CONTRAINDICADOS
 <p><b>Chamfer</b></p>	 <ol style="list-style-type: none"> <li>Hombro biselado</li> <li>Chanferete</li> <li>Término en ángulo superior a 100°</li> <li>Filo de cuchillo</li> </ol>
 <p><b>Hombro Radial</b></p>	



### **CAPÍTULO III: MATERIALES CERÁMICOS**

Las cerámicas fueron probablemente, uno de los primeros materiales que el hombre fabrico artificialmente. La palabra *keramos* significa alfarería o materia cocida (1).

Históricamente se desarrollaron tres tipos de materiales cerámicos: el barro quemado a bajas temperaturas, extremadamente poroso; la piedra molida y quemada a temperaturas más elevadas que las del barro, proporcionando un material mas resistente e impermeable al agua; y la porcelana obtenida por la fusión de la arcilla blanca de China con la “Piedra de Javre”, que permite producir piezas de 2 a 3mm de espesor; de paredes translucidas y resistentes (1).

Actualmente, la cerámica, se describe como un material inorgánico no metálico, que tiene como principales componentes químicos, minerales cristalinos, tales como feldespato, sílice, cuarzo, caolín, filito, talco, calcita, dolomita, magnesia, cromita, bauxita, grafito alúmina (óxido de aluminio) y zirconita, en una matriz vitrificada. Esa composición, presente en varios tipos de cerámica se muestra de forma variada, según la cantidad de cada constituyente y agregación de otros productos químicos inorgánicos, principalmente óxidos metálicos sintéticos bajo diferentes formas (calcinada, electrofundida y tabular). De esa forma se puede

encontrar una gran variedad de cerámica, desde simples jarras de barro hasta las cerámicas dentales (2).

### **Perspectivas históricas de las cerámicas de uso odontológico**

Una equivocación muy común es confundir porcelana con cerámica. Erróneamente, las cerámicas odontológicas se conocen como porcelanas odontológicas o simplemente porcelanas. Pero en realidad, las porcelanas son un tipo de cerámica. En odontología, el uso de estos términos no constituía un problema cuando se utilizaba solo las porcelanas feldespáticas. Pero con el surgimiento de otras cerámicas como las cerámicas de óxidos y vidrios cerámicos, fue necesario entender el grupo de cerámicas (13).

El concepto de cerámica comprende todos los productos químicos inorgánicos (excepto los metales y sus aleaciones) que el hombre obtiene por la cocción de minerales en altas temperaturas. Los productos cerámicos se obtienen a partir de materias primas naturales o sintéticas. Cabe recalcar que, toda porcelana es una cerámica, pero una cerámica puede ser una porcelana, un vidrio o una simple baldosa (13).

En la búsqueda de materiales dentales para restauraciones más estables y estéticos, la cerámica fue mencionada por primera vez por *Pierre Fauchard* (1678-1761), odontólogo francés, quien describió la aplicación del esmalte de los joyeros sobre dientes artificiales confeccionados en oro. Otro odontólogo francés llamado *Nicholas Dubois de Chemant*, ahondado en la ideal del boticario Alexes, desarrollo “dientes incorruptibles de pasta mineral” en la década de 1790. Estas dentaduras de “pasta mineral” condujeron al desarrollo de los “dientes metálicos de hierro” por el odontólogo italiano *Fonzi*, que trabajaba en París. Así se confeccionaron con éxito los primeros dientes individuales y pequeños bloques de dientes en porcelana (10).

En 1888, un siglo después, *Charles Henry Land*, dentista de Detroit, después de varios experimentos con materiales cerámicos, proyecto y patentó una metodología de manoseo de inlays cerámicos, confeccionados sobre una lámina de



platina. Aunque haya obtenido éxito, la aplicación de esos trabajos fue limitada, pues las técnicas de cocción de la porcelana todavía no estaban totalmente dominadas y aclaradas, y las técnicas de adhesión todavía estaban lejos de utilizarse. Con la invención del horno eléctrico en 1894, y de la porcelana de baja fusión en 1898, *Land* finalmente tuvo la oportunidad de realizar la construcción de coronas totalmente cerámicas sobre la lámina de platina. Sin embargo, solo en 1903, después del perfeccionamiento de las cerámicas fundidas a altas temperaturas es que se posibilitó a *Charles Land* la introducción de las *coronas de jaquet de porcelana*, abriendo de forma definitiva la entrada de la cerámica en Odontología Restauradora. Actualmente con el dominio tecnológico de la fabricación de cerámicas asociado a potentes hornos de quema, las cerámicas dentales presentan características físicas y mecánicas excelentes, representando, entre los materiales dentales con finalidad restauradora, la mejor opción en la búsqueda de una copia fiel y mimética de los elementos dentales (2).

## **Cerámicas dentales**

### **1. Composición de las cerámicas dentales**

Todas las cerámicas sean del tipo que sean, están formadas por tres materias primas fundamentales cuya proporción varía en función de las propiedades que se quieren obtener o modificar y son; feldespato, cuarzo y caolín o arcilla blanca (14).

El componente mayoritario es el feldespato seguido del cuarzo (forma cristalina del sílice) y en menor medida del caolín. La diferencia entre las porcelanas dentales y las no dentales la marcó inicialmente el contenido en caolín (> 50% de la masa total en la cerámicas no dentales) responsable último de la manipulación y moldeado de la masa a la que le confiere una gran opacidad y pérdida de transparencia cuando es mayor del 10% de la masa, motivo éste por el que se redujo progresivamente su presencia hasta niveles mínimos en las porcelanas dentales actuales (14).

Además de los componentes básicos, otros materiales que se recogen en la siguiente tabla, aunque en menor proporción, contribuyen a la mejora del aspecto y a brindar propiedades ópticas de fluorescencia (14).

Compuestos genéricos de las porcelanas dentales de concepción clásica o convencionales, proporción en el total de la masa y funciones principales de cada uno de los compuestos.				
Compuesto	Proporción aproximada en el total de la masa cerámica.	Función		
Feldespato	75-85%	Forma la fase vitrificada de la porcelana/translucidez		
		Feldespato de potasio	Aumenta viscosidad Control de manipulación Mejora translucidez Funde caolín y cuarzo	
		Feldespato de sodio	Disminuye temperatura de fusión Dificulta manipulación	
Cuarzo	12-22%	Forma la fase cristalina		
Caolín	3-5%	Manejabilidad a la masa/opacidad		
Fundentes	Variable	Bórax	Disminuyen el punto de fusión	
		Carbonatos		
		Oxido de zinc		
Pigmentos/colorantes	Variable (<1%)	Dar color y textura		
		Óxidos metálicos de	Hierro	Marrón
			Cobre	Verde
			Cromo	Verde
			Manganeso	Azul claro
			Cobalto	Azul oscuro
			Titanio	Pardo amarillo
Níquel	Marrón			
Maquillajes	Variable	Caracterización e individualización		
Opacificadores	Variable	Enmascarar zonas subyacentes		
<p align="center"><b>Tabla No. V: Compuestos genéricos de las porcelanas dentales de concepción clásica o convencionales, proporción en el total de la masa y funciones principales de cada uno de los compuestos.</b></p> <p align="center">Fuente: Álvarez Fernández Ma. Angeles, Peña López José Miguel y cols. General features and properties of metal-free ceramics restorations. RCOE, 2003, Vol. 8, N°5, 525-546</p>				

## 2. Propiedades deseables en los materiales restauradores cerámicos

Los materiales cerámicos dentales deben presentar una serie de propiedades que a continuación destacamos:



- Propiedades ópticas de translucidez, brillo, transparencia, color (posibilidad de incorporar pigmentos), reflexión de la luz y textura, lo que implica grandes posibilidades estéticas al mimetizar los dientes naturales.
- Biocompatibilidad local y general. Son los que presentan el mejor comportamiento con los tejidos vivos.
- Durabilidad y estabilidad en el tiempo tanto en integridad coronal como en su aspecto por la gran estabilidad química en el medio bucal.
- Compatibilidad con otros materiales y posibilidad de ser adheridas y grabadas mediante los sistemas cementantes adhesivos actuales.
- Baja conductividad térmica con cambios dimensionales más próximos a los tejidos dentarios naturales que otros materiales restauradores utilizados.
- Radio lucidez: cualidad ésta muy interesante pues permite detectar posibles cambios en la estructura dentaria tallada como caries marginales y actuar precozmente especialmente en las porcelanas de alúmina densamente sinterizadas y en las feldespáticas.
- Resistencia a la abrasión debido a su dureza. Esta propiedad constituye una seria desventaja y un importante problema clínico cuando se opone a dientes naturales, pues limita las indicaciones y depende directamente de la dureza del material cerámico y de la aspereza del mismo al ocluir sobre las superficies dentarias.
  - Actualmente se considera que la porcelana vitrificada de grano fino es menos abrasiva para el antagonista.
- Resistencia mecánica. Alta resistencia a la compresión, baja a la tracción y variable a la torsión, lo que las convierte en rígidas pero frágiles. Quizá sea éste el más grave inconveniente que presentan, tanto es así que los mayores esfuerzos investigadores se han dirigido a dotarlas de mayor resistencia. Al respecto, las causas más frecuentemente mencionadas como responsables de la fragilidad son la existencia de grietas en el

material cerámico y la propagación de las mismas, así como la presencia de poros por una técnica descuidada durante el procesamiento, cocción, etc. La porosidad y contracción durante la cocción exigen una técnica meticulosa para mejorar los resultados. Un intento de obviar este problema fue el fundirlas sobre metal a expensas de disminuir la estética. También se mejoró la resistencia a la fractura mediante la dispersión de pequeños cristales dentro de la estructura cerámica para impedir la propagación de las grietas. La indeformabilidad que presentan ante deformaciones elásticas también contribuyen a su fragilidad si bien algunas de las actuales cerámicas presentan cierta resistencia a la flexión.

- Procesado simple y coste razonable: la realización de coronas de porcelana no es precisamente fácil de realizar lo cual lleva aparejado un coste elevado. Sin embargo la generalización y automatización de la técnica hacen suponer que a la larga se producirá un abaratamiento de los costos de producción.

Estos tres últimos puntos constituyen los principales inconvenientes limitantes de su uso y hacia donde deben dirigirse las investigaciones para intentar solventarlos (14).

### 3. Características Generales de las cerámicas dentales

Las cerámicas dentales convencionales se caracterizan como vidrios, presentando una cantidad mayor de feldespato en comparación a otros elementos. Cerámicas feldespáticas son compuestas por sílice ( $\text{SiO}_2$ ) y feldespato de potasio ( $\text{K}_2\text{O} \cdot \text{Al}_2\text{O}_3 \cdot 6\text{SiO}_2$ ) o feldespato sódico ( $\text{Na}_2\text{O} \cdot \text{Al}_2\text{O}_3 \cdot 6\text{SiO}_2$ ). Obtenidos mediante fusión de óxidos en alta temperatura, constituyen una estructura compleja, con núcleos cristalinos no incorporados a la matriz vítrea formada que actúan como estructura de refuerzo, tornándolos mucho más resistentes que los vidrios comunes. Estas cerámicas pueden clasificarse según su punto de fusión (Tabla No. VI) (2).



<b>Alto punto de fusión</b>	<b>1300° C</b>
<b>Medio de punto de fusión</b>	<b>1101 - 1300° C</b>
<b>Bajo punto de fusión</b>	<b>850 - 1100° C</b>
<b>Ultra bajo punto de fusión</b>	<b>&lt;850° C</b>
<b>Tabla No. VI: Clasificación de las cerámicas según su punto de fusión.</b>	
<b>Fuente:</b> Kina, Sydney. Año de Edición 2008. Invisible: Restauraciones estéticas cerámicas. Brasil. Editorial Artes Médicas.	

Debido a su naturaleza vítrea y cristalina (núcleos cristalinos), ellas presentan una interacción de reflexión óptica más elaborada, muy semejante a la estructura dental y, gracias a su inercia química característica, sus propiedades de solubilidad y corrosión son bastante adecuadas, posibilitando la construcción de restauraciones con buena apariencia y tolerancia al medio bucal. Otro atributo importante está en el hecho de que las cerámicas dentales son excelentes aislantes, con baja conductividad y difusión térmica y eléctrica (2).

No obstante, sus cualidades mecánicas presentan un comportamiento poco plástico, con propiedades de tensión precarias, volviéndola un material con baja maleabilidad y sensiblemente friable, contraindicando su utilización en regiones de soporte de carga y estrés masticatorio. De esta forma, diferentes mecanismos fueron considerados para mejorar sus características, reduciendo su potencial de fallas de bajo estrés. Tradicionalmente, esos mecanismos involucran el fortalecimiento de las estructuras cerámicas mediante un soporte interno que presenta adecuada resistencia y unión a sus estructuras, transmitiendo las tensiones de un sustrato a otro. El método más conocido de fortalecimiento es la utilización de subestructuras metálicas (*copings metálicos*) sobre las cuales se aplica la cerámica. Efectivo y ampliamente utilizado, este sistema metal + cerámica o metal cerámico parece ser el de más éxito en la construcción de restauraciones estéticas y resistentes al *estrés oclusal* (2).

Aunque las prótesis metalocerámicas han comprobado ser un excelente sistema restaurador, a lo largo del tiempo, siempre se presentaron como un desafío para la obtención de resultados estéticos satisfactorios. Construir prótesis a partir de una

base metálica, que en su apariencia (opaca de gris, plata o dorada) no se asemeja en nada a las estructuras dentales, técnicamente no es tarea fácil. Esconderla o enmascararla bajo finas capas de cerámicas y transmitir al observador la impresión de su inexistencia, dando a la prótesis todas las características de matices de color y translucidez de un diente natural, necesita una combinación de destreza y conocimiento técnico muy apurado del dentista y su ceramista. De esta forma, no es raro observar situaciones clínicas en que tallados inadecuados o deficiencias técnicas en la aplicación de la cerámica lleven a una opacificación exagerada del trabajo protésico, alejándose mucho de las características ópticas de un diente natural. Otro hecho observado está en las áreas de margen cervical, donde con frecuencia un halo oscurecido puede ser visto asociado a las restauraciones. Eso ocurre por la presencia del borde metálico característico de la metalocerámica que, por situaciones diversas, puede quedar posicionada sobre el margen gingival, trasparecer mediante tejidos marginales finos sombreando la mucosa. Así, a lo largo de los años se viene estudiando alternativas para el fortalecimiento de las estructuras cerámicas para coronas y puente con el objetivo de minimizar el riesgo de fracturas y otros fracasos, sin la necesidad de la utilización de infraestructuras metálicas. (2)

#### 4. Clasificación de las cerámicas dentales

Por facilidad, en este texto he clasificado a las cerámicas de la siguiente forma:

1. **Porcelana de concepción clásica, tradicional (o cerámica convencional)**
  - a. Porcelana feldespática
  - b. Porcelanas aluminosas
2. **Porcelana de concepción moderna, actual (cerámicas vitrificadas o Vitrocerámicas)**
  - a. *Vitrocerámicas coladas*: como la DICOR® y CERAPEARL®
  - b. *Vitrocerámicas inyectadas o prensadas*: como CERESTORE®, IPS EMPRESS® (leucita), IPS EMPRESS 2 (Disilicato de Litio), OPTEC PRENSADA®, CERAPEARL®
  - c. *Vitrocerámicas infiltrada con vidrio*: como la IN CERAM®



<b>ALÚMINA</b>			
Óxido de Alúmina (Al <sub>2</sub> O <sub>3</sub> )	In-Ceram Alúmina (VITA Zahnfabrik)	Slip-casting, maquinado	Coronas, puentes anteriores y posteriores
	In-Ceram Spinell (VITA Zahnfabrik)	Maquinado	Coronas
	Synthoceram (CICERO Dental Systems, Hoorn, The Netherlands)	Maquinado	Onlays, coronas 3/4, coronas
	In-Ceram Zirconia (VITA Zahnfabrik)	Slip-casting, maquinado	Coronas, puentes posteriores
	Procera (Nobel Biocare AB, Goteborg, Sweden)	Sinterizado	Carillas, coronas, puentes anteriores
<b>ZIRCONIO</b>			
Policristales de Zirconio tetragonales estabilizados con óxido de Itrio (ZrO <sub>2</sub> estabilizado con Y <sub>2</sub> O <sub>3</sub> )	Lava (3M ESPE, St. Paul, Minn)	Green milled, sinterizado	Coronas, puentes anteriores y posteriores
	Cercon (Dentsply Ceramco, York Pa)	Green milled, sinterizado	Coronas, puentes anteriores y posteriores
	DC-Zirkon (DCS Dental AG, Allschwil, Switzerland)	Maquinado	Coronas, puentes anteriores y posteriores
	Denzir (Decim AB, Skelleftea, Sweden)	Maquinado	Onlays, coronas 3/4, coronas
	Procera (Nobel Biocare AB)	Sinterizado, maquinado	Coronas, puentes, abutments para implantes
<b>Tabla No. VII.1: Materiales Cerámicos y sistemas y técnicas de manufacturación e indicaciones clínicas recomendadas.</b>			
<b>Fuente:</b> Conrad, Heather J. Año de edición Noviembre 2007. Current ceramic materials and systems with clinical recommendations: A systematic review. The Journal of Prosthetic Dentistry. Volúmen 98, Número 5.			

## **1. Porcelana de concepción clásica, tradicional (o cerámica convencional)**

### **a. Porcelana Feldespática**

La porcelana feldespática se conoce como porcelana tradicional o convencional. Su estructura vitrificada se compone básicamente de dos minerales: el feldespato y el cuarzo. El feldespato se funde con óxidos metálicos y forma la fase

vitrificada de la porcelana que es la responsable de la translucidez del material, mientras que el cuarzo (Silice) forma su fase cristalina y es la que le confiere resistencia (1, 13).

El feldespato es un ingrediente primario responsable por la formación de la matriz vítrea. Como el feldespato no existe en la naturaleza en su forma pura, se utiliza su forma asociada al aluminio silicato de potasio (Feldespato de Potasio) o de aluminio silicato de sodio (feldespato de sodio) o ambos. El feldespato de potasio aumenta la viscosidad y el control de manipulación de las porcelanas y sus cualidades de translucidez, y funde el potasio con el caolín y el cuarzo a una temperatura entre 1250° C y 1500° C, transformándolos en vidrio. El feldespato de sodio disminuye la temperatura de fusión de porcelana, pero no mejora sus propiedades ópticas de translucidez y es más difícil manipularlo (1).

Es esencial una mezcla de feldespato de potasio o sodio y cuarzo, teniendo una resistencia a la flexión de 70-75 MPa.<sup>3</sup> aunque es más resistente que los vidrios comunes, presenta una baja resistencia a la flexión, lo cual es típico de estos materiales friables. Siendo primariamente un vidrio, no presenta resistencia a la fractura, pues la tensión máxima que una cerámica puede soportar es menor que el 0.1% de esta forma, es extremadamente sensible a los defectos, especialmente cuando son localizados en el interior de las coronas, actúan como iniciadores locales de fallas catastróficas. La respuesta al problema es proveer materiales de mayor resistencia a la cerámica odontológica, como ya describiré más adelante (2).

Los modificadores vítreos, los pigmentos y los opacificadores se añaden para controlar la temperatura de fusión, la **temperatura de sinterización**<sup>5</sup>, el coeficiente de contracción térmica y la solubilidad. El cuarzo (SiO<sub>2</sub>) tiene un alto punto de fusión y sirve de estructura sobre la que otros ingredientes pueden acoplarse, aumentando la resistencia de la porcelana. La alúmina (Al<sub>2</sub>O<sub>3</sub>) aumenta la dureza y disminuye el coeficiente de expansión térmica de la porcelana. El caolín

---

<sup>5</sup> Temperatura de sinterización: La sinterización se realiza en presencia de atmósfera reductora y con un ciclo de temperatura que está por debajo de la temperatura de fusión del material y es, habitualmente, 1120°C. En esta fase se produce la difusión entre partículas y se generan las soldaduras entre los granos de polvo, que son la base de las propiedades mecánicas y físicas de las piezas.



( $\text{Al}_2\text{O}_3\text{-2SiO}_2\text{H}_2\text{O}$ ) mejora el moldeamiento de la porcelana, facilitando la escultura. Por ser opaco hay que adicionarlo en pequeñas cantidades (1).

Las restauraciones en cerámicas feldespáticas son, en general, confeccionadas sobre modelos refractarios, sobre lámina de platina o sobre *coping metálico*. Hoy hay variaciones de formulas con IPS Design y EMax Ceram (Ivoclar Vivadent) a base de fluorapatita y libres de feldespato utilizadas tanto para metalocerámicas como para técnica de troquel refractario, por lo tanto confeccionadas e indicado para los mismos procedimientos de las feldespáticas (3).

En la actualidad no se realizan coronas feldespáticas como tales sino que los usos actuales son como recubrimiento de otras porcelanas, generalmente con elevado contenido en alúmina o vitrocerámicas, en un intento de combinar las mejores propiedades de resistencia con la caracterización estética que las porcelanas feldespáticas pueden aportar. Marcas comerciales de cerámicas feldespáticas son entre otras la Optec, Mirage, Vintage, IPS Classic, Ceramco, Creation/ surprise, Vita Omega 900 y Vitadur Alpha 62 (14).

#### ***b. Porcelanas Aluminosas***

En un intento de mejorar algunos de los más graves problemas que presentaban las porcelanas feldespáticas como su fragilidad, McLean y Hugues, en 1965<sup>18</sup>, modificaron las porcelanas anteriores añadiendo un 50% en volumen de alúmina (óxido de aluminio) fusionado en una matriz de vidrio de baja fusión, lo que constituía hasta ese momento el sistema reforzador más eficaz, tanto más cuanto mayor era la cantidad de alúmina incorporada. Los investigadores mencionados anteriormente comprobaron que mejoraba significativamente la resistencia respecto a las porcelanas convencionales hasta el punto que la porcelana aluminosa es el doble de resistente que la porcelana feldespática y su módulo de elasticidad es 50% superior al de las porcelanas tradicionales (17, 18, 19, 20).

Se obtiene así un material compuesto, en el que el material que funde primero por tener una temperatura de fusión inferior actúa como matriz mientras que el óxido de aluminio, que tiene un elevado punto de fusión queda repartido por toda

la masa del primero en forma de pequeñas partículas dispersas. Aunque la alúmina ya se utilizaba en las porcelanas de concepción más antigua, el cambio lo constituye no tanto la utilización del compuesto como el alto contenido que presenta éste tipo de porcelana (14).

La presencia de alúmina hace que el vidrio disminuya una de sus características propias, que sea menos quebradizo y disminuye el riesgo de desvitrificación proceso que consiste en una cristalización de la cerámica lo que la vuelve frágil y opaca por perder la estructura amorfa o vítrea. Este proceso también se puede producir por un elevado número de cocciones. Con el paso del tiempo las proporciones iniciales de alúmina han ido aumentando de tal forma que actualmente algunas de las cerámicas más recientes tienen muy elevadas proporciones de óxidos de aluminio combinadas generalmente con vidrios cuyo objetivo es constituir núcleos de gran dureza que reemplacen las estructuras metálicas de las restauraciones metalocerámica y que son recubiertas por porcelanas feldespáticas convencionales (21).

Sin embargo, a mayor cantidad de alúmina la estética disminuye de ahí que se utilice en proporciones más elevadas en núcleos y en mucha menor cantidad en material cerámico destinado a la dentina y el esmalte. Si se incorpora alúmina a una porcelana feldespática por encima de un 50% se obtiene una restauración poco estética, mate y muy resistente motivo por el cual en el desarrollo progresivo del material se ha combinado con otras porcelanas que aportan mejores propiedades ópticas para las capas más superficiales de la restauración dejando éste compuesto para las capas más internas (21).

Actualmente los núcleos de alúmina de alta resistencia están perfectamente establecidos y ha conducido a las cerámicas aluminosas de colado fraccionado. El material se conforma en una capa sólida sobre la superficie de un molde poroso (cofia) que succiona la fase líquida por medio de fuerzas capilares. Esta cofia de alúmina que tiene un tamaño de partícula de 0,5 a 3,5  $\mu\text{m}$  es recubierto con porcelana de tipo aluminosa. Tras el modelado se infunde vidrio de baja fusión de expansión térmica similar que se mezcla y difunde a través de la alúmina porosa



por acción capilar produciendo una estructura de composición vitroalúmina muy densa. A pesar de su mayor resistencia, uno de los mayores problemas que presentan las cerámicas aluminosas es su contracción durante el procesamiento por calor, por lo que su ajuste marginal es más deficiente comparado al que se obtiene con las coronas ceramometálicas. Por otro lado aunque se considera que las coronas aluminicas presentan un aspecto de mayor vitalidad, son muy sensibles a la técnica por lo cual su fractura clínica es relativamente elevada (2% en restauraciones anteriores y 15% en posteriores). Actualmente se ha mejorado estas porcelanas buscando un menor índice de fracturas. Es de destacar que la resistencia de las coronas cerámicas no sólo es imputable a la composición del material sino que depende de otros factores tan diversos como el soporte adecuado de la preparación, el grosor y rigidez de las cofias y de la cerámica de recubrimiento, el tipo de agente cementante, las imperfecciones de la superficie que actúan como desencadenantes de estrés, las microgrietas y porosidades en superficie y que afectan a los distintos tipos de porcelanas. Las primeras porcelanas aluminosas comercializadas (Vitadur-N, NBK 1000, etc.) todavía hoy, casi 40 años después, siguen teniendo indicaciones a pesar de existir en el mercado porcelanas con características superiores en otros aspectos. Las ventajas e inconvenientes que presentan las cerámicas de concepción clásica o convencional y las más modernas se presentan de modo resumido en la **Tabla No. VIII** (2, 3, 14).

## **2. Porcelana de concepción moderna (Vitrocerámicas o cerámicas adhesivas)**

Como se comento en los puntos anteriores, la porcelana feldespática, a pesar de ser mas resistente que otros vidrios comunes, está expuesta a sufrir múltiples defectos, que por lo general, son encontrados en el interior de las coronas, y los mismos terminan siendo los iniciadores locales del fracaso de nuestro trabajo restaurador. La respuesta al problema es proveer mayor resistencia a la cerámica odontológica. Las cerámicas reforzadas se caracterizan básicamente por presentar una cantidad mayor de fase cristalina en relación con la matriz vítrea. Diversos materiales han sido sugeridos y utilizados como la leucita, el oxido de alúmina y el

zirconio, con el fin de actuar como bloqueadores de la propagación de hendiduras, especialmente cuando la cerámica esta sometida a tensiones de tracción, aumentando su resistencia a la fractura (2).

	<b>Porcelanas Convencionales (Feldespáticas y Aluminosas)</b>	<b>Porcelanas Modernas (Vitrocerámicas)</b>
<b>Ventajas</b>	<ul style="list-style-type: none"> <li>• Estabilidad química</li> <li>• Buenas propiedades ópticas</li> <li>• Buenas propiedades de superficie</li> <li>• Biocompatibilidad muy buena</li> <li>• Elevada resistencia mecánica</li> <li>• Coeficiente de expansión próximo al diente</li> <li>• Buen ajuste marginal</li> <li>• Radio opacidad</li> </ul>	<ul style="list-style-type: none"> <li>• Escasa contracción durante y después del procesado</li> <li>• Propiedades ópticas extraordinarias</li> <li>• Muy translucidas</li> <li>• Muy estéticas</li> <li>• Menor desgaste de antagonistas</li> </ul>
<b>Inconvenientes</b>	<ul style="list-style-type: none"> <li>• Porosidad</li> <li>• Fragilidad: no deformable</li> <li>• Gran contracción durante la cocción y el enfriamiento</li> <li>• Desgaste de antagonistas</li> <li>• Proceso de laboratorio largo</li> <li>• Precisa técnicos habilidosos</li> </ul>	<ul style="list-style-type: none"> <li>• Fragilidad</li> </ul>
<p align="center"><b>Tabla No. VIII: Algunas ventajas e inconvenientes de las porcelanas convencionales y modernas.</b></p> <p align="center"><small>Fuente: Álvarez Fernández Ma. Ángeles, Peña López José Miguel y cols. General features and properties of metal-free ceramics restorations. RCOE, 2003, Vol. 8, N°5, 525-546</small></p>		

Las propiedades de resistencia mecánica de las cerámicas dependen de su composición y forma de fabricación y de la cantidad de defectos presentes en su estructura. Friables y, por lo tanto, altamente sensibles a tensiones de tracción (flexión) y defectos de superficie, se puede obtener el aumento de su resistencia a través del aumento en su modulo de elasticidad (cerámicas reforzadas estructuralmente) o por la eliminación de sus defectos de superficie, lo que aumentaría considerablemente su tenacidad de fractura. El desarrollo de técnicas de adhesión a las estructuras dentales asociadas a cerámicas con habilidad para unión



con los sistemas adhesivos viene produciendo restauraciones con excelente integridad mecánica. De hecho, la unión adhesiva disminuye sustancialmente los defectos de superficie internos en la restauración cerámica, reduciendo, así, el potencial de fractura. No obstante, la resistencia de esas cerámicas resulta efectivamente de la unión entre restauración y tallado dental, que pasan a componer una unidad estructural, permitiendo que actúen como un sistema de deformación elástica continua en que uno refuerza el otro y viceversa, en semejanza con el esmalte y la dentina (2, 14).

La unión entre sistema adhesivo y cerámica se basa en el acondicionamiento ácido para crear una superficie (micro) mecánicamente retentiva y un agente de aleación para establecer una unión química con la cerámica. De esta forma, cerámicas ácido sensibles (a base de sílice y bajo contenido de alúmina) son efectivamente acondicionadas por el ácido (hidro) fluorhídrico (entre el 4 y el 10%), capaz de formar micro retenciones en la superficie cerámica. Además de la aleación mecánica formada, la fuerza de adhesión puede ser potenciada mediante un agente silano que actúa como agente facilitador de la unión entre la sílice (que está en la cerámica) y la matriz orgánica (del sistema adhesivo) mediante uniones siloxanas (14).

Las cerámicas adhesivas disponibles son, en esencia, variantes de un grupo conocido como cerámicas vitrificadas. Cerámica vitrificada es una estructura con varias fases, principalmente con una fase de vidrio residual y con una fase cristalina dispersa. Obtenidos mediante un proceso conocido como ceramización, una de las características importantes de esas cerámicas es el hecho del tamaño y la calidad de la fase cristalina que puede ser controlada cuidadosamente durante el proceso. Como la fractura de estructuras friables casi siempre empieza en pequeños defectos de la superficie (generadores de puntos de estrés), la hendidura propagada en cerámicas que presentan la fase cristalina fuerte ocurrirá en la fase vidriosa. Por lo tanto, la dimensión de esas hendiduras puede ser limitada según la distancia entre las partículas cristalinas dispersas en la fase vidriosa. Cuanto menor el cristal y mayor la

fracción de su volumen, menor será la distancia media libre y, consecuentemente, mayor la resistencia del material (2, 14).

*a. Vitrocerámicas coladas*

En las vitrocerámicas coladas, el proceso de colado es similar al que se realiza para colar metales por el método de la cera perdida. Un mayor contribuidor para el desarrollo de vidrios cerámicos fue el Dicor (Dentsply Intl, York, Pa). Este era un material vidrio cerámico compuesto en un 70% de cristales de fluórmica tetrasilícica precipitados en una matriz de vidrio al 30%. Originalmente estos fueron hechos utilizando técnicas de cera perdida este fue después enmarcado como un vidrio cerámico maquinable que ya no está más disponible. En concreto la cerámica Dicor® es una vitrocerámica colable con cristales de fluormica tretrasilícica y conversión por ceramización. Esta cerámica se presenta como lingotes de vidrio con óxidos de aluminio y zirconio en proporciones variables que producen el bloqueo de los cristales de mica lo que aportan al material una resistencia transversal doble a la de la porcelana convencional con propiedades de comportamiento radiográfico y módulo elástico parecido al del esmalte. En las cerámicas coladas Dicor® la translucidez es máxima al carecer de coloración interna por lo que su efecto de mimetismo es importante aunque tiende ligeramente al gris por la formación de cristales de mica durante el proceso térmico; el efecto estético se controla y es sustancialmente mejor y más fácil de caracterizar cuando se fabrica sobre un núcleo aluminoso semiopaco y luego se recubre con cerámicas de alto contenido en leucita como la Optec® o la IPS Empress ®; sin embargo la diferencia de difusión térmica o incompatibilidad del vidrio con porcelanas feldespáticas aumenta la posibilidad de fracturas. Por otro lado la contracción, durante el proceso, es importante, en torno al 16% lo que repercute en el ajuste marginal (14, 17).

La **Cerapearl®** es una vitrocerámica de apatita colable que presenta una elevada resistencia pero ningún color inherente, que debe ser aplicado posteriormente. En su composición el óxido de calcio ocupa un alto porcentaje así como el sílice, el anhídrido fosfórico y el óxido de magnesio. La formación durante



el procesamiento de oxiapatita que posteriormente se transforma en hidroxiapatita ha sido implicada como uno de los motivos que la hace ser más biocompatible que otras, por su similitud con los tejidos duros del diente (14).

***b. Vitrocerámicas inyectadas o prensadas***

Son las de mayor contenido en leucita, especialmente la Optec® y la IPS-Empress® y su presentación suele ser en lingotes de vidrio que se ablandan con calor y se inyecta la masa en un molde a partir de un patrón previo. Es coloreada posteriormente o bien se recubren con otra porcelana por sinterizado. Las propiedades físico mecánicas de las porcelanas inyectadas son buenas, con resistencia a la flexión variable entre 180-200 MPa, el doble que las feldespáticas convencionales y resistencia a la abrasión similar o algo mayor que el diente natural. No presentan contracción durante el proceso bajo presión lo que le permite múltiples cocciones y su estética es superior que la aportada por las porcelanas aluminosas, y similar a la conseguida con cerámica infiltrada con vidrio. Además son muy resistentes a la acción de disolventes (sólo tiene acción sobre ellas el ácido fluorhídrico) y la cocción al vacío mejora la resistencia a la fractura pero no evita la rotura ante impactos (14).

**LEUCITA**

• **Ips Empress (Ivoclar/Vivadent)**

El sistema IPS Empress se basa en la tradicional técnica de la cera perdida. El material restaurador se compone de pastillas de cerámica vitrificada parcialmente preceramizadas por el fabricante y procesadas en laboratorio. Consiste, básicamente, en una cerámica feldespática reforzada con cristales de leucita, lo que previene la propagación de micro fracturas que podrían expandirse por la matriz vítrea. Este material proviene del sistema químico ( $\text{SiO}_2\text{-Al}_2\text{O}_3\text{-K}_2\text{O}$ ) (1).

Los trabajos de coronas, inlays y carillas se modelan en cera y se incluyen en revestimientos refractarios específicos, en un sistema de mufla especialmente desarrollado para la inclusión de la cera y colocación de las pastillas

de cerámica. Un horno especial se utiliza para el calentamiento y prensado de la pastilla y de la inclusión de la porcelana en el interior de la mufla. El sistema permite la realización de restauraciones mediante la técnica de pintura o maquillaje, y pueden utilizarse pastillas de diferentes transparencias modificadas por medio de pintura superficial, se recomiendan para inlays, onlays y carillas pero para obtenerlas es necesario que el horno esté a una temperatura de 1050°C, es de esta forma que se obtiene sus características de color y estética final (1, 2, 17, 22).

En general, ese sistema no trabaja en la confección de infraestructuras (aunque un *coping* del producto puede ser realizado para posterior estratificación cerámica). La técnica de estratificación se realiza por medio de pastillas previamente coloreadas de acuerdo con las escalas de color Vita e Ivoclar que producen una infraestructura cerámica del color de la dentina, que se obtiene a una temperatura del horno de 1180°C, sobre la que se aplica la porcelana de forma convencional. Esta técnica se recomienda para únicamente coronas unitarias anteriores y carillas. Las pastillas utilizadas pueden variar de color y opacidad, de acuerdo con la necesidad. Los procedimientos necesarios para la coloración de la superficie de la restauración y aplicación del glasé aumentan su resistencia a la flexión hasta 215MPa; sin embargo, esta mezcla no permite confección de prótesis parciales fijas (1, 28).

Para el sistema IPS Empress se recomienda el uso del sistema de cementación resinosa, acompañado por la microrretención mecánica, mediante el acondicionamiento de la superficie interna con ácido fluorhídrico y silanización para permitir la adecuada saturación de las microrretenciones, y evitar eventuales propagaciones de micro fracturas (1, 2, 17, 22, 28).

- **Optec HSP (Jeneric/Pentron)**

La Optec HSP es una porcelana feldespática reforzada con leucita que es condensada y sinterizada como una porcelana aluminizada y feldespática tradicional. Contiene aproximadamente 55% de cristales de leucita ( $K_2O-Al_2O_3-4SiO_2$ ) en una matriz de vidrio. El gran contenido de leucita las hace más resistentes



que las porcelanas feldespáticas convencionales. El tamaño de los cristales van de 0.8 a 27.2 micras. Tamaños menores mejoran la disipación de la carga y aumentan la resistencia de la porcelana (1).

Sus principales ventajas son: ausencia de infraestructura metálica u opaca: buena translucidez: moderada resistencia a la flexión y posibilidad de utilizarse sin equipamiento especial de laboratorio. Tiene la desventaja de la falta de precisión marginal por causa de la contracción durante la cocción (disminución volumétrica ocasionada por sinterización del material). Generalmente se recomienda la limpieza por chorro de óxido de aluminio para obtener mejor adhesión a los cementos resinosos y su utilización es indicada para facetas laminadas, inlays, onlays y coronas sometidas a bajas tensiones (1).

## **DISILICATO DE LITIO**

- **Ips Empress II (Ivoclar/Vivadent)**

Con el objetivo de ampliar las indicaciones del sistema IPS Empress, se ha utilizado una cerámica vitrificada con base en cristales de disilicato de litio ( $\text{SiO}_2 - \text{LiO}_2$ ), formateando la línea del sistema denominado IPS Empress 2 y proporcionándole ventajas como un aumento de resistencia a la flexión (8, 9).

El IPS Empress 2 tiene un 60% en volumen de cristales de disilicato de litio, que miden entre 0,5 a 5 micras y una segunda fase cristalina compuesta por ortofosfato de Litio ( $\text{Li}_3\text{PO}_4$ ) con partículas de 0, 1 a 0,3 micras que se encuentran en pequeña cantidad. Esta estructura proporciona un material con resistencia a la flexión después del procedimiento de prensado, con un promedio de  $350 \pm 50$  MPa. Al mismo tiempo aumenta a tenacidad del material. De esta forma, posibilita la realización de prótesis parciales de tres elementos que en pruebas empíricas soportan cargas de 800 a 1200 N, antes de presentar fracturas (1, 19, 29, 30).

En esa cerámica, los cristales de disilicato de litio quedan dispersos en una matriz vítrea de forma entrelazada, impidiendo la propagación de trincas en su interior. Con mejor resistencia a la flexión cuando es comparado al sistema IPS Empress, ese sistema permite la confección de coronas unitarias, carillas laminadas,

inlays, onlays y prótesis fijas de tres elementos que permiten reponer dientes hasta el segundo premolar (2, 17).

Hay que destacar el alto patrón estético del sistema, una vez que la matriz vítrea y los cristales de disilicato de litio tienen índice de refracción de la luz semejante a los dientes, sin significativa interferencia de la translucidez, permitiendo la confección de infraestructuras que no interfieren en el resultado óptico final de la restauración (2, 17).

La cementación puede realizarse por cementos convencionales, cementos de ionómero vítreo híbrido, o cementos resinosos, precedidos por la realización de acondicionamiento de la porcelana y la aplicación del agente de silanización (1, 30).

- ***IPS e.max (Ivoclar Vivadent)***

Este sistema coordina tanto técnicas de inyección en alta temperatura como tecnología *CAD/CAM (Computer-Aided Design/Computer-Assisted Machining)*. En el sistema de inyección, están disponibles dos tipos de pastillas: IPS e.max Press (cerámica de disilicato de litio) e IPS e.max ZirPress (cerámica de vidrio a base de fluorapatita para ser inyectada en estructuras de zirconio). (2)

- ***IPS e.max Press (Ivoclar Vivadent)***

Es un material cerámico muy resistente que presenta una resistencia a la flexión de 360-400 MPa. Al elaborar restauraciones totalmente anatómicas (monolíticas), el disilicato de litio es un material de extrema durabilidad (31).

Los fracasos que se originan en las restauraciones estratificadas con óxido de zirconio se deben a que un material de cerámica más débil (80-120 MPa) soporta las fuerzas masticatorias ejercidas sobre él y, a pesar de que la subestructura de óxido circonio con una resistencia de 1.000 MPa permanece intacta, el fracaso final de la restauración se produce en la cerámica de estratificación (31).



En una restauración monolítica de disilicato de litio, las fuerzas masticatorias se ejercen sobre un material que presenta una resistencia de 360-400 MPa. Esta resistencia es homogénea a lo largo de toda la restauración (31).

Diferentes ensayos internos de *Ivoclar Vivadent*, han demostrado que el disilicato de litio monolítico es increíblemente duradero y que las restauraciones estratificadas con óxido circonio fallan con una menor carga y menos ciclos masticatorios (31).

### ***c. Vitrocerámicas infiltrada con vidrio***

Son las de mayor contenido de alúmina (85%) y por tanto las de más elevada resistencia flexural (500-630 MPa) por lo que se pueden indicar no sólo para coronas unitarias sino también para puentes anteriores de pequeño tamaño. En esta cerámica en el polvo sinterizado de alúmina, se infiltra vidrio entre las partículas de alúmina lo que proporciona una estructura sumamente resistente debido en parte a que los cristales de óxido de aluminio muy condensados limitan la propagación de fisuras y a que la infiltración de vidrio elimina la porosidad residual. Precisa una técnica muy elaborada y debido a su elevado contenido en alúmina (75-85% para In-Ceram® frente al 50% para las porcelanas aluminosas) es muy opaca, por lo que debe ser recubierta con porcelana por sinterizado para obtener las características ópticas. De la In-Ceram® se comercializan tres variedades denominadas: In-Ceram Alúmina, In-Ceram Spinel (de óxidos de aluminio y magnesio), e In-Ceram Zirconio (14, 17, 32).

- **In-Ceram Alúmina**

En 1985, Mickael Sadoun empezó a trabajar con muñones de aluminio infiltrados por vidrio, a base de *óxido de lantano* ( $La_2O_3$ ), con cerca del 85% de adición de óxidos de aluminio mediante un proceso llamado *slip casting*, creando un sistema cerámico de alta resistencia. Ese sistema, presentado por la compañía *Vita (Zahnfabrik, Bad Sackingen, Alemania)* en 1989, recibe el nombre comercial In-Ceram Alúmina. Este fue el primer sistema libre de metal disponible

para la elaboración de coronas individuales y prótesis parciales fijas de hasta tres unidades (2, 15, 17, 32).

Una mínima cantidad de  $Al_2O_3$  densamente empacado (70-80 wt%) es aplicada y sinterizada en un troquel refractario a unos  $1120^\circ C$  por 10 horas. Esto produce una estructura porosa de partículas de alúmina en las cuales se le agrega vidrio de lantano en una segunda sesión de cocinado a unos  $1110^\circ C$  por 4 horas para eliminar la porosidad, aumentar la resistencia y fortaleza, y limitar potencialmente la propagación de agrietamientos en distintos lugares. A lo largo son introducidas también fuerzas compresivas para incrementar resistencia a la estructura, debido a los diferentes coeficientes de expansión térmica tanto de la alúmina como del vidrio de lantano. La copia es revestida con porcelana feldespática. Al tener un gran contenido de alúmina y una contracción de sinterizado pequeña (0,3%) y unido a la escasa contracción por el tamaño de partícula, la misma dará lugar a estructuras predecibles con ajuste marginal aceptable, tanto en coronas unitarias ( $25\mu$ ) como en puentes de tres elementos ( $58\mu$ ), siendo ésta una de sus principales ventajas (1, 7, 9). Presenta una resistencia a la flexión cuatro veces mayor que una cerámica aluminizada al 50%, aunque la alta concentración de alúmina cause disminución significativa de la translucidez, con consecuente empobrecimiento de las cualidades ópticas de la cerámica. De esa forma, este material no debe de ser utilizado como una cerámica de cobertura, pero debido a su alta resistencia (300 MPa a 600 MPa), debe de ser aplicado como sustituto de las infraestructuras metálicas. Esa situación permite la construcción de coronas totales y prótesis fijas de tres elementos (hasta el segundo premolar) libres de metal (1, 2, 32).

- **In-Ceram Spinel**

En 1994, *Inceram Spinel* (VITA Zahnfabrik) fue introducida como alternativa al núcleo opaco ofrecido por Inceram Alúmina. In-Ceram Spinel, utiliza una mezcla de óxido de aluminio y óxido de magnesio cristalizado (aluminato de magnesio,  $MgAl_2O_4$ ) y tiene que ser sinterizado en ambiente de vacío. Las estructuras obtenidas son muy translúcidas (el doble que el núcleo de In-Ceram Alúmina) (fig. 8), pero por otro lado, presentan una resistencia a la flexión menor (15



al 40% menos que las de alto contenido en alúmina), por lo que nunca deberán utilizarse en dientes posteriores (1, 14, 17).

Tiene el doble de translucidez que el In-Ceram Alúmina porque el índice de refracción de su fase cristalina se aproxima más al del vidrio y su infiltración a vacío resulta en menos porosidad. El In-Ceram Spinel es, por lo tanto, indicado en situaciones en las que se desea obtener la máxima translucidez de la estructura (1, 33).

El In-Ceram Alúmina tiene una resistencia a la flexión de 300 MPa a 600 MPa, mientras que el In-Ceram Spinel posee valores de resistencia a la flexión del 15 al 40% menor. Como los materiales que tienen resistencia a la flexión de aproximadamente 150 MPa, los mismos no son adecuados para coronas en los dientes posteriores. El In-Ceram Spinel se recomienda, por lo tanto, solamente para facetas laminadas, coronas unitarias anteriores, inlays y onlays (1, 33).

- **In-Ceram Zirconio**

El In-Ceram Zirconio promueve una mezcla de óxido de zirconio y óxido de alúmina como material para la realización de la infraestructura, lo que posibilita la obtención de un aumento de la tenacidad y elevación de la resistencia a la flexión, mientras mantiene los procedimientos de infiltración de vidrio fundido en el interior de la estructura. Todo ello trae como consecuencia un aumento de la resistencia a la propagación de las fisuras. Los resultados son esperanzadores pero sin confirmar a largo plazo. Investigadores como McLean consideran que los valores de resistencia alcanzados con esta cerámica constituyen un importante paso adelante en la historia de la cerámica dental, al conjugar la estética en sectores anteriores sin sacrificar la resistencia en posteriores (1, 14, 20).

El óxido de aluminio constituye aproximadamente el 67% de la estructura cristalina; lo restante de la estructura se forma con óxido de zirconio tetragonal. La proporción de la fase vítrea es aproximadamente de 20 al 25% de la estructura cristalina. El aumento de la resistencia a la flexión (600-800 MPa) se obtiene por la incorporación de partículas de óxido de zirconio, que posee uno de los

más altos valores de tenacidad entre los materiales cerámicos, lo que aumenta la resistencia del material a la propagación de fisuras (1, 13, 14).

El In-Ceram Zirconio se indica para coronas unitarias anteriores, posteriores, prótesis fijas de tres elementos incluidas áreas posteriores sobre dientes naturales o implantes (1, 13, 34).

Debido a las tres variedades de In-Ceram, a causa de la mínima fase vítrea que estos materiales presentan, no es posible realizar el acondicionamiento convencional con ácido fluorhídrico. Los cementos a base de fosfato de zinc y de ionómero vítreo son los que el fabricante indica, y pueden usarse cementos resinosos acompañados por tratamientos específicos de silanización de la superficie interna de las coronas (1, 35).

Cerámica/Sistema Cerámico	Estructura del material	Técnica de procesamiento	Resistencia a la Flexión	Indicaciones	Dimensiones mínimas del conector (mm)
<b>In-Ceram Spinel</b>	Aluminizada infiltrada por vidrio	Slip-Cast	350	Corona total anterior	No indicada para PPF
<b>Bloque In-Ceram Spinel</b>	Aluminizada infiltrada por vidrio	CAD-CAM	400*	Corona total anterior	No indicada para PPF
<b>In-Ceram Alúmina</b>	Aluminizada infiltrada por vidrio	Slip-Cast	500-600	Corona total anterior, corona total posterior, PPF anterior 3 elementos	4 x 3 <sup>a</sup>
<b>Bloque In-Ceram Alúmina</b>	Aluminizada infiltrada por vidrio	CAD-CAM	500*	Corona total anterior, corona total posterior, PPF anterior 3 elementos	4 x 3 <sup>a</sup>

**Tabla No. IX: Características Mecánicas y Dimensiones Mínimas del conector en PPF del sistema In-Ceram**

Fuente: Salazar Fonseca Antonio. Año de Edición 2009. Odontología estética: El arte de la perfección. Editorial Artes Médicas. Capítulos 2 y 5

a-PPF anterior, b-PPF posterior, \*informaciones del fabricante



Cerámica/Sistema Cerámico	Estructura del material	Técnica de procesamiento	Resistencia a la Flexión	Indicaciones	Dimensiones mínimas del conector (mm)
<b>In-Ceram Zirconio</b>	Aluminizada infiltrada por vidrio con el 35% de zirconio parcialmente estabilizado	Slip-Cast	600-800	Corona total anterior, corona total posterior, PPF anterior 3 elementos, PPF posterior 3 elementos	4 x 3 <sup>a,b</sup>
<b>Bloque In-Ceram Zirconio</b>	Aluminizada infiltrada por vidrio con el 35% de zirconio parcialmente estabilizado	CAD-CAM	600*	Corona total anterior, corona total posterior, PPF anterior 3 elementos, PPF posterior 3 elementos	4 x 3 <sup>a,b</sup>
<b>In-Ceram 2000 AL Cubes</b>	Alúmina densamente sinterizada	CAD-CAM	550	Corona total anterior, corona total posterior, PPF anterior 3 elementos	3 x 3 <sup>a</sup>
<b>In-Ceram 2000 YZ Cubes</b>	Zirconio estabilizado con Itrio	CAD-CAM	900-1000	Corona total anterior, corona total posterior, PPF anterior 3 elementos, PPF posterior 5 elementos	3 x 3 <sup>a,b</sup>
<b>Tabla No. IX.1: Características Mecánicas y Dimensiones Mínimas del conector en PPF del sistema In-Ceram</b>					
Fuente: Salazar Fonseca Antonio. Año de Edición 2009. Odontología estética: El arte de la perfección. Editorial Artes Médicas. Capítulos 2 y 5					
a-PPF anterior, b-PPF posterior, *informaciones del fabricante					

#### **d. Vitrocerámicas maquinadas o talladas**

Como los sistemas PROCERA ALLCERAM®, CEREC®, DICOR MGC®, DURET®, DENTICAID®, CELAY®, DUX®. Estos sistemas se utilizaron inicialmente para la fabricación de coronas y puentes combinada con infraestructuras de titanio recubiertas de porcelanas de baja fusión. En la actualidad las porcelanas, bien feldespáticas o vitrocerámicas, son talladas o torneadas, sin que se astillen o fracturen sobre bloques adecuados al tamaño de la restauración, mediante un proceso de diseño asistido por ordenador. Este tipo de porcelanas constan de un núcleo de

alúmina de alta pureza densamente sinterizado, con un contenido de óxido de aluminio del 99,9%, lo que le confiere la mayor dureza entre los materiales cerámicos utilizados en dentistería con la posibilidad de sustituir las cofias de metal de las coronas. El mayor problema que presentan es la contracción entre el 15 y el 20% debido al alto contenido en alúmina, que se debe compensar con el aumento proporcional del tamaño del muñón. La fabricación tiende a agrietar la cerámica lo que supone una debilidad considerable a nivel marginal y falta de ajuste. Otros estudios por el contrario ponen de manifiesto valores de ajuste marginal similares a los considerados como clínicamente aceptables. La obtención de bloque de alúmina densamente sinterizada de alta pureza y tallada sobre muñones previamente ampliados para compensar la contracción posterior se produce por medios mecánicos altamente sofisticados y controlados por ordenador; se obtiene así una estructura cristalina con una media de tamaño del grano de  $4\mu$  y una resistencia flexural de 601 MPa, lo que la capacita para sustituir al metal si responde clínicamente a las buenas expectativas que apunta. La translucidez y el color azulado que presentan las cofias de Procera y otros, debe ser complementado por los ceramistas, que generalmente recubren porcelanas de baja fusión. El color todavía es un problema para este sistema pues la alúmina sinterizada puede variar su color dependiendo de la temperatura y es más difícil de controlar que en las porcelanas aluminosas. Dado el auge y vertiginoso desarrollo que éstos métodos relativamente recientes están adquiriendo, diversos parámetros, como la resistencia a la flexión biaxial, a la compresión, a la tensión, efecto del grosor de la cofia, estabilidad del color con el paso del tiempo, biocompatibilidad, fracasos clínicos a los 5 y 10 años, etc., se han evaluado con resultados muy prometedores (14).



## **CAPITULO IV: MATERIALES Y TÉCNICAS DE IMPRESIÓN**

Materiales y técnicas de impresión se usan para producir una réplica negativa detallada de los dientes y de los tejidos bucales adyacentes. De esta replica o molde se confecciona un modelo que se utilizara para confeccionar las restauraciones protésicas (2).

Con el propósito de obtener resultados de copia cada vez más fieles fu desarrollándose con el paso del tiempo una gran variedad de materiales, de aplicaciones y de técnicas de impresión. Independientemente del material de impresión, algunas características son requisitos fundamentales. Estas exigencias pueden identificarse desde el punto de vista del paciente y del odontólogo en la **Tabla No. X (2)**.

Del Paciente	Del Odontólogo
Tiempo de fraguado corto	Tiempo de trabajo adecuado
Sabor y olor agradables	Fácil utilización con un mínimo equipamiento
Consistencia y textura satisfactorias	Hidrofilia compatible con la humedad
Posibilidad de cubeta pequeña	Buena calidad de impresión
Remoción fácil	Remoción fácil
No tóxico	Desinfección fácil
	Resistencia al desgarre
	Adecuado tiempo de almacenamiento
<b>Tabla No. X: Exigencias de un material de impresión</b>	
<small>Fuente: Kina, Sydney. Año de Edición 2008. Invisible: Restauraciones estéticas cerámicas. Brasil. Editorial Artes Médicas.</small>	

Técnicamente, para confeccionar las restauraciones protésicas, además de las exigencias básicas, los materiales de impresión necesitan tener como principal característica propiedades que aseguren la precisión en la impresión o en la copia de la cavidad bucal. La precisión de una material puede manifestarse de cuatro formas:

1. Precisión dimensional: capacidad del material para reproducir con exactitud una superficie en tres dimensiones, en estado pasivo sin estar sometido a ninguna presión de deformación (tracción o compresión).
2. Resistencia a la deformación: capacidad del material para recuperar y mantener la precisión dimensional después que haya sido deformado, por ejemplo, después de ser removido de un área retentiva.
3. Estabilidad dimensional: capacidad del material para mantener la exactitud dimensional con el paso del tiempo.
4. Impresión de detalles: capacidad del material para reproducir fielmente la superficie de un objeto.

Los factores más comunes relacionados con problemas que afectan la precisión de una impresión se describen en la **Tabla No. XI (2)**.



<b>Factores controlados por el operador</b>	Selección del material de impresión.
	Selección de la técnica de impresión.
	Proporción y mezcla adecuadas del material de impresión.
	Cubeta y adhesivo adecuados al material de impresión para evitar el desgarramiento.
	Ajuste correcto de la cubeta/material de impresión en la boca.
	Remoción correcta de la impresión de la boca.
<b>Factores con control limitado del operador</b>	Condiciones adecuadas de almacenamiento del material.
	Sangrado y salivación excesivos.
<b>Factores no controlados por el operador</b>	Contracción térmica en el cambio de temperatura de la boca al ambiente.
	Cambio dimensional durante el proceso de polimerización final.

**Tabla No. XI: Factores que afectan la precisión de la impresión.**

**Fuente:** Kina, Sydney. Año de Edición 2008. Invisible: Restauraciones estéticas cerámicas. Brasil. Editorial Artes Médicas.

## La Impresión

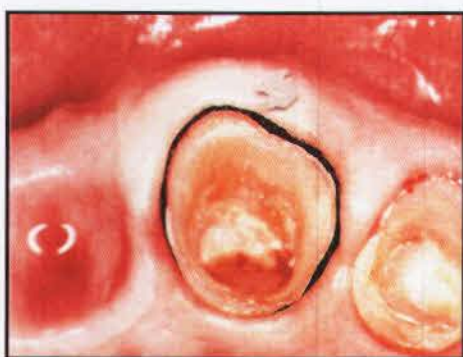
Las técnicas de impresión todavía se discuten. El principal motivo de discusión en este asunto es, sin duda, la impresión de las terminaciones cervicales situadas por debajo del margen gingival. Para conseguir una buena impresión de estas regiones, la separación gingival es imprescindible, pues los materiales de impresión disponibles son capaces de desplazar adecuadamente los tejidos. Por eso, con esta finalidad describimos varias técnicas que se realizan mediante los más variados materiales de impresión disponibles. No es mi propósito discutir esas

diversas técnicas y materiales, sino describir la técnica de impresión que yo utilice en la elaboración de mis casos clínicos (2).

### **1. Técnica de Impresión de etapa única y de doble mezcla asociada a la técnica de separación gingival que utiliza doble hilo**

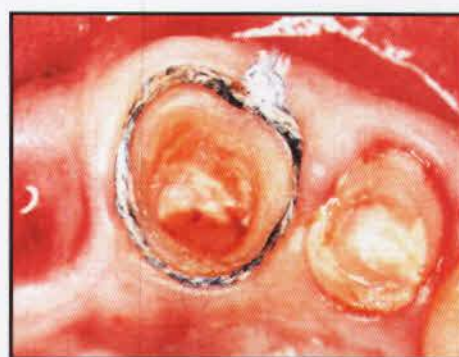
Después de haber conseguido tallados dentales adecuados con diseño del margen cervical definido, buen acabado, provisionales correctamente adaptados y pulidos y tejidos gingivales adecuadamente grabados, realizar la impresión no debe de presentar grandes dificultades (2).

La técnica de impresión de etapa única y la de doble mezcla con el uso de siliconas de adición, presentan resultados de impresión de correspondencia con las técnicas de laboratorio, y son de fácil ejecución, siempre que sigan correctamente su protocolo. Para hacer la impresión adecuada de la terminación cervical es necesario separar el margen gingival. El uso de hilos separadores gingivales es una opción eficiente y poco traumática para los tejidos periodontales. En la técnica de doble hilo, se coloca un primer hilo (hilo de compresión) de pequeño diámetro para que realice una entrada vertical y selle la parte inferior del surco (Fig. No. 45). Un segundo hilo de diámetro mayor se coloca sobre el hilo de compresión para realizar la separación horizontal del margen gingival (Fig. No. 46) (2).



**Fig. No. 45: Primer hilo en posición intrasurcular**

Fuente: Kina, Sydney. Año de Edición 2008.  
Invisible: Restauraciones estéticas cerámicas.  
Brasil. Editorial Artes Médicas.

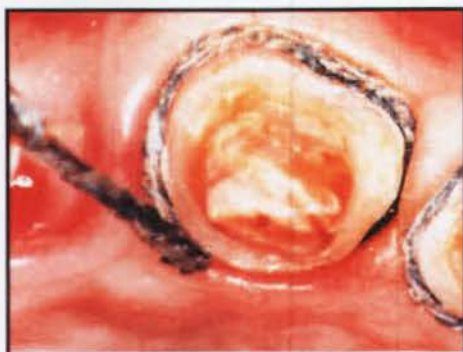

**Fig. No. 46: Segundo hilo e posición intrasurcular**

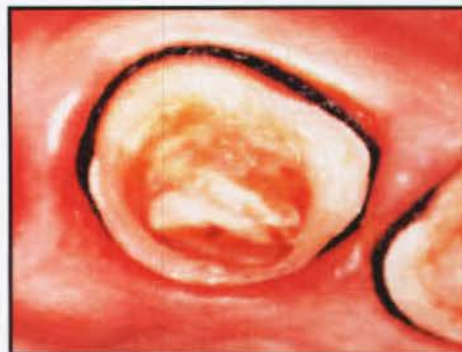Fuente: Kina, Sydney. Año de Edición 2008.  
Invisible: Restauraciones estéticas cerámicas.  
Brasil. Editorial Artes Médicas.



Una vez posicionados los hilos retractores, para garantizar una correcta separación gingival, el hilo para la separación horizontal (segundo hilo) debe estar visible entre la terminación cervical y el margen y el margen gingival. Luego, se procede a la remoción del segundo hilo. Este procedimiento debe ser lento y suave para evitar la fricción rápida entre el hilo y el tejido gingival (Fig. No. 47-48) (2).

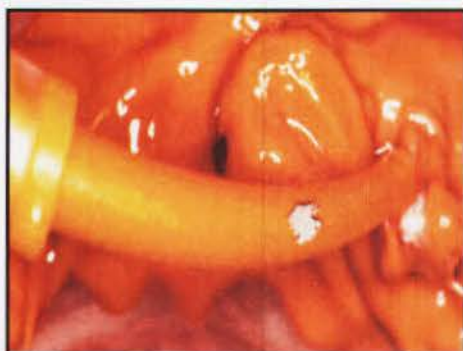


**Fig. No. 47: Remoción del hilo de separación horizontal**  
Fuente: Kina, Sydney. Año de Edición 2008.  
Invisible: Restauraciones estéticas cerámicas.  
Brasil. Editorial Artes Médicas.

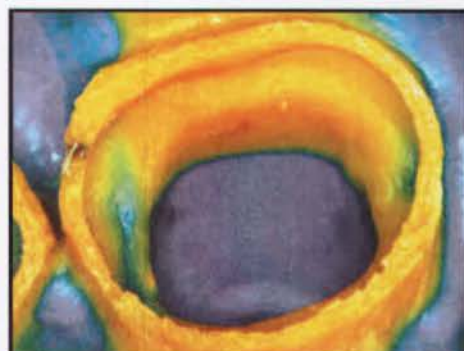


**Fig. No. 48: Después de la remoción del hilo de separación horizontal**  
Fuente: Kina, Sydney. Año de Edición 2008.  
Invisible: Restauraciones estéticas cerámicas.  
Brasil. Editorial Artes Médicas.

Luego se procede a la inyección del material de impresión liviano, este debe de ser de forma continua sin interrupciones, para que de esta forma no se formen burbujas. Después de haber inyectado el material liviano, se introduce una cubeta cargada de material pesado, para finalmente obtener nuestra impresión definitiva (Fig. No. 49-50) (2).



**Fig. No. 49: Inyección del material de impresión liviano**  
Fuente: Kina, Sydney. Año de Edición 2008.  
Invisible: Restauraciones estéticas cerámicas.  
Brasil. Editorial Artes Médicas.



**Fig. No. 50: Impresión Definitiva**  
Fuente: Kina, Sydney. Año de Edición 2008.  
Invisible: Restauraciones estéticas cerámicas.  
Brasil. Editorial Artes Médicas.

## **CAPÍTULO V: SELECCIÓN DE COLOR**

### **Color del Diente**

El color del diente constituye uno de los factores de mayor comprometimiento de la sonrisa del individuo, principalmente cuando se encuentra localizado en la región anterior y, de preferencia, en la arcada superior, pues se trata de la región de mayor exposición durante la comunicación verbal (4).

El diente natural esta compuesto por tejidos y estructuras de naturalezas distintas, donde el esmalte, la dentina y el tejido pulpar se distribuyen por la parte coronaria sin seguir un modelo único, surge, por lo tanto, el incesante desafío de reproducir su belleza y naturalidad a través del color, translucidez, luminosidad y metamerismo, donde el resultado final también dependerá del remanente dentario, de los tejidos circunyacentes, de la presencia de dientes vecinos (restaurados o no) y del agente utilizado en la cementación final de las piezas protésicas libres de metal.

El color puede dividirse en tres componentes: Matiz, Cromo y Valor (4).

#### **1. Matiz**

En 1961, Munsell definió matiz como “La calidad por la cual distinguimos un color familiar de otro”. Las distintas larguras de onda reflejados dan origen a los matices de los colores azul, verde, amarillo, rojo y así por delante. Dentro de ese raciocinio, pasaremos a mencionar el color azul de matiz azul (4).



## 2. Valor

Se define como “brillo” o “luminosidad” del color. Independientemente del matiz de un objeto, se proporcionara su brillo por la cantidad de luz por el reflejada, teniendo como parámetro una escala que parte del blanco, con elevada reflexión de luz (Valor alto), pasa por crecientes grados de gris (Valor intermedio) hasta alcanzar el negro, donde la reflexión de la luz es nula. Se vuelve más fácil la comprensión de ese concepto cuando observamos una fotografía a color y la misma imagen en blanco y negro. Colores distintos pueden asumir el mismo valor, de forma que el azul y el rojo, como cualesquier otros colores, se presentan iguales, ósea con el mismo tono de gris (4).

Muchos autores consideran el Valor como la dimensión mas relevante durante le proceso de selección de color y, de acuerdo con algunas metodologías, debe ser la primera opción del profesional (4).

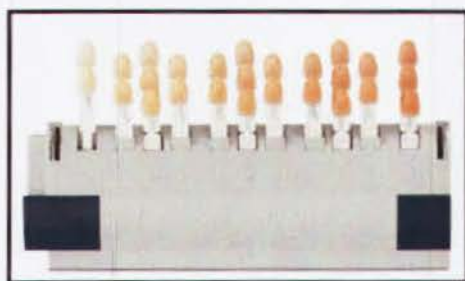
## 3. Croma

También puede ser denominado saturación, grado de intensidad o pureza de los pigmentos de un determinado matiz y está directamente relacionado con la concentración de estímulos emitidos por determinado matiz (Sproull, 1073). El croma va a depender de la cantidad de gris neutro (del mismo valor que el matiz evaluado) añadiendo en aquel matiz lo que paulatinamente va aumentado su intensidad, dejándolo mas saturado. (4).

Existen algunos dispositivos que son utilizados por el profesional para auxiliar en la elección del color, así como para permitir una buena comunicación con el ceramista. Hay diversas escalas disponibles en el mercado con algunas variaciones de tonalidades de matiz, valor y croma para intentar reproducir el color de los dientes naturales. La necesidad del manejo con practicidad de las escalas restringe la cantidad de opciones, pero no impide que el resultado final de la restauración sea bastante satisfactorio, pues sería imposible la existencia de una escala con capacidad de reproducir todos los colores que los dientes pueden asumir (4).

Para las prótesis confeccionadas en material cerámico una de las escalas más utilizadas es la Vitapan Classical (VITA Zahnfabrik H. Rauter GmbH & Co. KG). En ella la división de colores se hace según el matiz: A (amarillo-marrón), B (amarillo), C (gris) y D (rojo-marrón). Esas letras se subdividen en números de 1 a 4, que van teniendo sus valores disminuidos, asumiendo aspectos más oscuros. Mientras que el color A1 es el que más refleja luz (mayor luminosidad) y posee elevado valor, el color A4 es el color más oscuro del matiz A, con el menor valor.

El mismo fabricante con el fin de suplir las deficiencias cromáticas, lanzo al mercado la escala Vitapan 3D Master (VITA Zahnfabrik H. Rauter GmbH & Co. KG) que introduce el concepto de tridimensión para la selección de color (Fig. No. 51). Ella abarca prácticamente todos los matices de los dientes naturales. La concepción del sistema de definición de colores se basa en un principio de clasificación colorimétrica, donde los valores de Claridad, Croma, Matiz se posicionan de modo equidistante. De acuerdo con el concepto aplicado en esta escala los dientes no son capaces de absorber las longitudes de onda de los colores rojo y amarillo, siendo por lo tanto, los colores más reflejados del espectro. A partir de ese intervalo (rojo-amarillo), denominado tonalidad, se puede aumentar la claridad (valor) hacia el polo norte del globo y la saturación (intensidad) hacia el ecuador. La escala esta agrupada según el valor, que la divide en 5 grupos de izquierda a derecha, donde los números menores corresponden a los colores portadores de mayor claridad, dentro de cada grupo, en sentido vertical se obtienen intensidades distintas de Croma. También es posible optar por las tonalidades mas amarillas, rojizas o medianas. Los tonos amarillos se sitúan a la izquierda (*L- left*), mientras los rojos al lado derecho (*R- right*) (Fig. No. 51) (4).



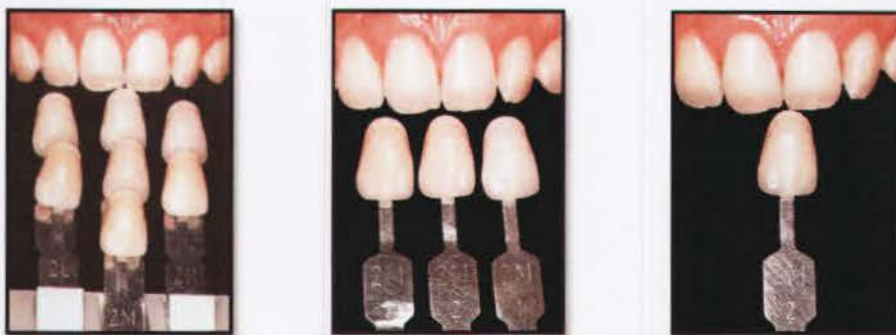**Fig. No. 51: Vita Shade 3D Master**  
Fuente: [www.vident.com](http://www.vident.com)



## Selección de Color

Abordaremos en esa oportunidad la escala de colores VITA 3D Master por entender que se trata de un método de selección sistemático, proporcionando facilidad en la selección de color. Los componentes del sistema son lógicamente agrupados en 5 bloques muy definidos, permitiendo mayor exactitud en la selección de color y reproduciendo estética, garantizando mayor satisfacción de los pacientes.

1. El primer paso de la selección del color es la definición del nivel de claridad (1-5). Se elige uno de los cinco bloques de la escala de acuerdo con el que mas se acerca de la claridad o valor del diente en cuestión. De este nivel se selecciona el grupo central M extendiéndolo para la verificación de las tres tonalidades disponibles (Fig. No. 52).
2. Segundo paso. En esta etapa se determina la intensidad del color (1-3) entre las tres posibilidades existentes en la misma columna. De las muestras de color del grupo M, elija la que se acerca más del elemento de referencia (Fig. No. 53).
3. En el tercer y último paso ya es posible comprobar la tonalidad (L, M, R). Así se verifica si el diente natural presenta tonalidad más “amarilla” (L) o “roja” que la muestra de color del grupo M seleccionada en el segundo paso. Por fin se decide cual es la paleta que mejor coincide, apuntando los datos correspondientes en el esquema de comunicación de los colores (Fig. No. 54) (4).



**Fig. No. 52-54: Determinación de la intensidad de color. Selección de la tonalidad. Paleta seleccionada.**

**Fuente:** Bottino Marco Antonio. Año de Edición 2009. Percepción: Estética en Prótesis Libres de Metal en Dientes Naturales e Implantes. Sao Paulo, Brasil. Editorial Artes Médicas.

## **CAPITULO VI: CEMENTACIÓN**

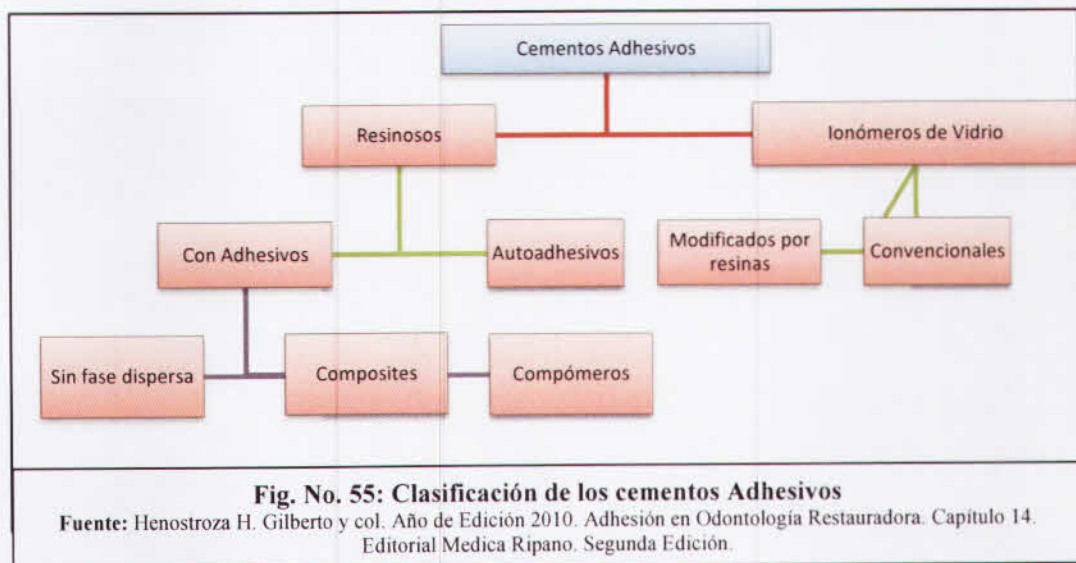
Este capítulo concierne a los principios y procedimientos para fijar adhesivamente aparatos prostodóncicos fijos, valiéndose de los mencionados materiales cementantes adhesivos, cuyo beneficio, más allá de la fijación, permite además brindar sellado marginal en la interfaz entre la preparación dentaria y la prótesis, o la restauración y prevenir la disolución del material en el medio bucal, y con ello las subsecuentes complicaciones propias de sus predecesores. Entre ellos se cuenta con dos tipos de materiales: los poliméricos (o resinosos) y los ionómeros de vidrio cementantes. En este capítulo solo describiremos los cementos resinosos (37).

### **Clasificación de los Cementos**

La selección racional del material para la cementación, paso decisivo para el éxito del tratamiento con prótesis fija, debe basarse en identificar los tipos de materiales disponibles en el mercado y con ello sus características generales, a fin de poder seleccionarlo en función de las necesidades específicas que demanda cada situación clínica (37).



Los materiales cementantes se pueden clasificar en dos grandes grupos: convencionales y adhesivos. Los primeros, entre los que se ubican el fosfato de zinc y el óxido de zinc eugenol, fijan la restauración indirecta o la prótesis únicamente mediante traba mecánica; mientras que los segundos lo hacen esencialmente por adhesión y por ello corresponde denominarlos adhesivos. Estos últimos pueden ser agrupados en dos grandes grupos: cementos poliméricos o resinosos y cementos de ionómeros de vidrio (Fig. No. 55). En sentido estricto, correspondería también incluir a los policarboxilatos en el grupo de los cementos adhesivos, dada su inherente adhesividad química, merced a los poliácidos que incluye en su composición; sin embargo, en la práctica, la exigua resistencia adhesiva que muestran frente a la que ostentan los poliméricos y los ionoméricos, invalida considerarlos junto a ellos; sin embargo, a efecto de brindar una perspectiva histórica es conveniente ubicarlos en el tiempo (37).



### I. Cementos Poliméricos o Resinosos

Son los que han surgido más recientemente y los que brindan la más alta resistencia adhesiva, además de permitir alcanzar los mejores resultados estéticos.

- **Composición**

Integran una matriz orgánica y una porción inorgánica por acción del silano, componente que actúa como agente de unión entre ambas partes. La orgánica (fase continua), está constituida por Bis-GMA (producto de reacción del Bisfenol y el metacrilato de glicidilo) o UDMA (Uretano dimetacrilato). Por su parte, la fase inorgánica (fase dispersa), análogamente a sus equivalentes restauradores, está representada por partículas de relleno; aunque de un tamaño más diminuto que en aquellas (1 a 2 micras e incluso submicrométrico) y en un menor porcentaje volumétrico, a efecto de conferirle menos viscosidad y un menor espesor de película, características compatibles con la función cementante que posibilitan que la restauración, se adapte apropiadamente al diente preparado. Su menor viscosidad facilita la manipulación del material y el buen asentamiento de la restauración en el diente preparado. En contraparte, tales modificaciones originan deficiencias fisicoquímicas en estos agentes cementantes, con respecto a sus similares restauradores, principalmente por su elevada contracción lineal de polimerización y por su escasa resistencia al desgaste (37).

Asimismo, se hallan disponibles en el mercado, aunque en una mínima proporción, agentes cementantes poliméricos que únicamente constan de resinas (fase continua), en este caso metil metacrilato, careciendo de fase inorgánica (fase dispersa) y consecuentemente de agentes de enlace que unan ambas fases (37).

A otro subgrupo de cementos resinosos corresponde denominarlos propiamente compómeros, habida cuenta que en su fase orgánica incluyen además monómeros derivados de los poliácidos y en su fase inorgánica partículas de vidrio semejantes a los que se hallan en los ionómeros (37, 38).

El desarrollo más reciente en los cementos resinosos se ha dado por el surgimiento de productos que prescinden de utilizar todo sistema adhesivo, por razón de basarse en una nueva tecnología basada en (metil) metacrilatos fosfatados, ácidos por naturaleza, capaces de obtener adhesión a las estructuras dentales, así como en compómeros trifuncionales, iniciadores auto y foto activados, además de



estabilizadores de color; siendo sus partículas de relleno de sílice coloidal, vidrio de bario, flúor, alúmina y silicato (37, 38).

Merced a que estos últimos constituyentes son propios de los ionómeros de vidrio, algunos autores prefieren ubicar a los cementos resinosos autoadhesivos en el grupo de los compómeros antes citados. No obstante; pese a las semejanzas indicadas, se diferencian sustancialmente de aquellos por su singular capacidad de autoadhesión, de ahí la preferencia de identificarlos independientemente (37).

- **Tipos**

- 1. Por el tamaño de sus partículas de relleno**

- a. Cementos resinosos microparticulados**

Presentan sus partículas inorgánicas de relleno en una dimensión promedio de 0,04 micras y en una proporción aproximada de 50% en volumen (Duolink, Bisco; Panavia 21 y Panavia F, Kuraray) (37).

- b. Cementos resinosos micro híbridos**

Constituyen la mayoría de los cementos resinosos que se encuentran en el mercado odontológico. El tamaño promedio de sus partículas inorgánicas de relleno oscila entre 0,04 micras y 15 micras, y su proporción aproximada alcanza 60 a 80% en volumen (Enforce, Dentsply; Nexus, Kerr; Rely X ARC, 3M ESPE) (37).

Existe consenso acerca de que los mejores resultados se logran con los cementos que presentan en su composición partículas micro híbridas, debido a que su contracción de polimerización es menor y muestran una viscosidad media, condiciones que favorecen su adecuado asentamiento de la restauración (37).

- 2. Por el sistema adhesivo que requieren**

Para unirse a la superficie del diente, muchos cementos resinosos demandan que previamente se aplique un sistema adhesivo, sea este de acondicionamiento ácido o de tipo auto acondicionador, y así mismo de otros sistemas para hacerlo a las piezas en las que se cementan. Los primeros se adhieren a

la estructura dental por medio de las retenciones micro mecánicas que se obtienen, previamente a la aplicación del agente adhesivo, mediante el acondicionamiento con ácido fosfórico del esmalte y la dentina (grabado total), complementadas por la aplicación sucesiva de un primer y un agente adhesivo. Entretanto, los segundos suelen ser denominados cementos de auto acondicionamiento, por razón de que el sistema adhesivo que requieren prescinde del acondicionamiento con ácido fosfórico, obteniendo su adhesión mediante la modificación de la superficie de los tejidos dentales que se logra al aplicar un primer ácido, seguida de a aplicación de un agente adhesivo (37).

Otra posibilidad, la más recientemente surgida, es optar por los cementos resinosos denominados autoadhesivos, es decir que solo requieren ser aplicados en la superficie de los sustratos a unir (37).

Por otro lado, en cuanto a su adhesión a estructuras artificiales, ello involucra tres tipos de sustrato: metálico, cerámico y polimérico. Con respecto al metálico existe un pequeño grupo de cementos resinosos que además del tradicional BisGMA o UDMA, incluyen monómeros adhesivos que se adhieren químicamente al metal. En tal virtud, estos serían los cementos resinosos adhesivos de primera opción para la cementación de piezas metálicas, cuando se requiere gran resistencia adhesiva. Entre ellos se cuentan productos basados en el monómero adhesivo 4-META, que se comercializan como Superbond C & B (Sun Medical) en el mercado japonés y fuera de él como C & E Metabond (Parkell). Asimismo Panavia 21 y Panavia F (Kuraray), cuyo monómero adhesivo es conocido como 10-MDP (10 Metacriloiloxidecildihidrogenofosfato). Tal monómero se une muy favorablemente a los óxidos, principalmente a los de estaño, otorgando una gran adhesividad de dichos cementos a los metales. Estos cementos resinosos adhesivos son activados químicamente, lo cual limita su tiempo de trabajo, aunque en compensación garantizan una óptima polimerización en la cementación (37).

Con respecto a la cerámica, en todos los casos, antes de aplicar el agente adhesivo o directamente el cemento resinoso, corresponde silanizar su superficie, previo grabado de la misma mediante ácido fluorhídrico, salvo las excepciones que



se señalan en la **Tabla No. XII**, situaciones en las que dicho grabado debe sustituirse por el asperezado de la superficie mediante un chorro de partículas de óxido de aluminio desde 50 micras de granulometría (37).

El logro de mayor importancia que se atribuye a los cementos resinosos es su fijación adhesiva a los tejidos dentales y al interior de las restauraciones, lo que finalmente establece una sólida unidad diente/restauración. Con ello, además de la retención, se obtiene el sellado marginal y el espesor uniforme de cemento en la interfaz restauración/preparación (37).

<b>Tipo de Cerámica</b>	<b>Tratamiento de Superficie</b>
Feldespáticas	Acido fluorhídrico 7-10% (2 minutos)
Feldespáticas reforzadas con alúmina 50%	Acido fluorhídrico 8-10% (2-4 minutos)
Leucita	Arenado con Al <sub>2</sub> O <sub>3</sub> 50 <i>um</i> HF al 7-10% (1-2 minutos)
Vidrio ceramizado reforzado con disilicato de litio	HF al 7-10% (20 seg.)
Aluminizada Infiltrada por vidrio	Arenado con Al <sub>2</sub> O <sub>3</sub> 50 a 110 <i>um</i> . Puede usarse primer cerámico tipo (Clearfil SE BONF Primer)
Aluminizada densamente sinterizada	
Zirconio	Arenado con Al <sub>2</sub> O <sub>3</sub> 50 a 110 <i>um</i> .
Zirconio Estabilizada con Óxido de Ytrio	

**Tabla No. XII: Clasificación de las cerámicas odontológicas y el tratamiento superficial que corresponde a cada una.**

Fuente: Henostroza H. Gilberto y col. Año de Edición 2010. Adhesión en Odontología Restauradora. Capítulo 14. Editorial Medica Ripano. Segunda Edición

### **3. Por su sistema de activación**

Como todo biomaterial odontológico de uso clínico basado en polímeros, los cementos resinosos pueden ser activados químicamente (auto activados), físicamente (foto activados) o mediante ambas formas de activación a la vez (activación dual) (37).

**a. Cementos resinosos químicamente activados**

Después de mezclar la pasta base con su catalizador, se suscita una reacción peróxido-amina que inicia la reacción de endurecimiento. Estos materiales, usualmente no lucen características estéticas, más bien muestran un aspecto blanco opaco y pocas opciones de colores, además de su menor estabilidad cromática con respecto a los foto activados. Sin embargo, su nivel de polimerización, caracterizado por lograr un alto grado de conversión de monómeros en polímeros, representa una singular ventaja (37).

**b. Cementos resinosos foto activados**

Presentan foto iniciadores (tal como la alcanforquinona) que se activan por la acción de un haz de luz de una longitud de onda de 460/470 nm. Se les indica para cementar restauraciones translúcidas y de poco espesor (carillas cerámicas o poliméricas), por lo que su indicación se limita a una sola circunstancia: las piezas restauradoras cuyo espesor no supere 0.7 mm, lo que, por otro lado, valora más su estabilidad cromática con respecto a los autoactivados y duales (37).

**c. Cementos resinosos de activación dual (duales)**

En la formulación de estos materiales se incluyen foto iniciadores (alcanforquinona y amina), como una forma de activación adicional al sistema químico. La reacción de polimerización se inicia al mezclar la pasta base con el catalizador teniendo como complemento el foto iniciador que es activado en cuanto recibe la luz del aparato fotopolimerizador. Esto aumenta el grado de conversión de los monómeros en polímeros, mejorando las propiedades físicas del cemento, además de acelerar la reacción de endurecimiento (37).

**• Etapas de la cementación adhesiva con cementos resinosos**

La cementación en sí, cuya ejecución, independientemente del tipo de material a utilizar, debe efectuarse observando algunos cuidados especiales:

- Probar la restauración o el poste, antes de aislar el campo operatorio



- Instalar el aislamiento absoluto del campo operatorio, en tanto sea posible. En su defecto, valerse del aislamiento relativo.
- Seguir rigurosamente las instrucciones del fabricante.
- Efectuar una mezcla homogénea (cuando se usa pasta base y catalizador).
- Aplicar apropiadamente el sistema adhesivo seleccionado (químico, foto o dual), excepto en el caso de los cementos autoadhesivos.
- Evitar que la humedad bucal contamine el cemento y la preparación.
- Retirar prontamente los excesos.
- No desplazar la pieza durante la polimerización.
- Realizar una eficiente fotopolimerización complementaria (cuando se utilizan cementos fotoactivos o duales).

Con finalidad didáctica, se abordaran los protocolos para la cementación adhesiva de acuerdo al material de la restauración: metálicos, libres de metal (37).

- **Cementación de piezas metálicas con cementos resinosos**

- a. Preparación de la superficie interna del metal*

Después de la prueba y ajuste de la pieza, se realiza un arenado interno en la pieza con partículas de óxido de aluminio 50 micras, a una presión de 60 a 80 lb/pulg<sup>2</sup>, durante 4 a 6 segundos, con la finalidad de crear una capacidad micro retentiva en la estructura metálica. Luego, con un chorro de agua se retiran las partículas de óxido de aluminio residuales y posteriormente se seca con aire. Cuando se utilizan aleaciones nobles, en la superficie metálica a adherir es necesario realizar previamente el depósito electrolítico de iones de estaño, el que se oxidará y actuará como interfaz adhesiva, según lo señalado anteriormente. Para las aleaciones no nobles se obvia dicho depósito electrolítico, pues dichas superficies se caracterizan por oxidarse en presencia de oxígeno. Algunos cementos requieren la aplicación de un primer para metal (Cement It, Jeneric/Pentron) en la superficie de la pieza metálica a adherir, a fin de lograr una interfaz adhesiva con el cemento resinoso (37).

***b. Aplicación del sistema adhesivo***

Según sea el tipo de cemento resinoso elegido, después de efectuar la profilaxis y la limpieza de la superficie de la preparación con un agente detergente y/o piedra pómez con agua, puede seguirse uno de los dos caminos siguientes: si se decide utilizar un cemento resinoso autoadhesivo, según lo mencionado anteriormente, solo se requiere aplicar el material en las superficies de los sustratos a unir; ahora bien, si se opta por un cemento que requiera el uso de un sistema adhesivo, en primer lugar debe aplicarse el sistema adhesivo, siguiendo el protocolo correspondiente a cada sistema (37).

***c. Cementación propiamente dicha***

Para ello, es preferible optar por un cemento de activación química, que presente afinidad adhesiva con el metal (monómero adhesivo 4-META). Siguiendo las orientaciones del fabricante del cemento elegido, se procede a efectuar la mezcla y aplicarla en la superficie metálica a adherir; enseguida, se ubica el conjunto en (o los) diente(s) preparado(s) y se sostiene en posición. Luego se retiran los excesos de mayor volumen con ayuda de un explorador e hilo dental y por último se recubren los márgenes con glicerina en forma de gel, para prevenir el contacto del oxígeno del aire con el cemento de esas áreas y así permitir la polimerización completa de estos agentes cementantes.

**a. Cementación de restauraciones libres de metal**

Hay dos tipos de cerámicas: las ácido sensibles y las ácido resistentes.

- Cerámicas ácido sensibles: el ácido fluorhídrico corroe la superficie cerámica posibilitando la unión micro mecánica con cementos resinoso y unión química por el uso del agente silano. En esa categoría están algunas cerámicas recomendadas para restauraciones indirectas tipo inlays, onlays y carillas. Ejemplos son porcelana feldespática, feldespática reforzada con leucita, cerámica a base de disilicato de litio (4, 35).



- Cerámicos ácido resistentes: son las que experimentan poca o ninguna corrosión superficial por la acción del ácido fluorhídrico y posibilitan limitada unión micro mecánica. Es por eso que como se expone en la Tabla No. Las mismas se someten al arenado con partículas de óxido de aluminio o sílice, excepto las cerámicas compactadas a zirconio tetragonal. Son materiales que se utilizan como infraestructura para restauraciones libres de metal como: cerámicas aluminizadas infiltrada con vidrio, cerámica a base de alúmina/zirconio infiltrado con vidrio, cerámica aluminizada densamente sinterizada y cerámica compacta a base de zirconio parcialmente estabilizado con óxido de itrio (4, 35).

***a. Tratamiento de la superficie interna de la pieza***

Para obtener un óptimo resultado, es imprescindible tratar la cara interna de la restauración, durante 4 a 6 segundos, mediante un chorro de partículas de óxido de aluminio de 50 micras de granulometría, impulsadas por aire a una presión de 60-80 lb/pulg<sup>2</sup>, seguido del correspondiente lavado y secado. Este procedimiento tiene por finalidad eliminar residuos e impurezas de la cara interna de la restauración, además de crear irregularidades o porosidades que servirán como microrretenciones mecánicas, en las que se imbrique el conjunto sistema adhesivo/cemento resinoso que será aplicado a continuación (37).

***b. Acondicionamiento interno de la pieza con ácido fluorhídrico***

En función del tipo y la marca comercial de la cerámica a acondicionar, la industria provee productos con una gran variación en la concentración y en el protocolo de aplicación del ácido fluorhídrico (ver Tabla No. XII). Sin embargo, teniendo en cuenta que algunas cerámicas son resistentes a dicho acondicionamiento, es imprescindible efectuar en ellas el tratamiento de su superficie mediante otro tipo de procedimientos. Tal circunstancia pone de manifiesto la responsabilidad capital del profesional de conocer el tipo de cerámica que el técnico de laboratorio utilizó para confeccionar la restauración (4, 37).

***c. Silanización de la restauración***

El silano se aplica en la superficie interna de la restauración y se le deja actuar cuando menos tres minutos, previo acondicionamiento con ácido fluorhídrico, lavado y secado; siendo necesario (con algún tipo de cerámica) arenar previamente la mencionada superficie. Por su carácter bifuncional, el silano reacciona tanto con las porciones cristalinas de la cerámica, así como con las orgánicas del cemento resinoso, promoviendo una unión química entre ambos componentes, lo que asegura una excelente resistencia adhesiva (37, 38).

***d. Preparación del diente para la cementación adhesiva***

Después de la profilaxis y limpieza con detergente *y/o* piedra pómez con agua, si se va a utilizar cementos autoadhesivos solo hace falta insertar el material en la restauración; pero si se decide emplear cementos que requieren sistemas adhesivos, será necesario acondicionar simultáneamente el esmalte y la dentina, con ácido fosfórico en gel de 32 a 38%, durante un tiempo máximo de 30 y 15 segundos respectivamente. Después de lavar y secar, evitando deshidratar las estructuras dentarias, se aplica el sistema adhesivo seleccionado, siguiendo rigurosamente las instrucciones del fabricante, precaución fundamental dada la gran diversidad de sistemas adhesivos disponibles en el mercado. Generalmente debe preferirse los sistemas adhesivos de polimerización dual, excepto para la cementación de carillas cerámicas. La aplicación del agente adhesivo en la superficie interna de la pieza cerámica y en el diente en el momento de la cementación permitirá la penetración de dicho adhesivo en las microrretenciones creadas por el acondicionamiento ácido, lo que garantiza su imbricación mecánica y su adhesión a la restauración, una vez polimerizada (37).

***e. Aplicación del cemento resinoso***

Luego de seleccionar el tipo de cemento resinoso a utilizar, y el color apropiado, debe manipularse escrupulosamente observando las recomendaciones del fabricante. Antes de la fijar la restauración, para facilitar la remoción de excesos



proximales, es práctico colocar hilo dental entre las caras proximales de los dientes adyacentes y el diente en el que se fijara la restauración. A continuación se aplica el cemento resinoso en la cara interna de la restauración y finalmente se asienta la restauración prótesis evitando ejercer una presión exagerada (37).

***f. Remoción de los excesos del cemento resinoso***

Uno de los pasos más críticos del protocolo a seguir es el retiro de los excesos del material. El éxito depende del tipo de cemento seleccionado, pues el tiempo es limitado; por ello, la remoción de los aludidos excesos debe iniciarse lo más pronto posible, con ayuda de pinceles e hilo dental, ya que después del endurecimiento final del cemento es sumamente difícil retirarlo, particularmente de las caras proximales y surcos gingivales, y si tuviese que eliminarse con fresas o láminas de bisturí podría acarrearle daño a la restauración o lesiones gingivales. Las irritaciones periodontales debido a excesos que eventualmente no se hubiesen eliminado en esta etapa, pueden conllevar asimismo la invasión del espacio biológico, acarreando consecuencias más severas a largo plazo. Resulta conveniente untar con glicerina líquida los dientes adyacentes a la preparación, a efecto de facilitar la remoción de los excesos del cemento. Debe observarse especial cuidado en evitar que la glicerina líquida alcance el área interna de la restauración a cementar; ya que ello podría perjudicar el proceso de adhesión (37).

***g. Pre polimerización***

Para estabilizar la restauración en posición es útil realizar un prepolimerizado, durante cinco segundos aproximadamente. Este procedimiento previene que la restauración sea desplazada de su posición, cuando se elimine con ayuda de una lámina de bisturí N.º 12, los excesos más voluminosos del cemento resinoso eventualmente desbordados en las áreas interproximales (37).

**h. Polimerización final**

Antes de iniciar la polimerización final es esencial aplicar glicerina en gel en todos los bordes de la restauración, con la finalidad de impedir que la capa superficial del cemento resinoso haga contacto con el oxígeno, y así pueda polimerizarse por completo. Para completar la polimerización final del cemento resinoso, se realiza la fotopolimerización a través de las superficies mesial, distal, vestibular, lingual y oclusal, aproximadamente durante 60 segundos en cada una, con un aparato fotopolimerizador, de comprobada eficacia (intensidad mínima 400 mW/cm<sup>2</sup>).

**i. Ajustes, acabado y pulido final**

Con puntas especiales de caucho abrasivo para cerámica se efectúa el acabado y, si es necesario, los ajustes de la restauración, así como el pulido final. El mejor pulido sólo se consigue con el glaseado en el laboratorio; por lo tanto, los registros oclusales deben obtenerse con la máxima fidelidad, a fin de evitar desgastar las restauraciones tras la cementación, ya que en la boca del paciente, mediante pulido, es sumamente conseguir restituir la tersura óptima de la cerámica

**j. Control periódico**

A efecto de mantener la salud oral de toda pieza tratada mediante restauraciones indirectas o prótesis fija, es indispensable controlar periódicamente al paciente clínica y radiográficamente (radiografías bite wing) poniendo especial énfasis en la higiene del paciente.



## **CAPÍTULO VII: CONSIDERACIONES**

### **GENERALES**

#### **Estética en Coronas Metal cerámicas**

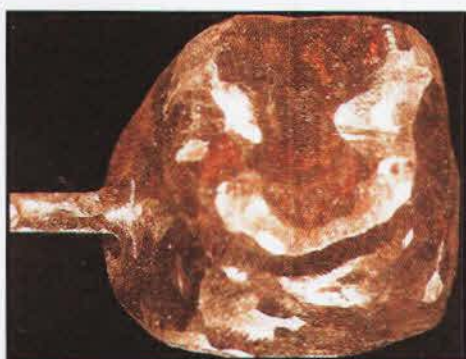A pesar de los problemas estéticos que provoca la presencia del metal, las coronas de metal cerámica todavía son ampliamente utilizadas, pero hay dudas sobre como atenuar los efectos antiestéticos del metal y sobre las fracturas que se producen en las porcelanas (13).

Las metal cerámicas pueden utilizarse en todas las situaciones clínicas de coronas unitarias o prótesis parcial fija. Sin embargo, hay algunas dificultades inherentes a la técnica, como la necesidad de mayor espesor de desgaste durante la preparación, dificultad de translucidez en algunos casos, sombra del metal en la línea de terminación de la corona y el control de la oxidación del metal para obtener una adhesión eficiente de la cerámica al metal (13).

#### **1. ¿Cuáles son las fallas más frecuentes en las coronas metal cerámicas?**

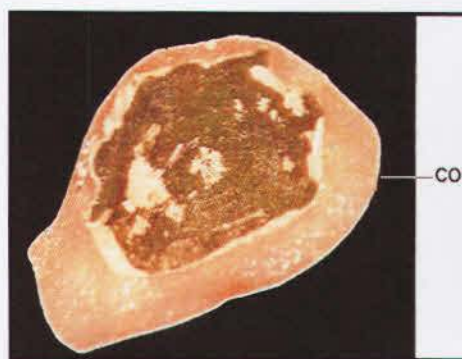Las fallas más comunes son: dificultad para obtener el color y la fractura de la cerámica.

La adherencia de la cerámica al metal se realiza de dos maneras, por microrretención mecánica de la cerámica en las irregularidades del metal y, principalmente, por una reacción química entre la capa de oxido formada en la superficie del metal y la cerámica. Realizar el control de esta capa de oxido es decisivo para la adhesión; si la capa es insuficiente o irregular, dificulta la adhesión y si es muy gruesa, puede desprenderse y junto con ella se desprende la cerámica (Fig. No. 56-57) (13).



**Fig. No. 56: Coping con capa de oxidación irregular provoca deficiencia de la unión entre la cerámica y el metal**

**Fuente:** Salazar Fonseca Antonio. Año de Edición 2009. Odontología estética: El arte de la perfección. Editorial Artes Médicas.



**Fig. No. 57: Capa de oxido (CO) que se desprendió de la estructura metálica y arrastro un fragmento de cerámica de recubrimiento.**

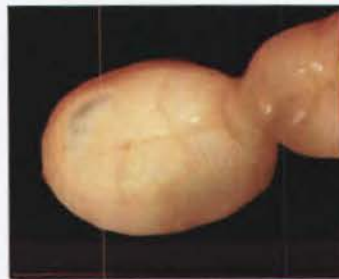**Fuente:** Salazar Fonseca Antonio. Año de Edición 2009. Odontología estética: El arte de la perfección. Editorial Artes Médicas.

El *coping* metálico puede obtenerse por electrodeposición, fresado y, más comúnmente, por fundición. Las aleaciones, a su vez, pueden tener elevado contenido de metales noble (oro y paladio), con bajo contenido de estos metales y confeccionados exclusivamente con aleaciones no nobles. Cuanto mayor es el porcentaje de oro y paladio en una aleación, a pesar de haber mayor calidad de aceptación biológica, hay mas propensión a la deformación, durante la prueba y la cementación, una tensión un poco mayor puede ocasionar una deformación del *coping*, que provoca la fractura de la cerámica por esa deformación. Por este motivo, un *coping* confeccionado con aleaciones de metales nobles debe de tener aproximadamente 1 mm en su menor espesor. Vale recordar que los *copings* confeccionados por electrodeposición tiene un espesor uniforme de 0,2 mm (13).



La aleación más utilizada actualmente es la de níquel-cromo, una de las ventajas de estas aleaciones es que tienen resistencia y se puede confeccionar con ellas un *coping* más delgado (>1mm) que con las aleaciones utilizadas en metal cerámica que contiene metales nobles. Cuando estas aleaciones no se controlan correctamente durante la fundición, tienen el inconveniente de formar una capa de óxido muy gruesa y de color oscuro, a veces casi negro esto requiere un mayor espesor de opacador para ocultar el color del metal (13).

Cuando no se dispone de espacio suficiente en la preparación, es difícil aplicar las capas necesarias para formar el color, el resultado es una pieza con aspecto deslucido (Fig. No. 3). Las preparaciones para coronas de metal cerámica siempre deben tener un desgaste mayor, diferentemente de las necesidades de los *copings* de óxido de aluminio y/o óxido de zirconio (Fig. No. 58) (13).



**Fig. No. 58: Corona metalocerámica confeccionada sin desgaste suficiente en la preparación.**  
Fuente: Andrea Barona Intriago.

## 2. ¿Cuáles son las precauciones para que no se vea el metal?

El desarrollo de las metal cerámicas se produjo debido a la fragilidad de la cerámica pura que era de uso limitado en regiones con elevadas tensiones de masticación. En razón de su fragilidad, toda la capa cerámica tenía que ser soportada por el metal, que dejaba transparentar su color en la región de la terminación, o al menos resultaba más difícil desarrollar el color en esa región, por el exiguo espacio disponible para aplicar la cerámica (13).

Para evitar estos inconvenientes, los fabricantes desarrollaron una cerámica más resistente mas opaca con menos deslizamiento propiciando otra forma de trabajar con las metalocerámicas obtenidas por fundición. Son las porcelanas de hombro. Las cerámicas de hombro son una excelente alternativa estética. Para aplicar una porcelana de hombro es necesario que la terminación de la preparación sea similar a la de una cerámica pura y que el coping no cubra esta terminación. Esto mejoro la estética de las metal cerámicas convencionales, pues permiten el aumento de la transmisión de la luz en la región cervical, eliminan la cinta metálica y proporcionan una buena adaptación marginal. La resistencia es bastante adecuada y puede ser conveniente trabajarla como si el profesional estuviese manipulando una corona pura de porcelana feldespática, evitando tensiones excesivas durante los ajustes precios a la cementación y prefiriendo la cementación resinosa adhesiva. Es indicada para pacientes con encías marginales finas y delicadas (periodonto fino) (13).

El hombro cerámico puede trabajarse solamente en la cara vestibular, siendo el resto de la terminación similar a una metal cerámica convencional (con chamfer) o también el hombro cerámico puede ser en rota la circunferencia (hombro o chamfer). La terminación debe de tener de 1 a 1,5 mm de profundidad con las paredes axiales de la preparación. El uso de masas de hombro cerámico es necesario para su mayor resistencia (12, 13).

### **Estética en coronas libres de metal (coronas de zirconio)**

Siempre intentamos realizar nuestros trabajos restauradores en las condiciones ideales, respetando todos los fundamentos que describimos en los capítulos anteriores, Si actualmente buscamos resultados estéticos cada vez mejores con prótesis libres de metal es porque nuestros trabajos metal cerámicos ya no satisfacen los conceptos actuales de estética. Debemos reconsiderar las exigencias actuales a que el hombre está sometido y las que él se hace respecto a su propia estética (1).

Los problemas que más frecuentemente surgen después de un cierto tiempo de utilización de estas prótesis en rehabilitaciones son:



- a) La aparición de un margen metálico de las coronas
- b) El impedimento que el metal impone a la transmisión de la luz, formando una capa protectora que inhibe la difusión de la misma;
- c) La retracción del margen gingival
- d) La dificultad de la adaptación marginal
- e) Fallos en la unión metal-cerámica e infiltración en la unión metal-polímero
- f) La corrosión de las aleaciones metálicas promoviendo cambios cromáticos.

Delante de estos problemas estábamos absolutamente convencidos de que conseguiríamos un resultado estético optimizado al utilizar prótesis libres de metal (coronas de zirconio).

Se iniciaron las investigaciones para la producción de un material de alta resistencia y de gran longevidad. La llave del problema se dio con la utilización de las cerámicas infiltradas (1).

Estas son cerámicas de óxido de alúmina y zirconio, que sinterizadas resultaron en una finalización estética adecuada. Los materiales cerámicos portadores de estas propiedades ganaron mucho espacio en los tratamientos restauradores estéticos, diferenciándose respecto a la dureza, técnica de aplicación y manera de obtención, entre otros (1).

Es de fundamental importancia la indicación correcta de los materiales mediante las necesidades clínicas, siendo esencial el conocimiento de las ventajas y desventajas presentadas por cada uno de ellos, como intentamos transmitir en los capítulos anteriores. Para discutir mejor este tema, presento los casos clínicos elaborados para comprar clínicamente las prótesis metalocerámicas y las coronas de zirconio (1).

## **SUBCAPÍTULO 1: METODOLOGÍA**

Esta comparación clínica fue diseñada con el propósito de buscar si ciertamente las coronas libres de metal (coronas de zirconio) son más estéticas en relación a las coronas metal cerámicas. En total, el número de paciente que se atendió fueron 4, de los cuales a 2 se les realizó coronas metal cerámicas y a los otros 2 se les realizó coronas de zirconio.

### **Primera Etapa**

Aunque se contó con una población extremadamente corta, se realizó un par de preguntas a los pacientes antes y después del tratamiento, las cuales están especificadas en la sección de ANEXOS. Consta de preguntas dirigidas a causas del problema, satisfacción o no con la apariencia dental. Se pidió a los encuestados, llenar el formulario encerrando respuestas objetivas ante la lista de preguntas otorgadas.

### **Segunda Etapa**

Se dividió a los pacientes en dos grupos:



1. **Grupo de pacientes con coronas metal cerámicas.**

Se procedió a realizar coronas metal cerámicas. El tiempo del tratamiento fue de un mes y medio aproximadamente.

2. **Grupo de pacientes con coronas de zirconio.**

Se procedió a realizar coronas en In-Ceram Zirconio. El tiempo que duro el tratamiento fue de aproximadamente 2 meses y medio por cada paciente.

## **SUBCAPITULO 2: RESULTADOS**

### **PRESENTACIÓN DE CASOS CLÍNICOS**

#### **GRUPO CORONAS METAL CERÁMICAS**

Los pacientes fueron atendidos de manera tal que se los pueda controlar semana a semana. Las citas fueron muchas y en ellas se abarcaba lo que más se podía dado a que los mismos fueron sometidos a fotografías de cada paso que se les realizaba a medida que se avanzaba con el tratamiento. A continuación se presentara la secuencia clínica completa del primer paciente al cual se le realizó 3 coronas metalocerámicas y un puente de 3 unidades metalocerámico.

### **PACIENTE 001**

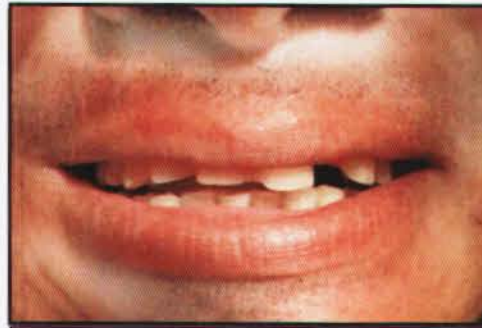<b>NOMBRE</b>	Sr. Roberto Ronquillo		
<b>EDAD</b>	38 años	<b>SEXO</b>	Masculino

#### **Problema del Paciente**

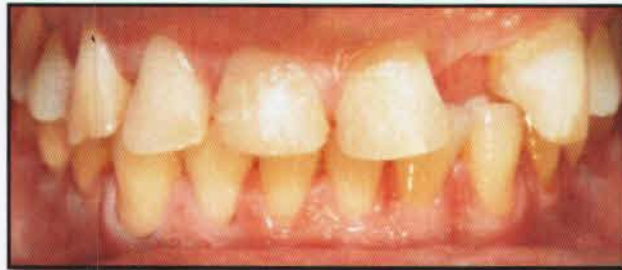Ausencia del lateral superior izquierdo



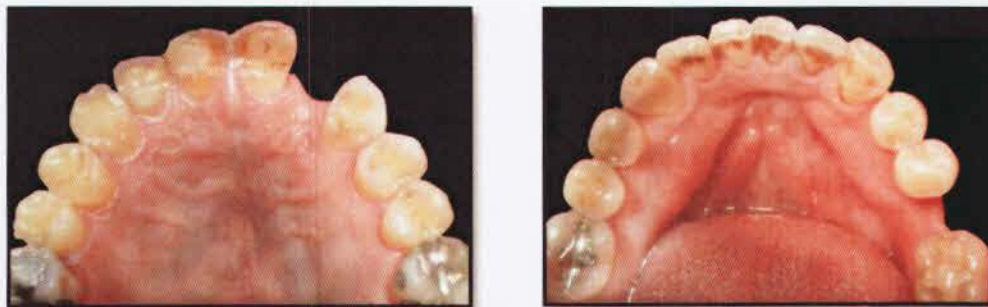**Fotos preliminares**



**Fig. No. 1: Sonrisa Preliminar**  
Fuente: Andrea Barona Intriago.



**Fig. No. 2: Vista frontal preliminar**  
Fuente: Andrea Barona Intriago.



**Fig. No. 3-4: Vista oclusal preliminar**  
Fuente: Andrea Barona Intriago.

### Tratamiento a realizar

Coronas unitarias metal cerámicas en el 1.1, 1.2, 1.3. Puente metal cerámico de tres unidades desde el 2.1 al 2.3.

### Presentación de caso clínico completo

#### Preparaciones dentales

- Tallado del canino superior izquierdo 2.3

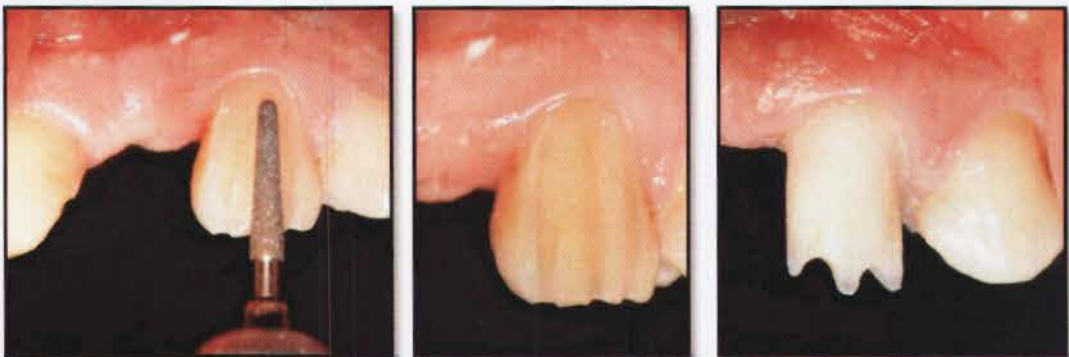


Fig. No. 5-7: Confección de surcos vestibulares. Unión de surcos vestibulares y confección de surcos oclusales en el 2.3  
Fuente: Andrea Barona Intriago.

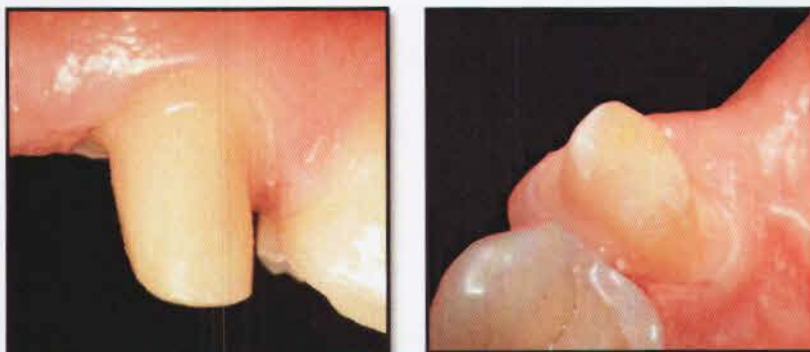
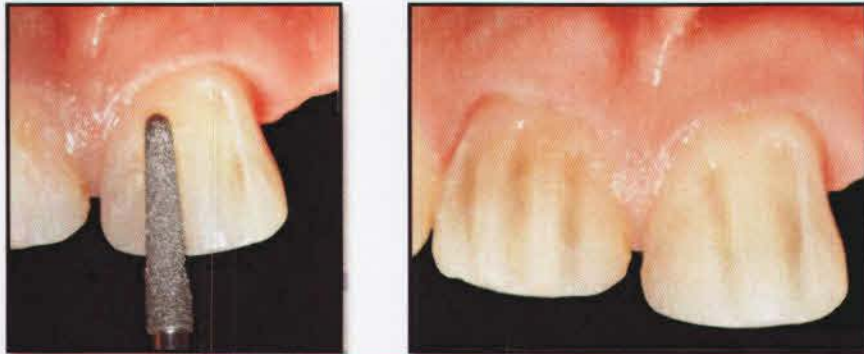
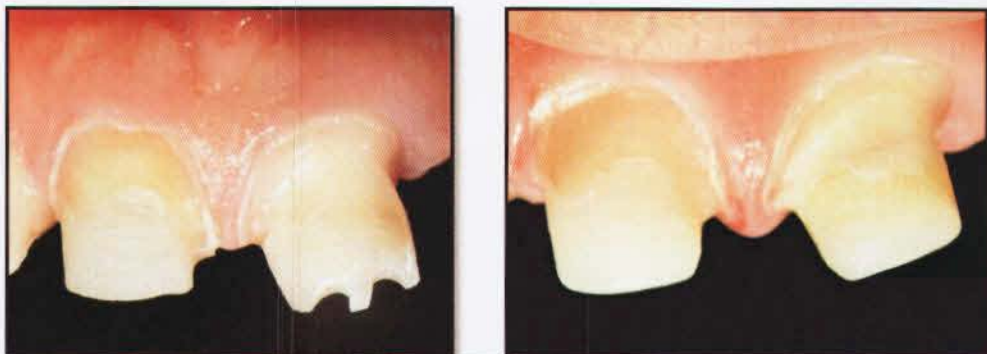
Fig. No. 8-9: Unión de surcos de orientación del 2.3. Vista frontal y oclusal.  
Fuente: Andrea Barona Intriago.



- Tallado del 1.1 y del 2.1

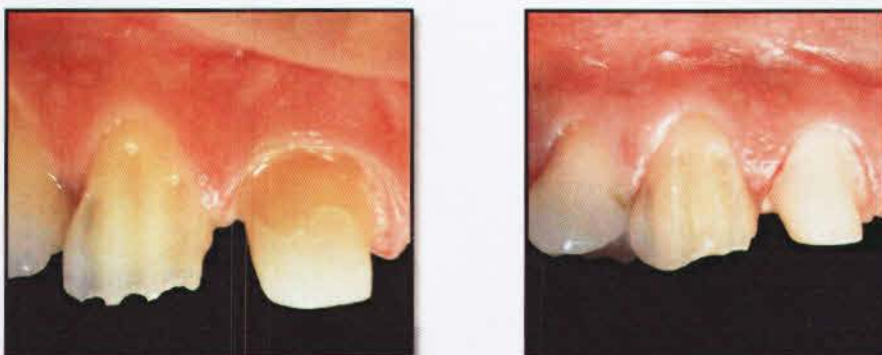

**Fig. No. 10-11: Confección de surcos vestibulares del 1.1 y el 2.1.**  
Fuente: Andrea Barona Intriago.



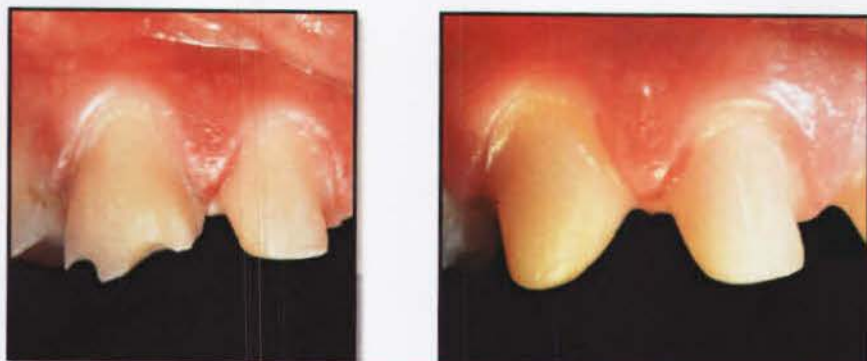**Fig. No. 12-13: Confección de surcos oclusales de 2.1. Unión de surcos de  
orientación. Vista frontal.**  
Fuente: Andrea Barona Intriago.

- Tallado del 1.2 y el 1.3



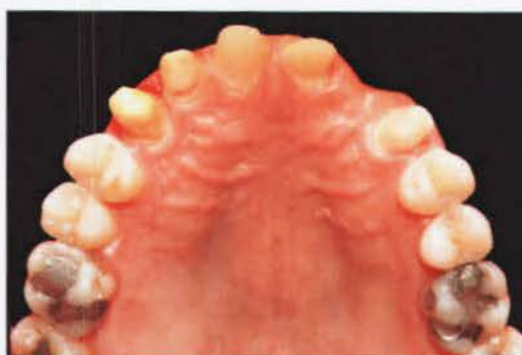**Fig. No. 14-15: Confección de surcos vestibulares del 1.2 y el 1.3. Vista  
frontal.**

Fuente: Andrea Barona Intriago.



**Fig. No. 16-17: Confección de surcos oclusales de 1.3. Unión de surcos de orientación del 1.2 y 1.3. Vista frontal.**

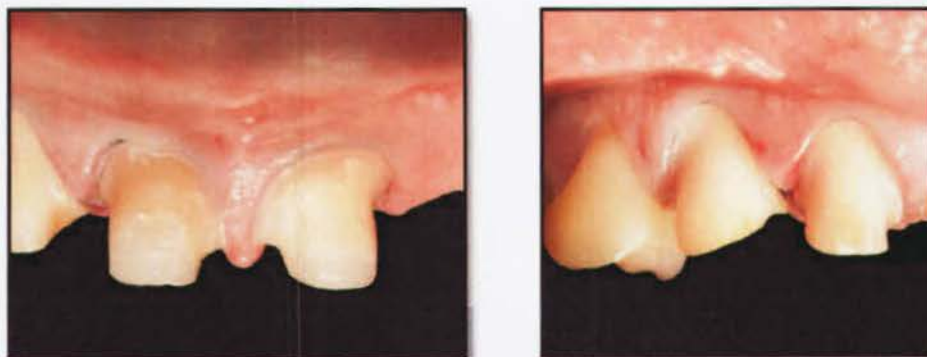
Fuente: Andrea Barona Intriago.



**Fig. No. 18: Vista Oclusal dientes tallados.**

Fuente: Andrea Barona Intriago.

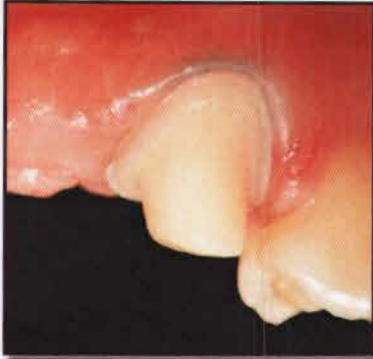
### Toma de Impresión



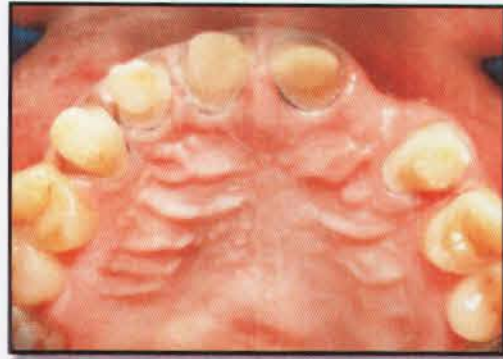
**Fig. No. 19-20: Colocación de hilo retractor en 1.1, 2.1, 1.2, 1.3. Vista frontal.**

Fuente: Andrea Barona Intriago.

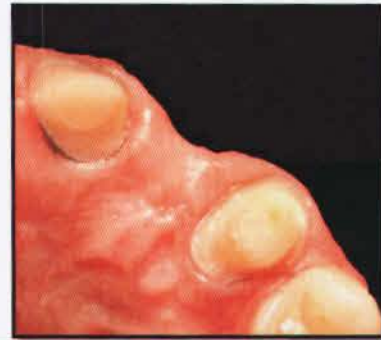
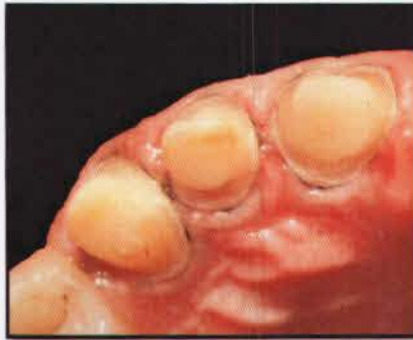


**Fig. No. 21: Colocación de  
hilo retractor en 2.3.**  
Fuente: Andrea Barona Intriago.

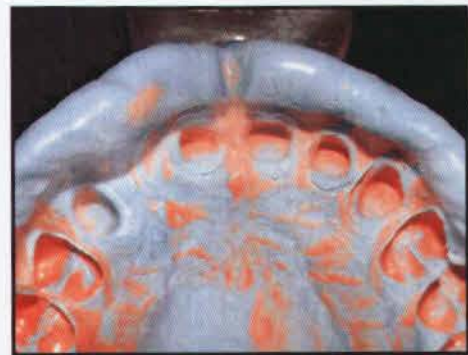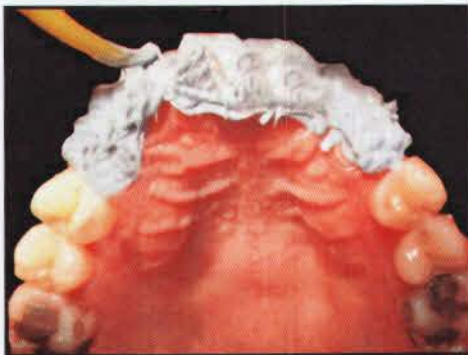


**Fig. No. 22: Colocación de hilo  
retractor. Vista oclusal.**  
Fuente: Andrea Barona Intriago.



**Fig. No. 23-24: Colocación de hilo retractor en 1.3, 1.2, 1.1, 2.1, 2.3. Vista  
oclusal.**

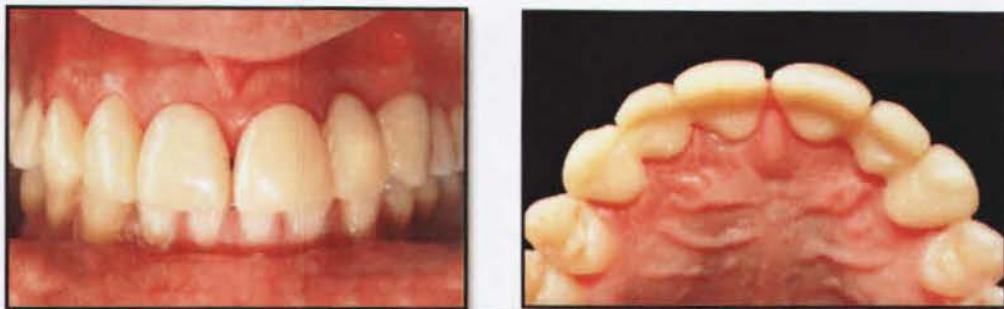
Fuente: Andrea Barona Intriago.



**Fig. No. 25-26: Inyección de material liviano. Impresión definitiva.**

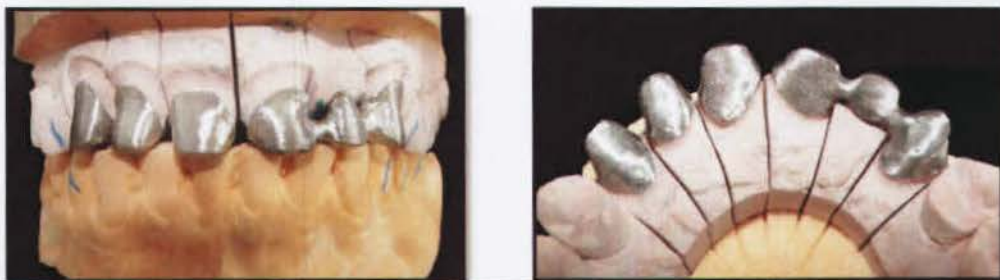Fuente: Andrea Barona Intriago.

### Provisionales

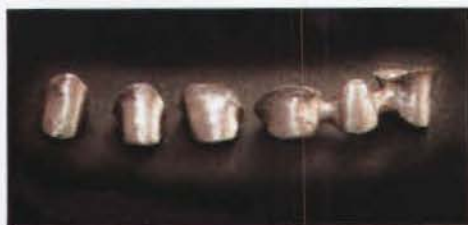

**Fig. No. 27-28: Provisionales. Vista Frontal y oclusal**  
Fuente: Andrea Barona Intriago.

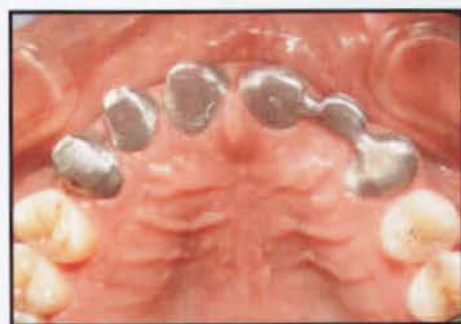### Prueba de metal



**Fig. No. 29-30: Infraestructura metálica.**  
Fuente: Andrea Barona Intriago.

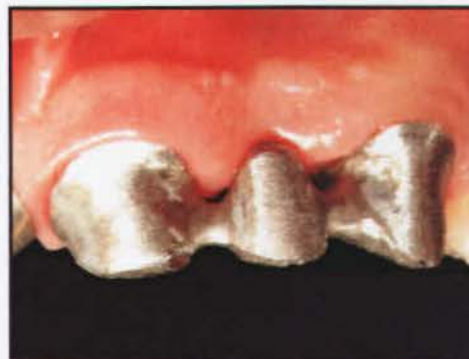
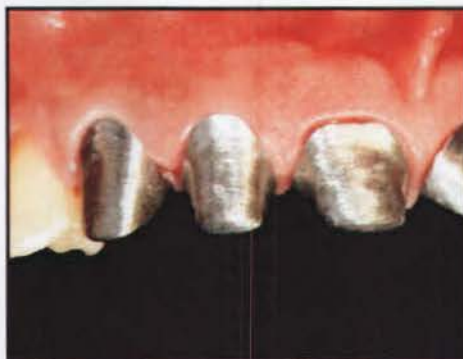
**Fig. No. 31: Infraestructura metálica.**  
Fuente: Andrea Barona Intriago.

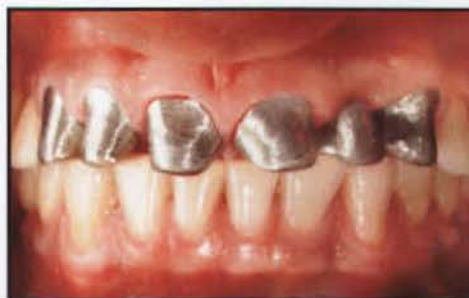
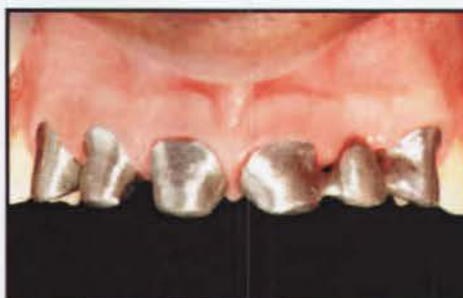
**Fig. No. 32: Prueba de metal. Vista oclusal**  
Fuente: Andrea Barona Intriago.

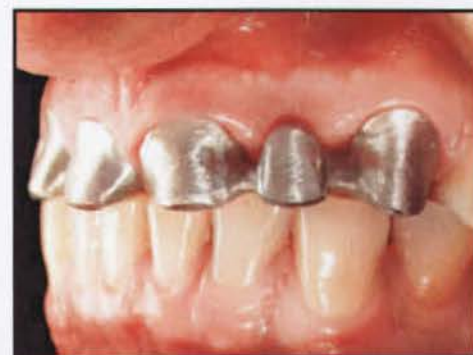
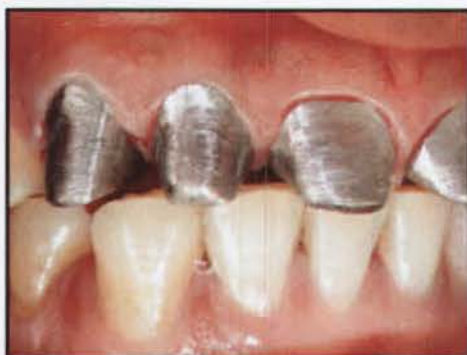


**Fig. No. 33-34: Prueba de metal en 1.3, 1.2, 1.1, 2.1, 2.3.**  
Fuente: Andrea Barona Intriago.

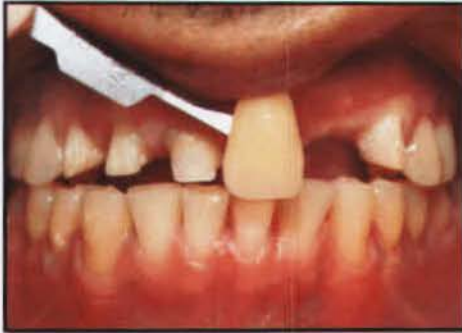

**Fig. No. 35-36: Prueba de metal en 1.3, 1.2, 1.1, 2.1, 2.3. Prueba de metal en oclusión.**  
Fuente: Andrea Barona Intriago.

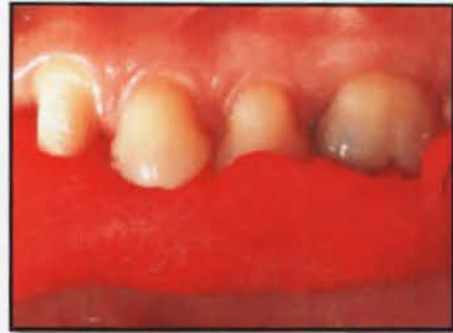

**Fig. No. 37-38: Prueba de metal en oclusión.**  
Fuente: Andrea Barona Intriago.

### Selección de color y Registro de mordida

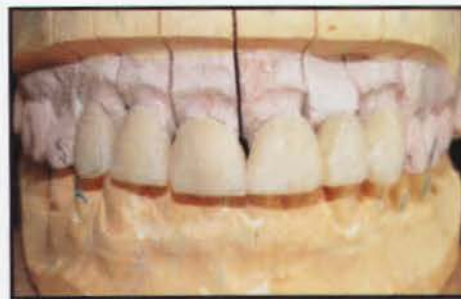

**Fig. No. 39: Selección de color.**  
Fuente: Andrea Barona Intriago.

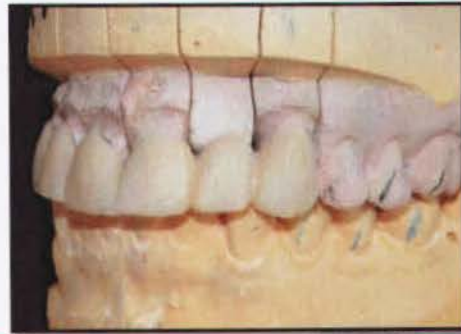
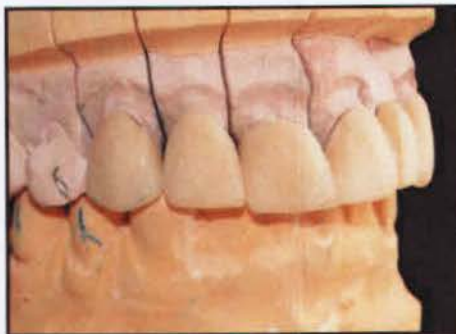
**Fig. No. 40: Registro de mordida.**  
Fuente: Andrea Barona Intriago.

### Prueba de biscocho

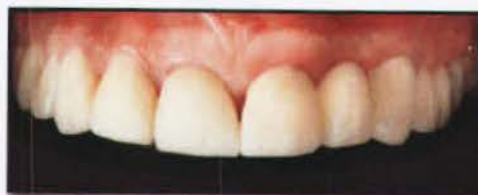

**Fig. No. 41: Biscocho.**  
Fuente: Andrea Barona Intriago.



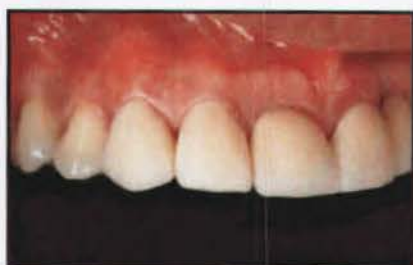**Fig. No. 42-43: Biscocho.**  
Fuente: Andrea Barona Intriago.





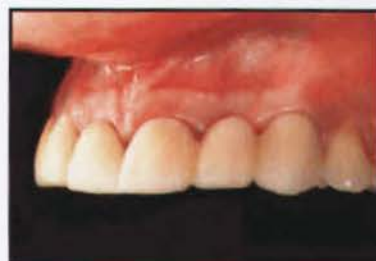**Fig. No. 44: Prueba de Biscocho. Vista Frontal**

Fuente: Andrea Barona Intriago.



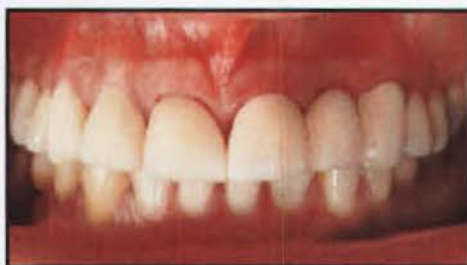**Fig. No. 45: Prueba de Biscocho. Cuadrante #1**

Fuente: Andrea Barona Intriago.



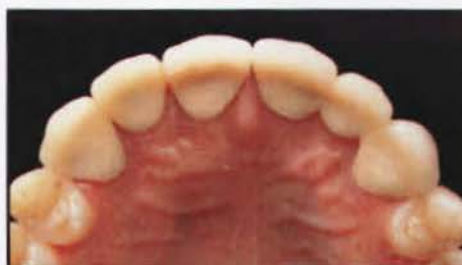**Fig. No. 46: Prueba de Biscocho. Cuadrante #2**

Fuente: Andrea Barona Intriago.



**Fig. No. 47: Prueba de Biscocho. Vista Frontal**

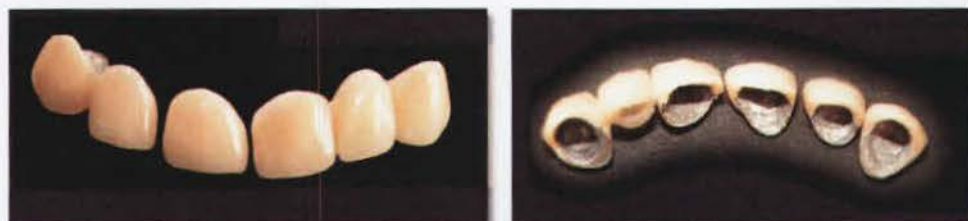Fuente: Andrea Barona Intriago.



**Fig. No. 48: Prueba de Biscocho. Vista Oclusal**

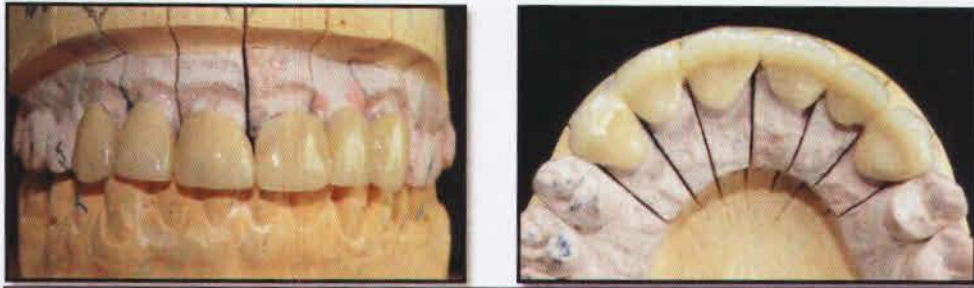Fuente: Andrea Barona Intriago.

### Cementación

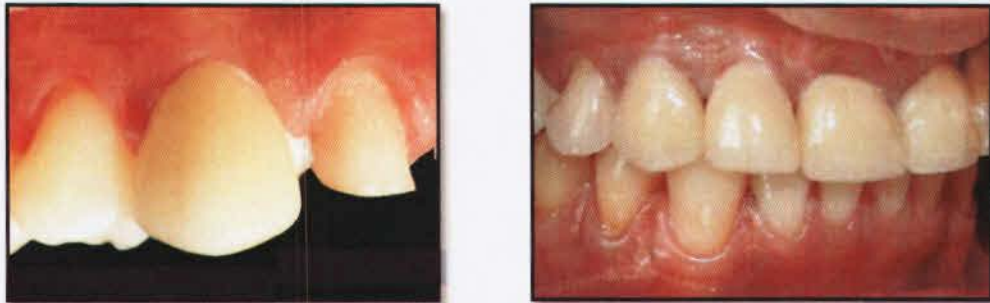


**Fig. No. 49-50: Coronas Metal cerámicas.**

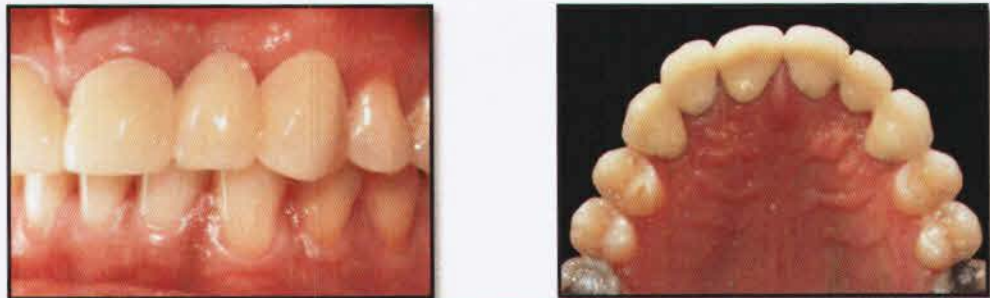Fuente: Andrea Barona Intriago.



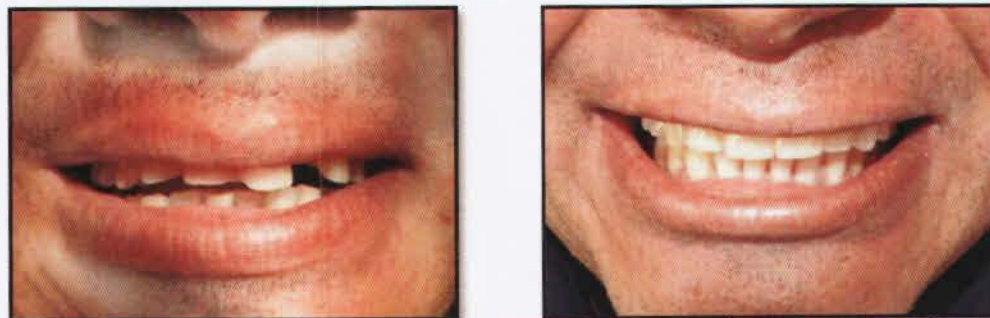**Fig. No. 51-52: Coronas Metal cerámicas Glaseadas.**  
Fuente: Andrea Barona Intriago.



**Fig. No. 53-54: Cementación de Coronas Metal cerámica en 1.3, 1.2, 1.1.**  
Fuente: Andrea Barona Intriago.



**Fig. No. 55-56: Cementación de Coronas Metal cerámica.**  
Fuente: Andrea Barona Intriago.



**Fig. No. 57-58: Antes y Después.**  
Fuente: Andrea Barona Intriago.



## GRUPO CORONAS DE ZIRCONIO

Los pacientes fueron atendidos de igual manera que el grupo de Coronas Metal cerámicas. Las citas fueron periódicas. Aquí lo que varía es el material a utilizar, que es la infraestructura con In-Ceram Zirconio. A continuación se presentara la secuencia clínica completa del paciente 002 al cual se le realizó 4 coronas de zirconio.

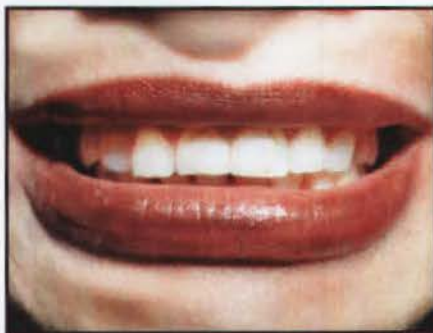### PACIENTE 002

<b>NOMBRE</b>	Sra. Tanja Moran		
<b>EDAD</b>	33 años	<b>SEXO</b>	Femenino

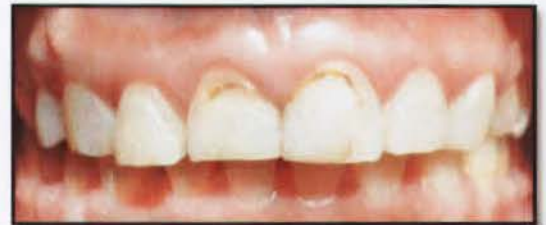#### Problema del Paciente

Restauraciones antiguas de resina con filtración en los centrales superiores.

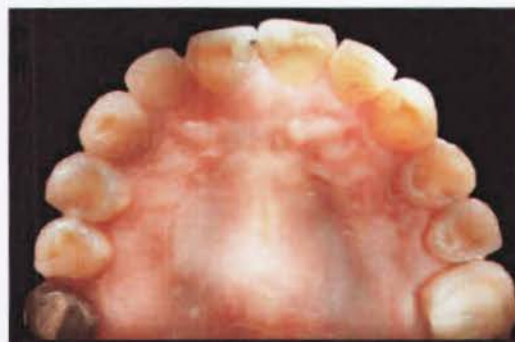#### Fotos preliminares



**Fig. No. 59: Sonrisa Preliminar**  
Fuente: Andrea Barona Intriago.



**Fig. No. 60: Vista Frontal Preliminar**  
Fuente: Andrea Barona Intriago.



**Fig. No. 61: Vista Oclusal Preliminar**  
Fuente: Andrea Barona Intriago.

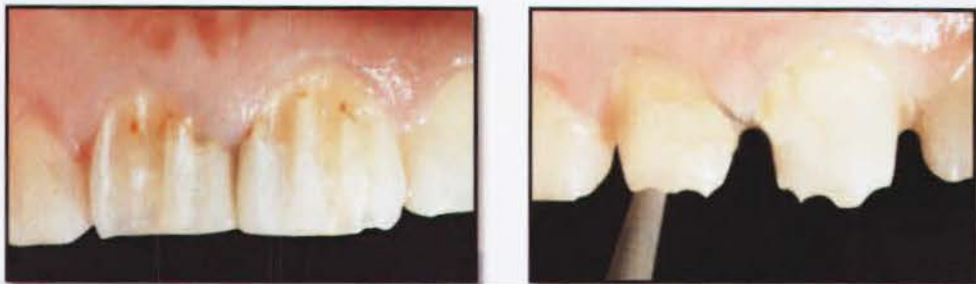**Tratamiento a realizar**

Coronas unitarias en In- Ceram Zirconio en el 1.1, 1.2, 2.1 y 2.2.

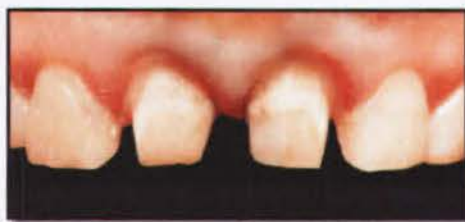**Presentación de caso clínico completo**

**Preparaciones dentales**

- **Tallado del 1.1 y 2.1**

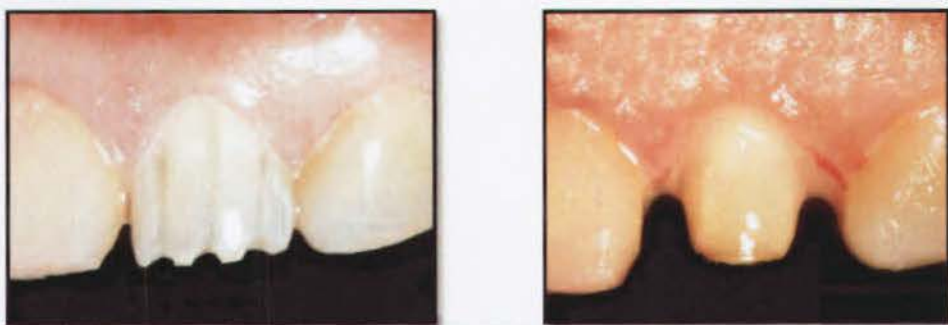


**Fig. No. 62-63: Surcos de orientación vestibulares y oclusales en 1.1 y 2.1.**  
Fuente: Andrea Barona Intriago.



**Fig. No. 64: Unión de surcos de  
orientación del 1.1 y 2.1.**  
Fuente: Andrea Barona Intriago.

- **Tallado del 2.2**



**Fig. No. 65-66: Surcos de orientación vestibulares y oclusales en 2.2.**  
Fuente: Andrea Barona Intriago.



- Tallado del 1.2

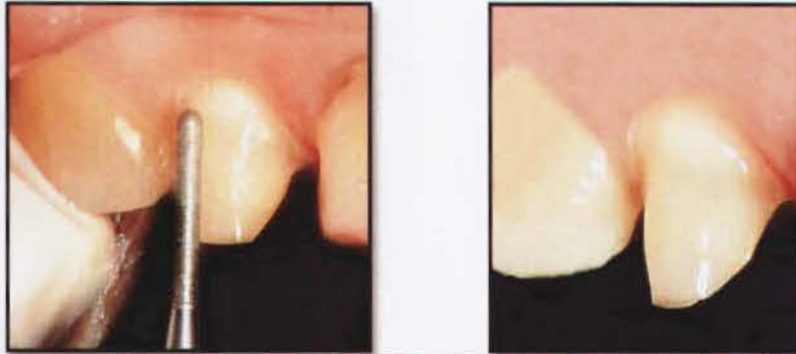

Fig. No. 67-68: Tallado del 1.2.  
Fuente: Andrea Barona Intriago.

### Impresión

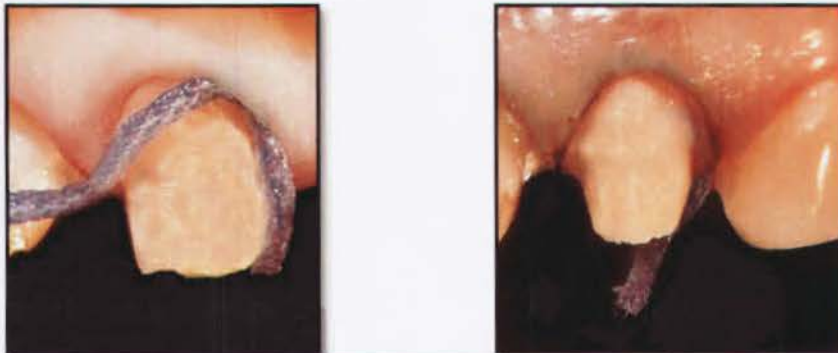


Fig. No. 69-70 Colocación de hilo retractor en el 1.1 y el 2.2.  
Fuente: Andrea Barona Intriago.

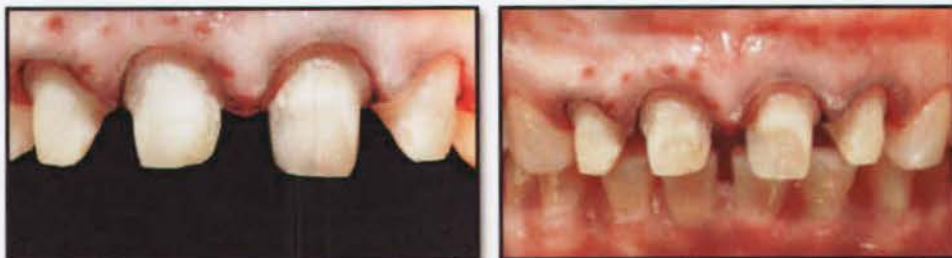
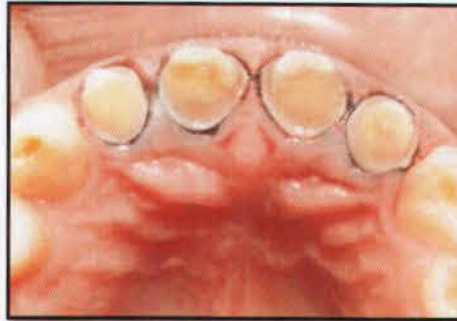
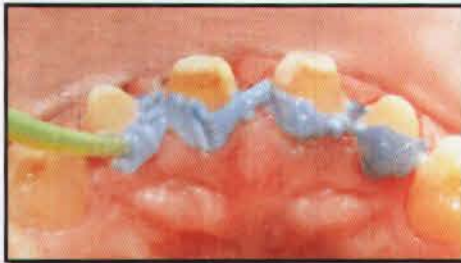Fig. No. 71-72: Vista Frontal de dientes tallados con hilo retractor.  
Fuente: Andrea Barona Intriago.

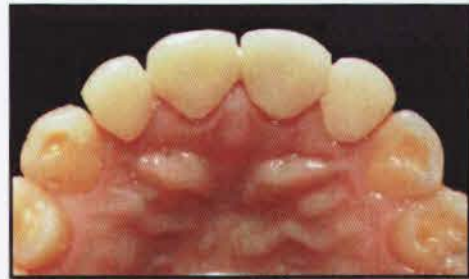
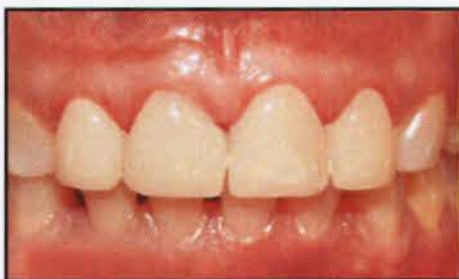
**Fig. No. 73: Vista oclusal de dientes tallados con hilo retractor.**  
Fuente: Andrea Barona Intriago.



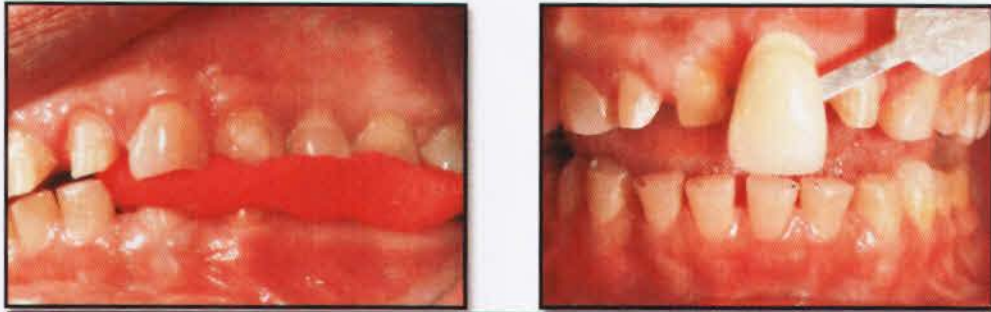**Fig. No. 74-75: Colocación de material liviano. A la derecha obtención de la impresión definitiva.**  
Fuente: Andrea Barona Intriago.

### Provisionales y Registro de Mordida y Selección de Color



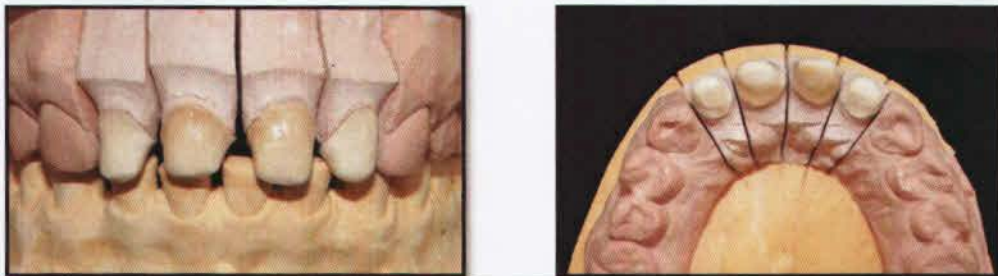**Fig. No. 76-77: Provisionales. Vista frontal y oclusal.**  
Fuente: Andrea Barona Intriago.



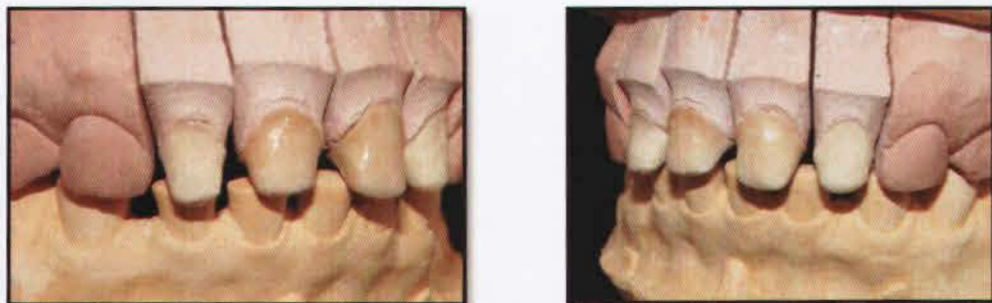


**Fig. No. 78-79: Registro de Mordida. Selección de color.**  
Fuente: Andrea Barona Intriago.


### Prueba de zirconio



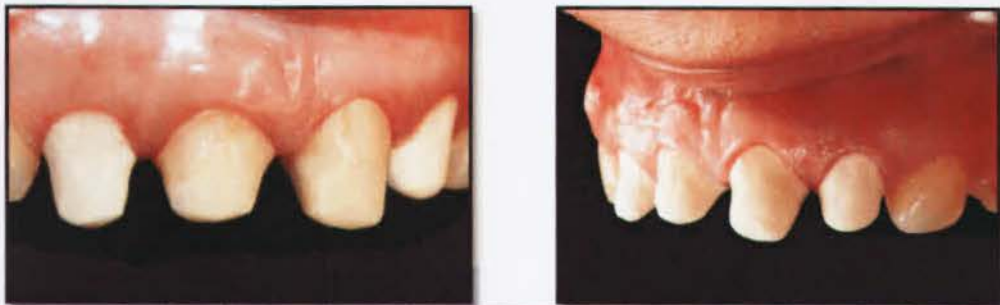**Fig. No. 80-81: Infraestructura de In-Ceram Zirconio. Vista frontal y Oclusal.**  
Fuente: Andrea Barona Intriago.



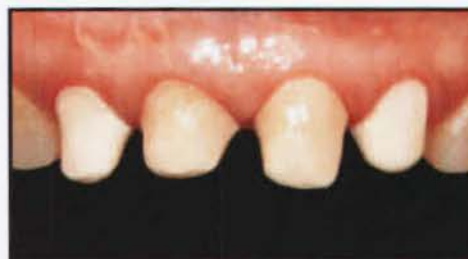**Fig. No. 82-83: Infraestructura de In-Ceram Zirconio. Vista lateral derecha y lateral izquierda.**  
Fuente: Andrea Barona Intriago.



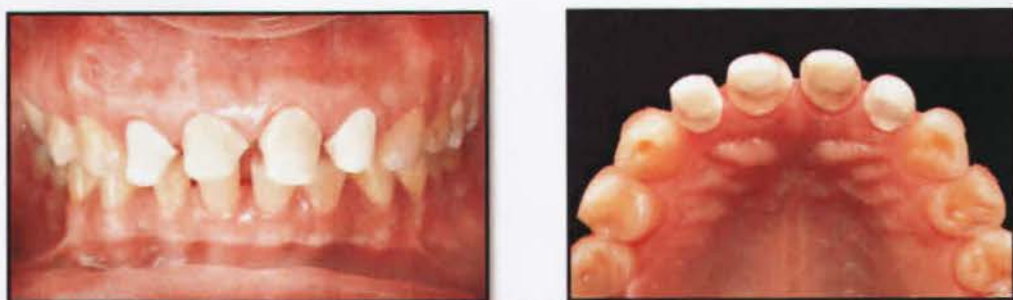
**Fig. No. 84-85: Infraestructura de In-Ceram Zirconio.**  
Fuente: Andrea Barona Intriago.



**Fig. No. 86-87: Prueba de infraestructura de In-Ceram Zirconio en 1.1, 1.2, 2.1, 2.3.**  
Fuente: Andrea Barona Intriago.



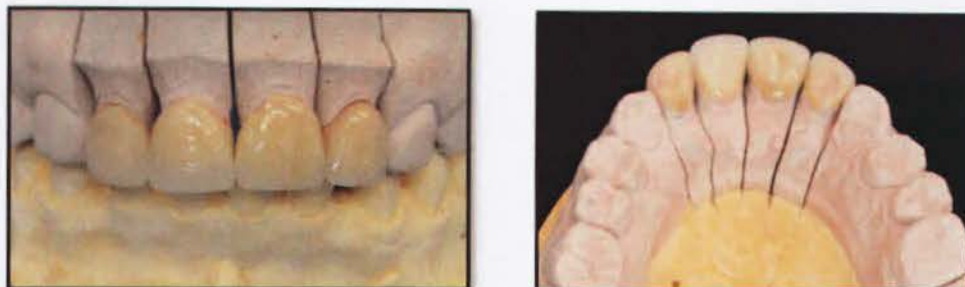**Fig. No. 88: Prueba de infraestructura de In-Ceram Zirconio en 1.1, 1.2, 2.1, 2.3. Vista Frontal**  
Fuente: Andrea Barona Intriago.



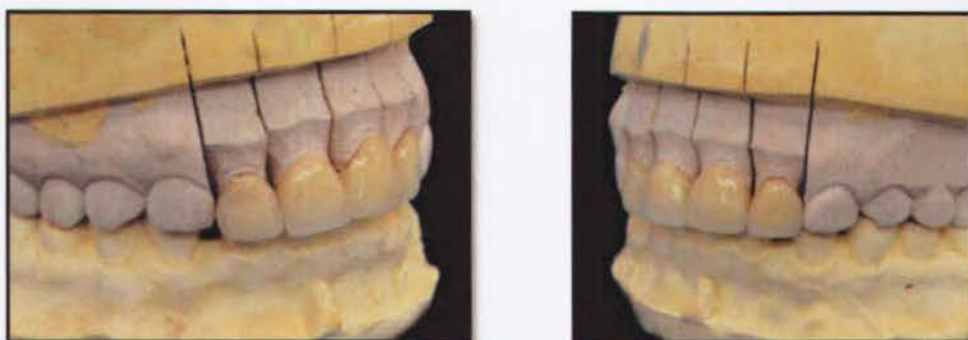**Fig. No. 89-90: Prueba de infraestructura de In-Ceram Zirconio en 1.1, 1.2, 2.1, 2.3. Vista Frontal**  
Fuente: Andrea Barona Intriago.



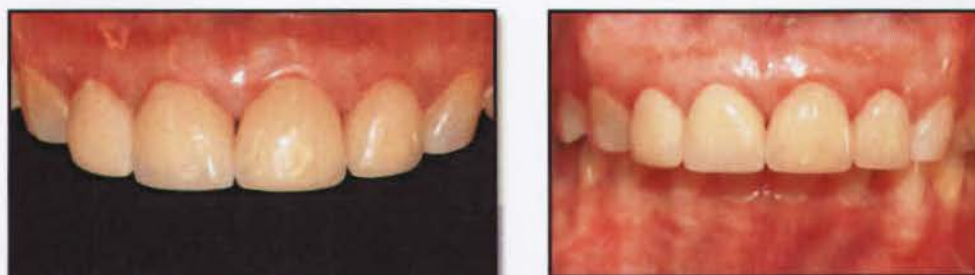### Prueba de Biscocho



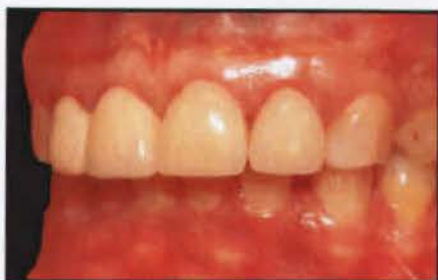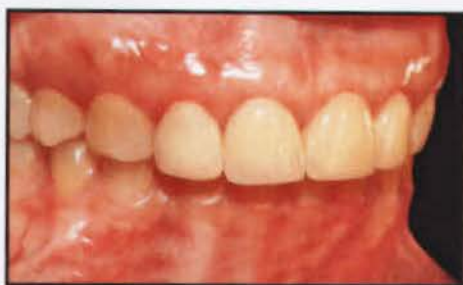**Fig. No. 91-92: Biscocho. Vista Frontal y Oclusal.**  
Fuente: Andrea Barona Intriago.



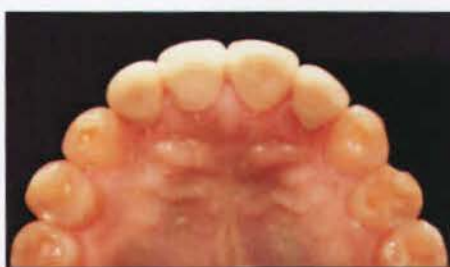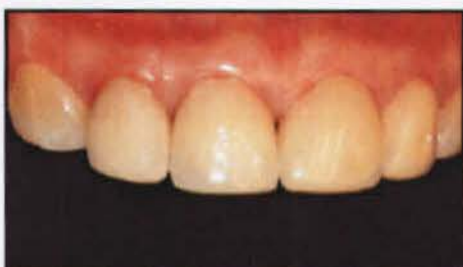**Fig. No. 93-94: Biscocho. Lateral derecho y lateral izquierdo.**  
Fuente: Andrea Barona Intriago.



**Fig. No. 95-96: Prueba de biscocho. Vista frontal**  
Fuente: Andrea Barona Intriago.

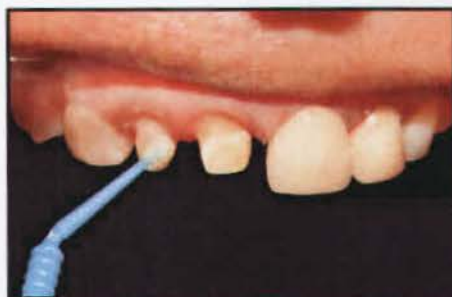
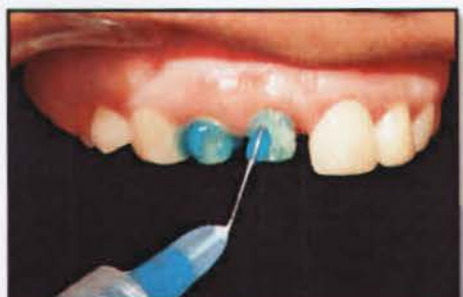
**Fig. No. 97-98: Prueba de biscocho. Vista lateral del 1.1, 1.2, 2.1, 2.2.**  
Fuente: Andrea Barona Intriago.

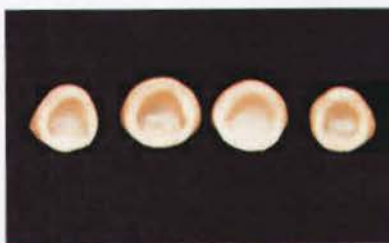
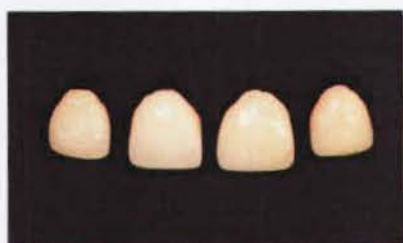

**Fig. No. 99-100: Prueba de biscocho. Vista lateral del 1.2, 1.1, 2.1. A la derecha vista oclusal del trabajo.**  
Fuente: Andrea Barona Intriago.

### Cementación

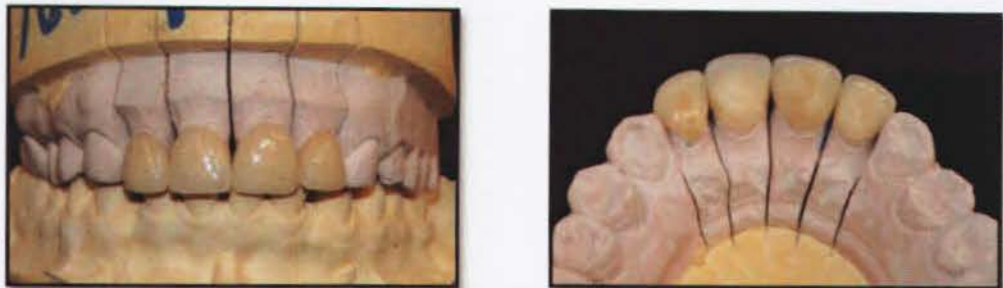

**Fig. No. 101-102: Colocación de ácido fosfórico al 37% en el 1.1 y 1.2. Aplicación del adhesivo en el 1.1 y el 1.2**  
Fuente: Andrea Barona Intriago.

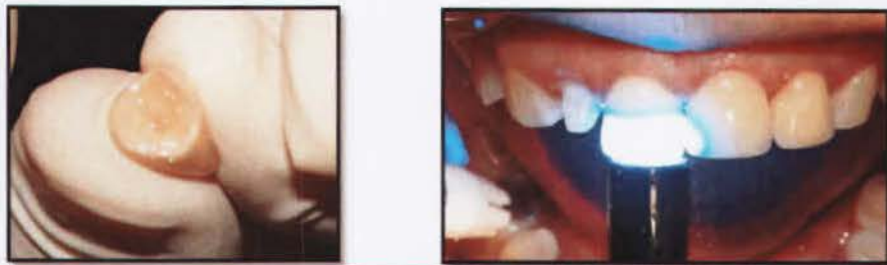

**Fig. No. 103-104: Coronas con infraestructura de zirconio.**  
Fuente: Andrea Barona Intriago.

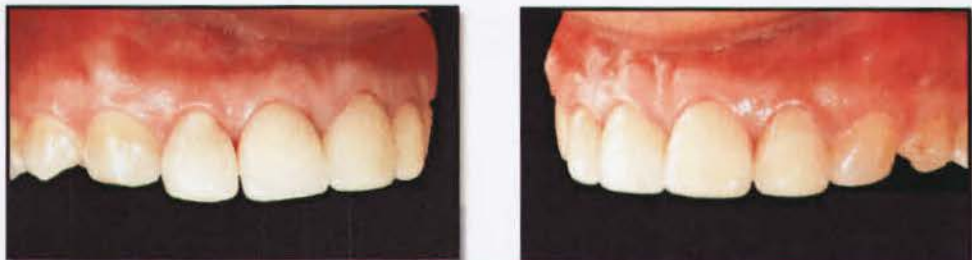



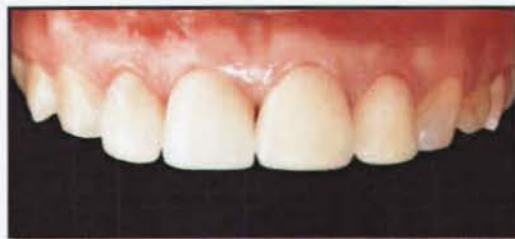**Fig. No. 105-106: Antes y Después.**  
Fuente: Andrea Barona Intriago.



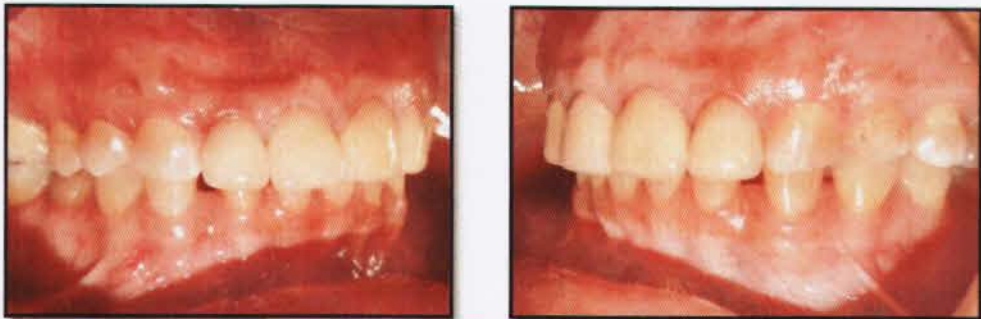
**Fig. No. 107-108: Cementación de Coronas con infraestructura de  
zirconio.**  
Fuente: Andrea Barona Intriago.



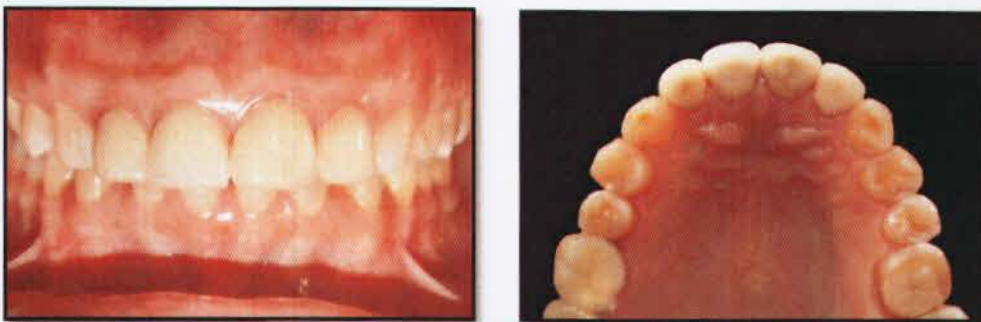
**Fig. No. 109-110: Coronas de Zirconio cementadas.**  
Fuente: Andrea Barona Intriago.



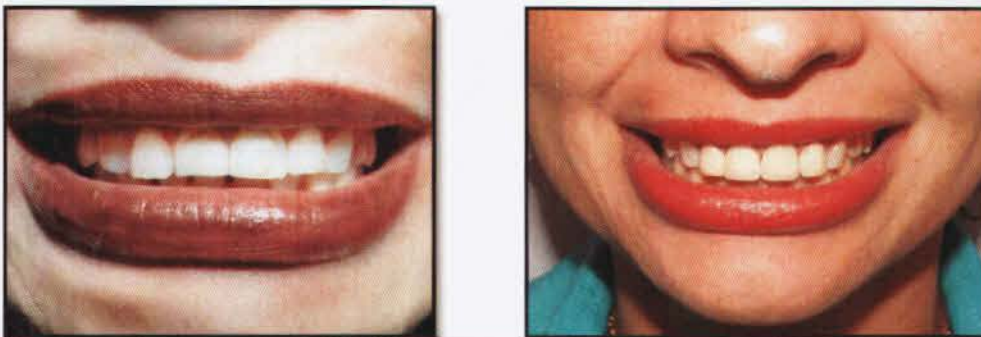**Fig. No. 111-112: Coronas de Zirconio  
cementadas. Vista Frontal.**  
Fuente: Andrea Barona Intriago.



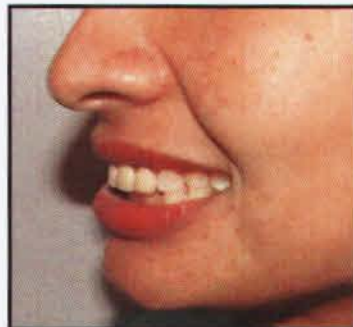**Fig. No. 113-114: Coronas de Zirconio cementadas.**  
Fuente: Andrea Barona Intriago.



**Fig. No. 115-116: Coronas de Zirconio cementadas.**  
Fuente: Andrea Barona Intriago.



**Fig. No. 117-118: Antes y Después.**  
Fuente: Andrea Barona Intriago.



**Fig. No. 119: Después. Vista  
Lateral**  
Fuente: Andrea Barona Intriago.



## **CONCLUSIONES Y RECOMENDACIONES**

Después de haber culminado con mis casos puedo concluir que:

1. Las coronas de zirconio, que forman parte del grupo de coronas libres de metal, son la nueva era odontológica. Estas permiten la obtención de múltiples restauraciones, en las cuales no solo se puede apreciar una estética muy similar a la de los dientes naturales, sino que, elimina esa infraestructura metálica tan asediada por el odontólogo.
2. Aquí en Ecuador, el zirconio recién está llegando a ser conocido. Son pocos los laboratorios que trabajan con este material. Es por eso que se recomienda que el especialista que trabaje con las mismas, que tenga conocimientos amplios acerca de sus indicaciones y de sus limitaciones, para de esta manera evitar los fracasos de nuestros trabajos rehabilitadores.
3. Las prótesis metalocerámicas han sido y seguirán siendo utilizadas por mucho tiempo. Las mismas a pesar de tener el metal como infraestructura e impedir el pasaje de la luz dando como consecuencia, dientes artificiales que tienden a tener un comportamiento estético deficiente, no dejan de ser las más utilizadas e indicadas en toda situación clínica, ya sean coronas unitarias o prótesis parcial fija.
4. Las prótesis metal cerámicas tienden a provocar un poco de recelo, en cuanto a su uso, por parte de muchos odontólogos, ya que las mismas no cumplen con las expectativas estéticas que estos quieren para sus pacientes, sobretodo en el sector anterior ya que a nivel cervical, se puede ver esa "línea gris" formada por la infraestructura metálica. Es por eso que se recomienda utilizar las cerámicas de hombro, ya que son una excelente alternativa para aquellas situaciones en donde la estética es primordial.
5. Debemos admitir que las dificultades para planificar una rehabilitación oral y su posterior ejecución existen y merecen nuestra más esmerada dedicación. Las mayores dificultades que encontramos son siempre las mismas: la obtención de

técnicas adecuadas de adhesión de las cerámicas y/o materiales artificiales en relación a la estructura dental. Y en el caso del metal, las aleaciones de níquel-cromo que son las actualmente más utilizadas, deben de ser correctamente fundidas para evitar el inconveniente de que se forme esa capa de óxido que provocará que la infraestructura este demasiado oscura y requiera de mayor espesor de opacador lo cual no es deseable para nuestras restauraciones, y a futuro también será una de las principales causas del desprendimiento de la porcelana del *coping* metálico.

6. Así mismo, se recomienda una comunicación íntima y organizada con el laboratorio. Esto es para mí uno de los factores más importantes. Ya que, de ellos va a depender diría yo en un 50% el resultado de nuestro trabajo. . Tenemos que dar al laboratorio la mayor cantidad de información de posible para que podamos llegar a un nivel ideal de estética, tales como: modelos, fotografías actuales resaltando la forma y el color de los dientes, detalles sobre el tipo de caracterización que desea aplicar; relaciones maxilo-mandibulares correctas, o sea, todo que pueda propiciar al técnico de laboratorio informaciones que aquí llamaríamos de HUMANIZADAS.
7. Finalmente, mi argumento es el siguiente: sabemos ya cual es y será el comportamiento a lo largo del tiempo de nuestras restauraciones con coronas metal cerámicas debido a los múltiples estudios que han ido poco a poco iluminando nuestro camino hacia la sabiduría y la excelencia. Sabemos que el comportamiento de las mismas no es el ideal y que hoy por hoy, los pacientes no aceptan trabajos protéticos que no tengan una estética excelente.  
Así mismo, sabemos cuáles son las indicaciones y características de las coronas de zirconio y la estética hasta ahora insuperable que estas proveen pero, de ninguna manera esto será una excusa aceptable en la cual llenaremos de grandes expectativas a nuestros pacientes en cuanto a la durabilidad de las mismas, ya que son un material relativamente nuevo y por ello aun no podemos dictar con certeza el comportamiento que tenga el mismo a futuro.



## **REFERENCIAS BIBLIOGRÁFICAS**

1. Bottino, Marco Antonio. Ferreira, Adriana. Año de edición 2001. **Estética en Rehabilitación Oral: Metal Free**. Capítulo 4 y 5. Editorial Artes Médicas. Primera edición. Brasil.
2. Kina, Sydney. Año de Edición 2008. **Invisible: Restauraciones estéticas cerámicas**. Editorial Artes Médicas. Brasil.
3. Chiche G, Pinault A. Año de Edición 1998. **Prótesis fija estética en dientes anteriores**. Capítulo 4 y 5. Editorial Masson.
4. Bottino Marco Antonio. Año de Edición 2009. **Percepción: Estética en Prótesis Libres de Metal en Dientes Naturales e Implantes**. Editorial Artes Médicas. Sao Paulo, Brasil.
5. Lombardi R. Año de publicación 1973. **The principles of visual perception and their clinical application to denture esthetics**. The Journal of Prosthetic Dentistry. Volúmen 29 pagina 358.
6. Levin E. Año de publicación 1978. **Dental esthetics and the golden proportions**. The Journal of Prosthetic Dentistry. Volúmen 40 página 244.
7. Preston JD. Año de publicación 1993. **The golden proportion revisited**. Journal of Esthetic Dentistry. Volúmen 5 páginas 247-251.
8. Bottino Marco Antonio. Año de Edición 2007. **Nuevas Tendencias: Odontología Estética I**. Capítulo 9. Editorial Artes Médicas. Sao Paulo, Brasil.

9. Tarnow DP, Magner AW, Fletcher P. Año de publicación 1992. **The effect of the distance from the contact point to the crest of bone on the presence or absence of the interproximal dental papilla.** Journal of Periodontology. Volúmen 63, páginas 995-996.
  
10. Crispin Bruce J. Año de Edición 1998. **Bases Prácticas de la Odontología Estética.** Capítulo 6. Edición Masson.
  
11. Shillingburg Herbert, Hobo Sumiya. Año de edición 2002. **Fundamentos Esenciales en Prótesis Fija.** Capítulo 25. Editorial Quintessence S.L. Tercera Edición.
  
12. Pergorado, Luiz. Año de Edición 2001. **PROTESIS FIJA.** Editorial Artes Médicas. Primera Edición.
  
13. Salazar Fonseca Antonio. Año de Edición 2009. **Odontología Estética: El arte de la perfección.** Capítulos 2 y 5. Editorial Artes Médicas.
  
14. Álvarez Fernández Ma. Ángeles, Peña López José Miguel y cols. Año de publicación 2003. **General features and properties of metal-free ceramics restorations.** Ilustre Consejo General de Colegio de Odontólogos y Estomatólogos de España (RCOE). Volúmen 8, N°5, páginas 525-546
  
15. Sadan Avishai, Blatz Markus, Lang Brian. Año de publicación 2005. **Clinical considerations for densely sintered Alumina and Zirconia restorations: Part 1.** Editorial Quintessence S.L. The International Journal of Periodontics and Restorative Dentistry. Volúmen 25, Número 3. Páginas 212-219.



16. Sadan Avishai, Blatz Markus, Lang Brian. Año de publicación 2005. **Clinical considerations for densely sintered Alumina and Zirconia restorations: Part 2.** Editorial Quintessence S.L. The International Journal of Periodontics and Restorative Dentistry. Volúmen 25, Número 4. Páginas 343-349
17. Conrad, Heather J. Año de publicación Noviembre 2007. **Current ceramic materials and systems with clinical recommendations: A systematic review.** The Journal of Prosthetic Dentistry. Volúmen 98, Número 5.
18. McLean JW. Año de Publicación 1991. **The science and art of dental ceramics.** Operative Dentistry Journal. Volúmen 16 páginas 149-156.
19. Raigrodski Ariel J. Año de publicación 2004. **Contemporary all-ceramic fixed partial dentures: a review.** The Dental Clinics of North America. Volúmen 48, páginas 531-544.
20. McLean JW, Hughes TH. Año de publicación 1965. **The reinforcement of dental porcelain with ceramic oxides.** British Dental Journal. Volúmen 119, páginas 251-267.
21. Vega del Barrio JM, Baños Marín JL. Año de publicación 1996. **Porcelanas y cerámicas dentales.** En: Vega del Barrio JM, ed. Materiales en Odontología: fundamentos biológicos, clínicos, biofísicos y fisicoquímicos. Madrid: Avances Médico-Dentales. 439-53.
22. Raptis Nicolas V., Michalakis Konstantinos, Hirayama Hiroshi. Año de publicación 2006. **Optical behaviour of Current Ceramic Systems.** Editorial Quintessence S.L. The International Journal of Periodontics and Restorative Dentistry. Volúmen 26, Numero 1. Paginas 31-41.

23. Schertritta Steffensen B. Año de publicación 1995. **Diagnosis and Management o vertical root fractures.** Journal of the Canadian Dental Association. Volúmen 61.
24. Jackson C.R., Skidmore A.E. Año de publicación Marzo 1992. **Pulpal evaluation of teeth restores with fixed prostheses.** The Journal of Prosthetic Dentistry. Volúmen 67, No. 3, Páginas. 323-325.
25. Kent WA, et al. Año de publicación 1988. **Taper of clinical preparations for cast restorations.** Quintessence International. Volúmen 19, páginas 339-45
26. Nordlander J, Weir D, Stoffer W, Ochi S. Año de publicación Agosto 1988. **The taper of clinical preparations for fixed prosthodontics.** The Journal of Prosthetic Dentistry. Volúmen 60(2), páginas 148-51.
27. Dragoo MR, Williams GB. Año de publicación Abril 1981. **Periodontal tissue reactions to restorative procedures.** The International Journal of Periodontics and Restorative Dentistry. Volúmen 1(1), páginas 8-23.
28. Donovan Terry E. Año de publicación 2005. **Metal Free Dentistry.** BC Decker Inc. Journal of Esthetic and Restorative Dentistry. Volúmen 17, Número 3. Páginas 141-143.
29. Sorensen JA. Año de publicación 1999. **The IPS Empress 2 System: Defining the possibilities.** Quintessence of Dental Technology. Volúmen 22, páginas 153-163.



30. Schweiger M. et al. Año de publicación 1999. **IPS Empress 2: a new pressable high-strength glass-ceramic for esthetic all-ceramic restorations.** Quintessence of Dental Technology. Páginas 143-151.
31. Guess Petra, Zavanelli Ricardo, Silva Nelson y cols. Año de Edición Marzo del 2009. **Ensayo cíclico de fatiga de diferentes coronas de cerámica sin metal.** New York University.
32. Handan Yilmaz, Cemal Aydın, Basak E. Gul. Año de publicación Agosto 2007. **Flexural strength and fracture toughness of dental core ceramics.** The Journal of Prosthetic Dentistry.. Volúmen 98, Número 2. Páginas 120-128.
33. Fradeani Mauro, Aguillano August, Corrado Marcantonio. 2002. **Clinical experience with In-Ceram Sppinell crowns: 5 years follow up.** Editorial Quintessence S.L. The International Journal of Periodontics and Restorative Dentistry. Volúmen 22, Número 6. Páginas 524-533
34. Kollar Andrea, Huber Sandra, Mericske Erno, Mericske-Stern Regina. 2008. **Zirconia for teeth and Implants: A case series.** Editorial Quintessence S.L. The International Journal of Periodontics and Restorative Dentistry. Volúmen 28, Número 5. Páginas 478-487.
35. Chaiyabutr Yada, McGowan Steve, Philips Keith, M. Año de edición: Septiembre 2008. **The Effect of Hydrofluoric acid surface treatments and bond strength of a zirconia veneering ceramic.** The Journal of Prosthetic Dentistry. Volúmen 100 Issue 3. Páginas 195-202.
36. García Eugenio J., Momose Tami, Mongruel Osnara M., Gomes João Carlos. Año de edición 2009. Aplicación Clínica de los Parámetros Estéticos en

Odontología Restauradora. Acta Odontológica Venezolana. Volúmen 47 numero 1. Paginas 1-8.

37. Henostroza H. Gilberto y col. Año de Edición 2010. **Adhesión en Odontología Restauradora.** Capítulo 14. Editorial Medica Ripano. Segunda Edición.

38. Della Bona Álvaro. Año de Edición 2009. **Adhesión a las cerámicas: evidencias científicas para el uso clínico.** Editorial Artes Médicas. Primera Edición.



# ANEXOS

---

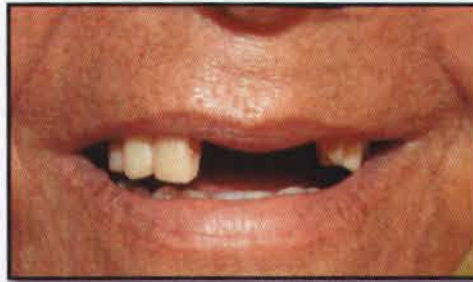## PACIENTE 003

<b>NOMBRE</b>	Sra. Teresa Freire		
<b>EDAD</b>	62 años	<b>SEXO</b>	Femenino

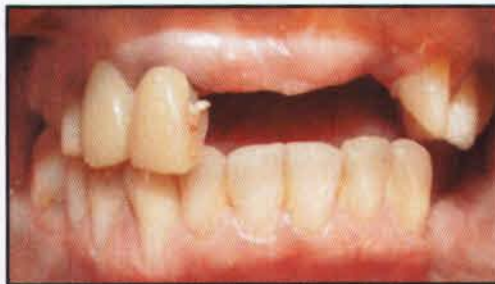### Problema del Paciente

Paciente llega con unos provisionales deteriorados y rotos. Además están ausentes: el central superior izquierdo (2.1), el lateral superior izquierdo (2.2) y el primer premolar derecho (1.4).

### Fotos preliminares

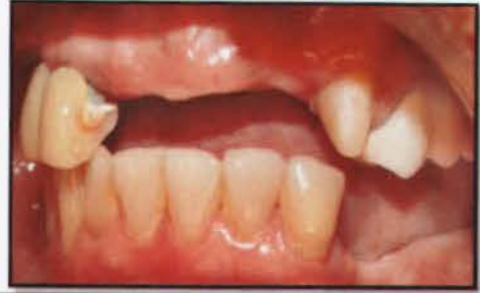
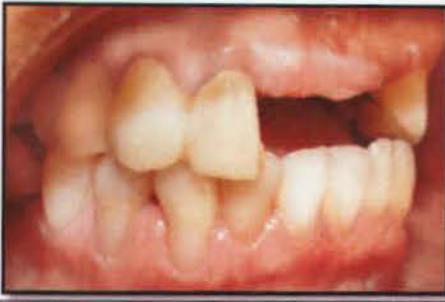
**Fig. No. 120: Sonrisa Preliminar**  
Fuente: Andrea Barona Intriago

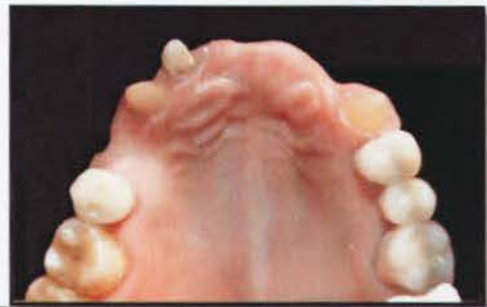
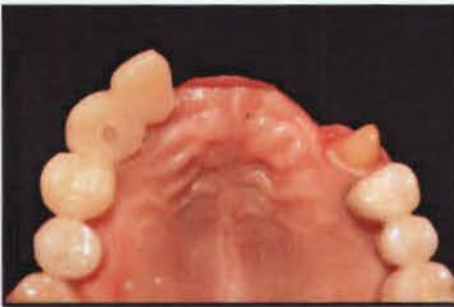
**Fig. No. 121: Vista frontal preliminar**  
Fuente: Andrea Barona Intriago





**Fig. No. 122-123: Vista Lateral derecha e izquierda preliminar.**  
Fuente: Andrea Barona Intriago

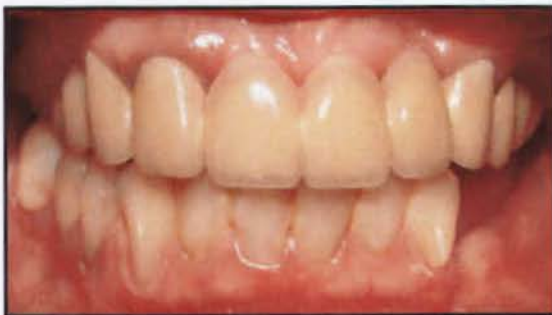

**Fig. No. 124-125: Vista Oclusal preliminar.**  
Fuente: Andrea Barona Intriago

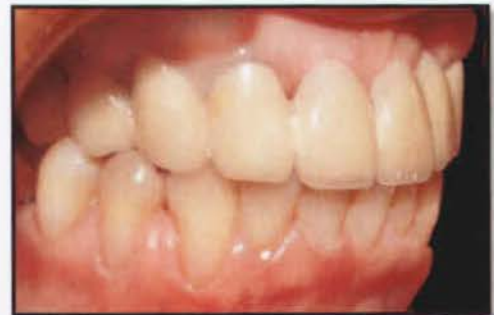### Tratamiento a Realizar

Puente metalocerámico desde el 2.3 al 1.3 con extensión hacia el 1.4

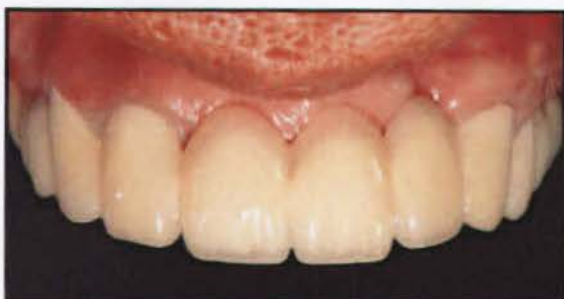### Fotos Finales



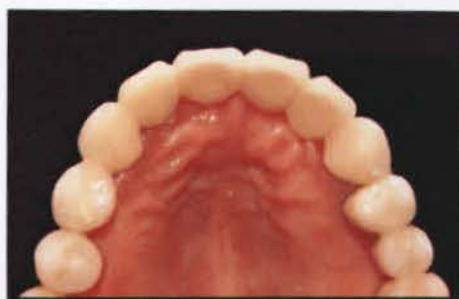**Fig. No. 126: Vista Frontal final.**  
Fuente: Andrea Barona Intriago



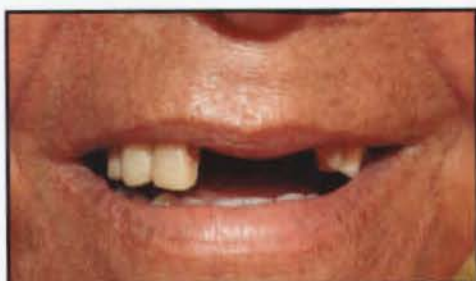**Fig. No. 127: Vista lateral final.**  
Fuente: Andrea Barona Intriago



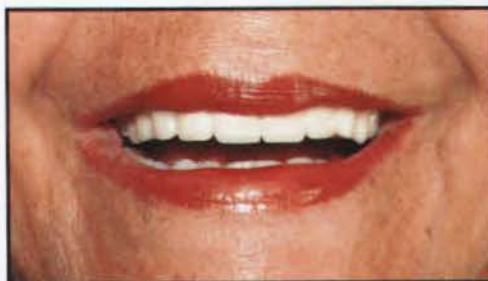**Fig. No. 128: Vista Frontal final.**  
Fuente: Andrea Barona Intriago



**Fig. No. 129: Vista oclusal final.**  
Fuente: Andrea Barona Intriago



**Fig. No. 130: Antes.**  
Fuente: Andrea Barona Intriago



**Fig. No. 131: Después.**  
Fuente: Andrea Barona Intriago



**Fig. No. 132: Después.**  
Fuente: Andrea Barona Intriago



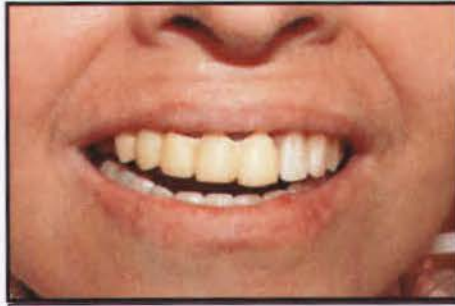## PACIENTE 004

<b>NOMBRE</b>	Sra. Mercy Llerena		
<b>EDAD</b>	55 años	<b>SEXO</b>	Femenino

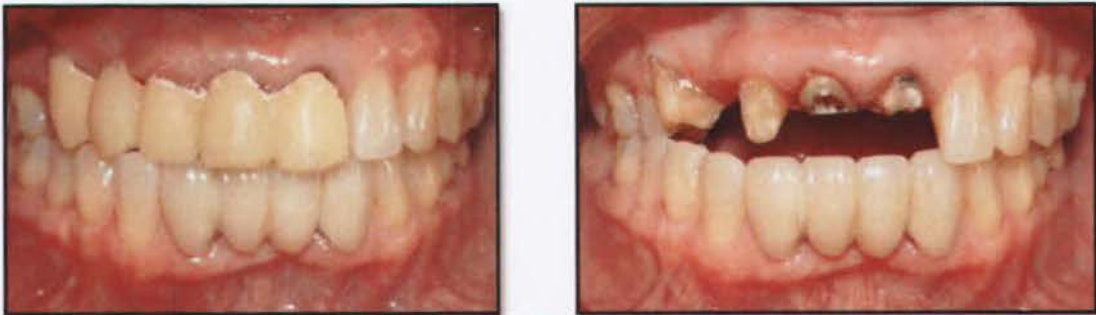### Problema del Paciente

Paciente llega con unos provisionales mal adaptados, deteriorados y mal confeccionados. Al retirar los mismos, se observa la ausencia del canino superior derecho (1.3) y los centrales superiores con un muñón remanente corto.

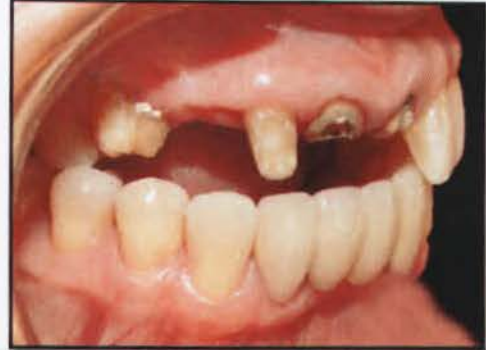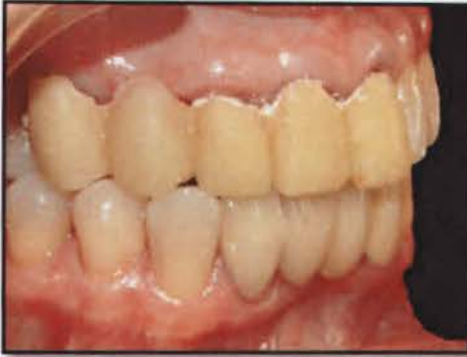### Fotos preliminares



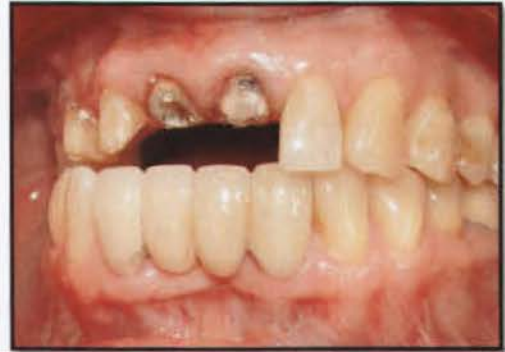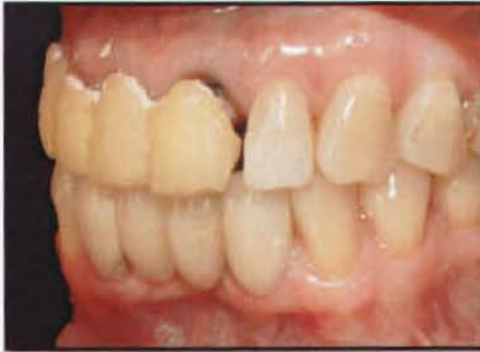**Fig. No. 133: Sonrisa Preliminar.**  
Fuente: Andrea Barona Intriago



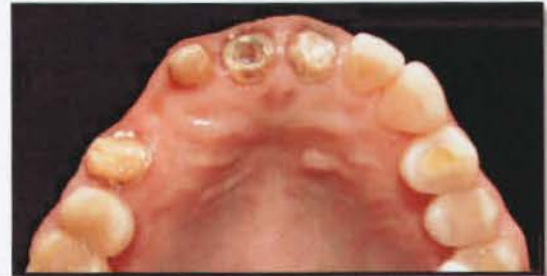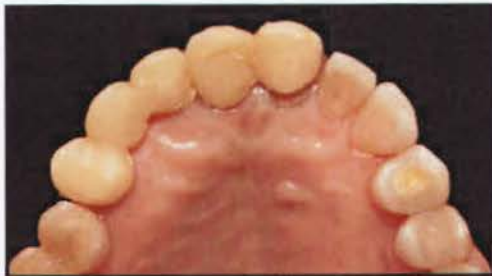**Fig. No. 134-135: Vista frontal preliminar.**  
Fuente: Andrea Barona Intriago



**Fig. No. 136-137: Vista lateral derecha preliminar.**  
Fuente: Andrea Barona Intriago



**Fig. No. 138-139: Vista lateral izquierda preliminar.**  
Fuente: Andrea Barona Intriago



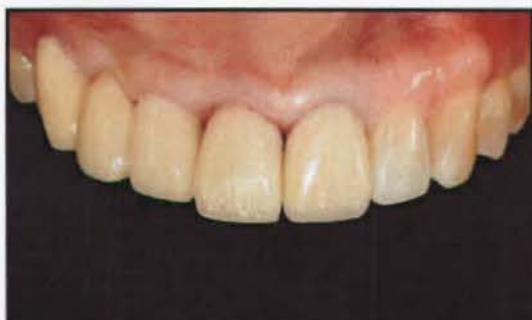**Fig. No. 140-141: Vista oclusal preliminar.**  
Fuente: Andrea Barona Intriago



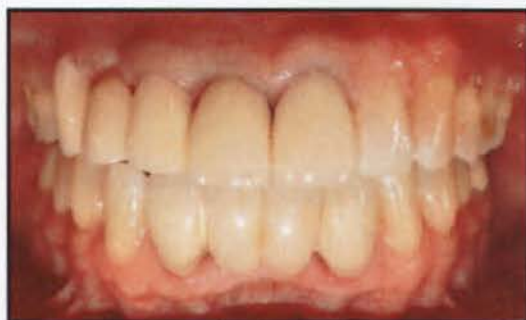### Tratamiento a realizar

Puente In-Ceram Zirconio desde el 1.4 al 1.2, coronas con infraestructura de In-Ceram Zirconio en el 1.1 y el 1.2.

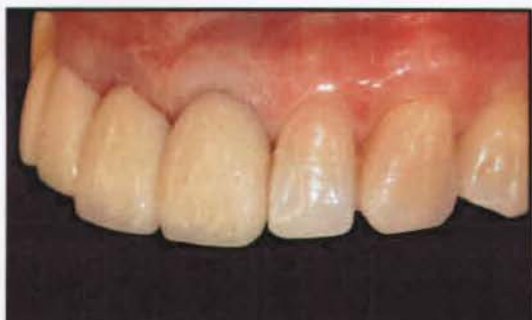### Fotos Finales



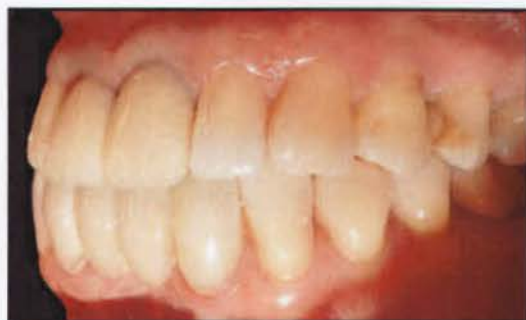**Fig. No. 142: Vista Frontal Final.**  
Fuente: Andrea Barona Intriago



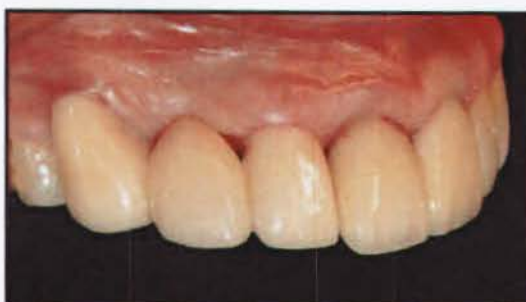**Fig. No. 143: Vista Frontal Final.**  
Fuente: Andrea Barona Intriago



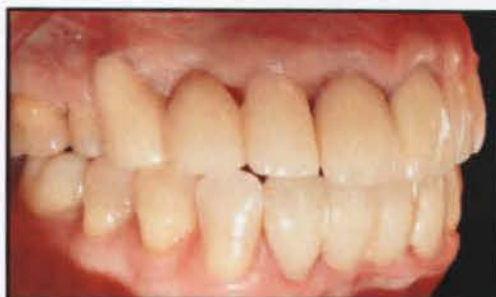**Fig. No. 144: Vista lateral izquierda final.**  
Fuente: Andrea Barona Intriago



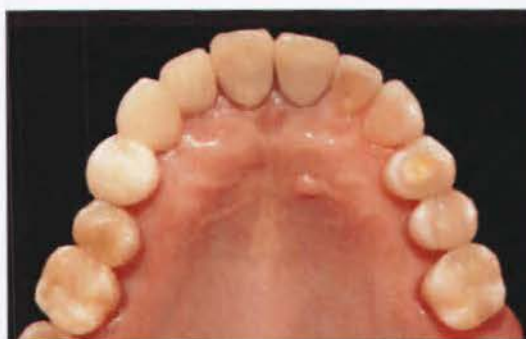**Fig. No. 145: Vista lateral izquierda final.**  
Fuente: Andrea Barona Intriago



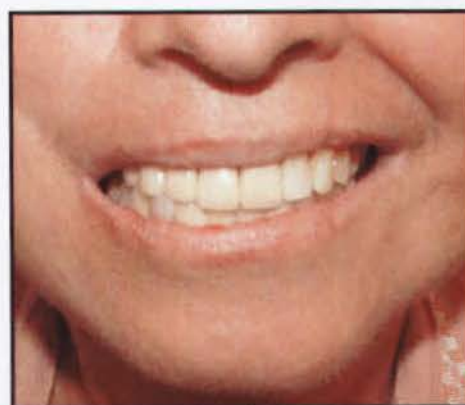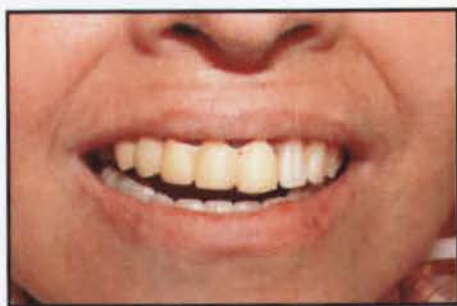**Fig. No. 146: Vista lateral derecha final.**  
Fuente: Andrea Barona Intriago



**Fig. No. 147: Vista lateral derecha final.**  
Fuente: Andrea Barona Intriago



**Fig. No. 148: Vista oclusal final.**  
Fuente: Andrea Barona Intriago



**Fig. No. 149-150: Antes y Después.**  
Fuente: Andrea Barona Intriago





UNIVERSIDAD CATÓLICA DE SANTIAGO DE GUAYAQUIL

<b>CUESTIONARIO</b>		
<b>PREGUNTAS</b>	<b>SI</b>	<b>NO</b>
<b>ANTES DEL TRATAMIENTO</b>		
¿Le gusta la apariencia de sus dientes?	-	4
¿Ha usado prótesis parcial fija?	2	2
¿Está satisfecho con el color de sus dientes?	2	2
¿Está satisfecho con la forma de sus dientes?	-	4
¿Le gustaría hacerse blanqueamiento antes del tratamiento?	1	3
Sus dientes solían ser:		1
a. Grandes		
b. Medianos		2
c. Pequeños		1
<b>DESPUÉS DEL TRATAMIENTO</b>		
¿Está satisfecho con la forma de sus dientes?	4	-
¿Está satisfecho con el color de sus dientes?	3	1
<b>TOTAL DE PERSONAS ENCUESTADAS</b>		<b>4</b>

#### **De los cuatro pacientes atendidos:**

- Cuatro estaban satisfechos con el resultado en cuanto a la forma de sus dientes. Es decir, que los trabajos en ellos realizados cumplieron con las expectativas en ellos creados.
- Tres estaban satisfechos con el resultado en cuanto al color de sus dientes, mientras que uno no se fue a gusto con el color de los mismos, ya que, la paciente quería realizarse un blanqueamiento previo a su tratamiento pero no pudo costearlo.

En general, podemos decir que los cuatro pacientes se fueron a gusto con su tratamiento. Desde mi perspectiva una vez que hayamos acertado y obtenido una buena forma y caracterización de los dientes, las cuales dependen mucho de nuestra buena comunicación con el laboratorio y así mismo, con nuestra conocimiento sobre morfología dental, para de esta forma ser capaces de discernir con el laboratorio y guiarlos de acuerdo a los gustos de nuestros pacientes y los parámetros establecidos en nuestro plan de tratamiento.

Así mismo, puedo decir que no note mayor diferencia entre las coronas con infraestructura metálica y aquellas con infraestructura de In-Ceram Zirconio. Ambas trabajándolas de la manera adecuada, resultan ser estéticas, sobre todo cuando a las coronas metal-porcelana se las confecciona con hombro cerámico.