



UNIVERSIDAD CATOLICA DE SANTIAGO DE GUAYAQUIL

FACULTAD DE CIENCIAS MEDICAS

CARRERA DE ODONTOLOGIA

**“USO DEL HIDROXIDO DE CALCIO QUIMICAMENTE PURO Y DEL
ULTRACAL XS COMO MEDICAMENTOS INTRA CONDUCTO EN
DIENTES CON PULPAS NECROTICAS CON O SIN LESION
PERIAPICAL”**

TRABAJO DE GRADUACION

Previo a la obtención del título de :

ODONTÓLOGA

AUTORA: GABRIELA LANDIVAR ONTANEDA

DIRECTORA ACADEMICA: DRA. PATRICIA ASTUDILLO

Guayaquil - Ecuador

2009 - 2010

AGRADECIMIENTO

Agradezco a Dios por estar siempre a mi lado.

Agradezco a mi familia, por su apoyo incondicional, en especial a mis padres y hermanos por contar siempre con su respaldo y cariño.

A todos los profesores de la Facultad de Odontología de la Universidad Católica de Santiago de Guayaquil por su dedicación y esfuerzo en nuestra educación.

Un agradecimiento especial a mi directora de tesis, la Dra. Patricia Astudillo por todo su tiempo y apoyo brindado. También quiero agradecer al Dr. Máximo Astudillo coordinador de la Escuela de Posgrado de Endodoncia de la Facultad de Odontología de la Universidad de Guayaquil, por permitirme realizar rotaciones en la clínica de posgrado durante el periodo de preparación de mi trabajo de tesis.

A mi familia y a Efrén, por su apoyo incondicional. A mi abuelito Caco.

INDICE GENERAL

1. CLASIFICACION DE LAS PULPAS NECROTICAS CON O SIN LESION PERIAPICAL	10
1.1 Necrosis pulpar.....	13
1.2 Gangrena pulpar.....	15
1.3 Periodontitis apical aguda.....	16
1.4 Absceso alveolar agudo.....	17
1.4.1 Absceso en fase inicial.....	19
1.4.2 Absceso en fase de evolución.....	20
1.4.3 Absceso en fase clínica evolucionado.....	20
1.5 Absceso alveolar crónico.....	21
1.6 Periodontitis apical crónica.....	22
1.7 Quiste periapical.....	23
1.8 Absceso Fénix.....	24
2. MICROBIOLOGIA DE LA PULPA NECROTICA.....	25
2.1 Estructura y ultra-estructura de las bacterias.....	27
2.1.1 Pared celular.....	27
2.1.2 Membrana citoplasmática.....	29
2.2 Microorganismos presentes en las pulpas necróticas (agentes etiológicos).....	30
2.3 Metabolismo energético.....	32

2.4 Vías microbianas de acceso de los microorganismos.....	33
2.5 Determinantes ecológicos de la microbiota endodóntica.....	34
2.6 Mecanismo microbianos de agresión.....	35
2.7 Diseminación de las infecciones endodónticas.....	35
3. FORMACION DE LA LESIONES PERIAPICALES.....	37
3.1 Estructura principales de la región periapical.....	38
3.1.1 Cemento.....	38
3.1.2 Ligamento periodontal.....	39
3.1.3 Hueso alveolar.....	39
3.2 Alteraciones patológicas periapicales.....	39
3.3 Mecanismo biológicos de las lesiones periapicales.....	42
3.4 Tratamiento exitoso de la lesión periapical.....	44
3.5 Reparación de las lesiones periapicales.....	45
3.5.1 Inflamación del periodonto apical.....	46
4. NEUTRALIZACION DEL CONTENIDO SEPTICO/TOXICO.....	48
4.1 Irrigación.....	51
4.2 Desbridamiento foraminal.....	55
4.3 Concepto de Buchanan. Lima de pasaje.....	57
5. SUSTANCIAS MEDICAMENTOSAS AUXILIARES DE LA DESINFECCION.....	60
5.1 Compuestos fenólicos.....	61
5.2 Paramonoclorofenol.....	61

5.3 Haluros.....	61
5.4 Cloruros.....	62
5.5 Yoduros.....	62
5.6 Hidróxido de Calcio.....	62
5.7 CFC.....	62
5.8 Clorhexidina.....	63
5.9 PRP.....	63
5.10 Yodoformo.....	64
6. HIDROXIDO DE CALCIO.....	65
6.1 Introducción.....	65
6.2 Indicaciones y beneficios del hidróxido de calcio.....	68
6.3 Necesidad de la medicación tópica entre sesiones.....	69
6.4 Características químicas del hidróxido de calcio.....	71
6.5 Mecanismo de acción del hidróxido de calcio.....	72
6.6 Influencia de los vehículos utilizados con el Ca(OH)_2	76
6.7 Importancia del hidróxido de calcio y las infecciones endodónticas.....	78
6.8 Procedimientos previos a la colocación de Ca(OH)_2	79
6.9 Importancia del correcto relleno del Ca(OH)_2 dentro del conducto radicular.....	80
6.10 Colocación del Hidróxido de Calcio químicamente puro.....	82
6.11 UltraCal XS y técnica de aplicación.....	83

6.12	Tiempo ideal de permanencia del medicamento intraconducto.....	85
6.13	Accidentes en la colocación del medicamento intraconducto, Ca(OH) ₂	87
6.14	Asociación del hidróxido de calcio a la clorhexidina.....	88
6.15	Función del sellado endodóntico y coronal en el control microbiano.....	90
7.	Casos clínicos.....	91
8.	Conclusiones y recomendaciones	
9.	Bibliografía	
10.	Anexos	

RESUMEN

En el tratamiento de pulpas necróticas con o sin lesión periapical es importante poder diagnosticar el tipo de alteración, para así poder realizar el tratamiento endodóntico ideal. También es importante que el endodoncista conozca cuales son los microorganismos más comunes en las infecciones de pulpas necróticas, su estructura y la capacidad que poseen para sobrevivir al tratamiento endodóntico.

Las patologías pulpares que presentan lesión periapical son difíciles de tratar, por lo que es necesario conocer su mecanismo de acción frente a las infecciones causadas por diversos microorganismos. Los procedimientos clínicos como la neutralización del contenido séptico-tóxico y desbridamiento foraminal en los casos de Necropulpectomia influyen en la reparación de estas lesiones periapicales, pero el uso de una medicación intraconducto como el hidróxido de calcio es imprescindible.

El hidróxido de calcio como medicamento intraconducto es ideal debido a su acción antimicrobiana, elevación del pH, reparación periapical, entre otros beneficios. Puede ser utilizado de forma químicamente pura, como en su presentación comercial como lo es el caso del UltraCal XS, el cual presenta grandes propiedades que benefician la disociación iónica, responsable del mecanismo de acción del medicamento y reparación periapical.

Palabras claves: *lesión periapical, disociación iónica, reparación periapical*

INTRODUCCION

Endodoncia es la rama de la odontología que se encarga de la etiología, prevención, diagnóstico y tratamiento de las alteraciones patológicas de la pulpa dental y de sus repercusiones en la región periapical. Actualmente la endodoncia ha tomado gran importancia, sobretodo por la gran cantidad de nuevas técnicas e instrumental que facilitan los procedimientos que antes eran imposibles de realizar, garantizando así el éxito de los tratamiento. Sin embargo, no debemos olvidar que la base de todo tratamiento endodóntico exitoso es recordando siempre los principios biológicos, por lo que podemos establecer que lo que debemos realizar es “biología técnicamente aplicada”.

Durante mucho tiempo se han establecido diversos principios sobre el tratamiento endodóntico en pulpas necróticas con o sin lesión periapical, los cuales han sido modificados debido a estudios actuales, donde se determina la importancia de la técnica de instrumentación, la irrigación y sobre todo del uso de una medicación intraconducto, como el Hidróxido de Calcio, que ha tomado fuerza estos últimos años en la práctica endodóntica gracias a sus propiedades y beneficios.

En este documento monográfico, se pretende dejar plasmado los principios básicos que se deben tomar en cuenta en el momento de realizar las Necropulpectomías, así también como el mecanismo de formación de las lesiones periapicales y la importancia que tienen los microorganismos presentes en este tipo de patologías.

Para la preparación de este trabajo se ha utilizado como base varios artículos actuales que contienen estudios y análisis sobre el uso de Hidróxido de Calcio químicamente puro y del UltraCal XS, así también como libros clásicos que sirvieron como fuente de información fiable de cómo se debe proceder en el tratamiento de pulpas necróticas que presentan o no lesión periapical.

CAPÍTULO I: CLASIFICACIÓN DE LAS PULPAS NECRÓTICAS CON O SIN LESIÓN PERIAPICAL

El diagnóstico es el procedimiento por el cuál podemos determinar un tipo de enfermedad, pudiendo asociar las causas, signos y síntomas, sus repercusiones para poder establecer un tratamiento ideal. El correcto diagnóstico se obtiene a partir del conocimiento científico que tenga el odontólogo, de la experiencia que obtenga a través de su práctica clínica, junto con su capacidad de relacionar los síntomas y signos que presente el paciente, garantizando así el éxito del tratamiento (1).

Es debido a la cantidad y a las características patogénicas de los microorganismos dentro del conducto, junto a la respuesta que se produzca frente a la reacción de defensa del organismo, que la lesión presenta sus signos y síntomas específicos.

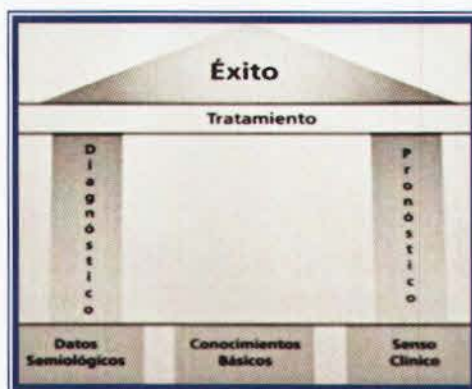

Figura No 1: Esquema del Éxito del tratamiento endodóntico

Fuente: Leonardo, Mario Roberto y Leonardo, Renato de Toledo. **ENDODONCIA: CONCEPTOS BIOLÓGICOS Y RECURSOS TECNOLÓGICOS**. Brazil: Artes Médicas Ltda., 2009. Capítulo 1, página 13.

Basándose en los síntomas que se presenten, los cuales indican el estado fisopatológico y bacteriológico de la pulpa, junto con los signos que se manifiestan al momento de la inspección de la zona afectada y con la ayuda radiográfica, el odontólogo podrá realizar el tratamiento adecuado para los dientes con pulpas necróticas, entre los cuales encontramos:

Necropulpectomía I

Tipo de tratamiento de conducto radicular en dientes que han sufrido una necrosis pulpar y que no presentan lesión periapical ya que todavía no existe destrucción de las corticales. Aquí se tratan dientes que presentan procesos infecciosos primarios. La necropulpectomía I se indica en los casos de:

- Necrosis pulpar
- Gangrena pulpar
- Periodontitis apical aguda de origen bacteriano
- Abscesos dentoalveolares agudos

Necropulpectomía II

Se realiza en pulpas que presentan necrosis o gangrena pulpar y que tienen una lesión periapical bien definida, ya que presentan destrucción de las corticales del hueso alveolar, haciendo evidente la lesión radiográficamente. Generalmente se presentan en procesos infecciosos crónicos, donde se encuentran predominantemente anaerobios Gram – negativos. Este tratamiento está indicado para:

- Abscesos dentoalveolares crónicos
- Granulomas apicales
- Quistes apicales
- Absceso Fénix

Algunas de las razones por las que existen bajos porcentajes de reparación en las necropulpectomías II es porque el tercio medio y cervical de las raíces están rodeadas por un cemento acelular que es impermeable, el cual no permite la entrada de bacterias dentro del conducto; a diferencia de el tercio apical que se encuentra rodeado de cemento celular en los 5 milímetros apicales, el cual es permeable y permite la entrada de microorganismos dentro del conducto destruyendo cementocitos y creando un proceso inflamatorio que perpetúa la reabsorción ósea y cementaria.

Es por esto que los 5 milímetros apicales son críticos para el éxito del tratamiento, por lo que hay que asegurarnos de realizar una perfecta limpieza y conformación del conducto, desinfección eficaz, seguido por una obturación tridimensional hermética. Para entender mejor y poder elegir el tipo de tratamiento a realizar en presencia de pulpas necróticas debemos conocer la clasificación de las mismas de forma detallada (2).

1.1 Necrosis pulpar

Cuando hablamos de necrosis pulpar nos referimos a la muerte de la pulpa, donde terminan todos sus procesos metabólicos, con pérdida de su estructura como consecuencia final de un proceso patológico en el cual la pulpa no pudo reintegrarse a la normalidad por no tener capacidad de reacción, es decir que es un proceso irreversible (3,4,5).

Nos referimos a necrosis cuando la pulpa ha sufrido una muerte súbita y aséptica, y utilizamos el término necrobiosis cuando la muerte de la pulpa ocurre lentamente debido a un proceso degenerativo, en el cual puede presentar cierta parte de la pulpa aún con vitalidad, también es un proceso aséptico (4).

Síntomas

La necrosis pulpar no presenta ningún tipo de sintomatología, la reacción al frío y a la corriente eléctrica son negativas; pero puede haber respuesta positiva al calor debido a la dilatación de los gases que se producen dentro del conducto. Puede causar cambios en la coloración de la corona debido a que la hemoglobina es liberada hacia los túbulos dentinarios, la cual se descompone en hemosiderina y esta a su vez da origen a pigmentos de tipo ferroso que ocasionan el cambio de coloración; radiográficamente podemos observar la presencia de caries muy profundas y ligero ensanchamiento del ligamento periodontal que envuelve al diente, el cual en alguno de los casos puede causar una ligera movilidad.

Muchas veces podemos observar la presencia de restauraciones deficientes. En ocasiones podemos confirmar nuestro diagnóstico realizando la prueba de la preparación de la cavidad (3,5,6).



Causas

Las necrosis pulpares pueden ser ocasionadas por diferentes tipos de agresiones, pero principalmente esta dada por una infección bacteria, la cual puede ser leve y parcial, pero persistente y que ha sido abandonada; o pueden llegar a ser agresiones de gran intensidad que causen la muerte pulpar de forma rápida, como en el caso de caries muy profundas, sustancias citotóxicas o cáusticas. (3,4)

Tipos de necrosis pulpar

Existen dos tipos de necrosis pulpar:

- Necrosis por coagulación: es muy común después de lesiones con sustancias cáusticas o coagulantes, en la cual se forma una masa albuminoidea sólida. En otros casos se forma una masa blanda de proteínas coaguladas, grasas y agua, conocida como coagulación caseosa.
- Necrosis por licuefacción: Aquí actúan las enzimas proteolíticas las cuales degradan la pulpa en una masa semilíquida. (4)

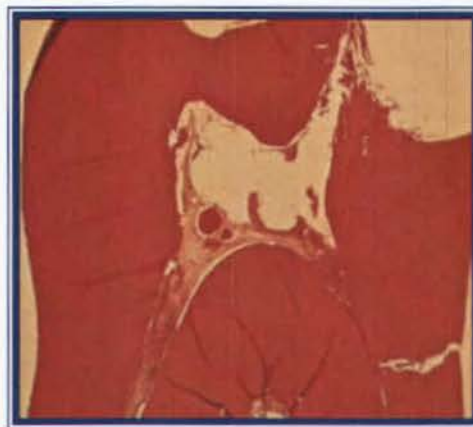


Fig No 2: Pulpa expuesta con necrosis del tejido pulpar coronal

Fuente: Baumann, Michael A., Beer Rudolf. ENDODONCIA. ATLAS EN COLOR DE ODONTOLOGÍA. 2da edición. Barcelona (España): ELSEVIER MASSON, 2008. Capítulo 1, pag 14.

1.2 Gangrena pulpar

La Gangrena pulpar es la fase final de la muerte de la pulpa, es decir es una muerte séptica, presenta microorganismos en su interior como consecuencia de la descomposición y desintegración del tejido pulpar. Muchas veces estos productos son los responsables de causar olores fétidos que se liberan una vez realizada la apertura coronal. (3,4)

Síntomas

Generalmente la gangrena pulpar presenta los mismos síntomas que la necrosis pulpar, siempre y cuando la cavidad se encuentre cerrada; el dolor puede ser un poco mas intenso, ya que la mayoría de veces va acompañado de una complicación apical. Si la cavidad se encuentra abierta, puede no manifestar dolor, puede presentar mal olor, mal sabor y el paciente puede referir la sensación de flujo de exudado (3,4,7).

Causas

La causa de la gangrena pulpar es la presencia de bacterias, que en el caso de cavidades abiertas es por la infiltración de las mismas; y en el caso de cavidades cerradas es por caries muy profundas, traumatismos, procesos degenerativos y atróficos, enfermedades periodontales avanzadas o por vía sanguínea (anacoresis). Las bacterias que se encuentran en el tejido pulpar causa la descomposición de proteínas y putrefacción (3).

Tipos

- Gangrena seca: se presenta por deshidratación del tejido pulpar, poca presencia de microorganismos y casi no refiere dolor.

- Gangrea húmeda: Esta presenta modificaciones celulares y desorganización del tejido pulpar, presenta gran cantidad de microorganismos, su contenido es generalmente muy oscuro y gran fetidez (4).

1.3 Periodontitis apical aguda

La periodontitis apical aguda esta dada por la presencia de bacterias dentro del conducto, las cuales causan la inflamación del ligamento periodontal en su región apical (3,5). Se caracteriza por el exudado de granulocitos polimorfonucleares y macrófagos, los cuales se encuentran situados en la porción apical del ligamento periodontal que se encuentra ensanchado por los osteoclastos (5).

La lesión apical aguda puede evolucionar a una curación espontánea, como puede rápidamente agrabarse extendiendo la lesión, dependiendo siempre del agente etiológico de la lesión (6,7).

Síntomas

Puede presentar ligera movilidad y referir un dolor intenso a la percusión. Muchas veces el paciente refiere la sensación de diente extruido, la cual se debe a la inflamación causada en la región apical. Dependiendo de la causa de la periodontitis, ya sea por pulpitis o necrosis, el paciente va a reaccionar a las pruebas de vitalidad. Radiográficamente se puede observar un ligero engrosamiento del ligamento en la zona periapical (3,4).

Causas

La periodontitis apical sintomática se desarrolla como resultado de constantes irritaciones traumáticas, químicas, físicas y microbianas, que son las que producen la inflamación del tejido periapical (6).

Los productos tóxicos producidos por el tejido necrosado, pasan al tejido periapical, los cuales crean un grupo de defensa en esa área iniciando el proceso inflamatorio característico de la periodontitis apical de origen bacteriano. La inflamación del tejido periapical ocurre por acción de los productos tóxicos que estimulan los mediadores químicos (3).

Cuando el factor etiológico es de carácter traumático, la lesión presenta edema y focos de hemorragia, con presencia de dolor y es patognomónico, ya que la presión externa y los mediadores químicos actúan sobre las fibras nerviosas, causando así dolor al diente, con posterior reabsorción del hueso para dar espacio al edema producido. Muchos de los irritantes que causan la inflamación de los tejidos periapicales son las toxinas necróticas o bacterianas, medicamentos desinfectantes, residuos proyectados, traumatismos leves, sobrecargas de oclusión, sobreinstrumentación del conducto y extrusión del material de obturación (6).

1.4 Absceso alveolar agudo

El absceso alveolar agudo se caracteriza cuando hay formación de material purulento, el cual se aloja en el hueso alveolar a nivel apical causado por inflamación aguda de los tejidos periapicales (4). La colección de pus es resultado de la desintegración celular y por el exudado en el interior de la lesión. La resistencia orgánica del hospedero disminuye, al mismo tiempo de que aumenta el número y la virulencia de los microorganismos, intensificando el proceso inflamatorio (6,7).

Signos y síntomas

El paciente refiere siempre una molestia leve que con el tiempo se vuelve intensa, localizada y pulsátil. Esto viene acompañado de una tumefacción dolorosa que se localiza en la zona periapical que puede ser acompañado con gran edema, puede presentar movilidad e hipersensibilidad al más leve contacto (3). En algunos casos el paciente puede presentar fiebre. En ciertos casos puede provocar una ligera extrusión del diente, ya que el exudado causa la compresión de la lámina dura, extruyendo el diente y comprimiendo las fibras nerviosas, estimulando la acción de mediadores que intensifican el cuadro de dolor (6).

Dependiendo de la forma clínica y virulencia del absceso, este puede fistulizarse hacia la cortical ósea, formando un absceso submucoso y establecer un drenaje hacia la cavidad oral, la cual no siempre es localizada en la misma dirección de la pieza afectada (3).

Radiográficamente se observa una zona radiolúcida esferular periapical. En muchas radiografías esta reabsorción no puede ser detectada, solo se observa el engrosamiento del ligamento periodontal; pero en los procesos crónicos se puede llegar a observar la zona apical radiolúcida y difusa (3,6). Lo ideal es identificar la pieza afectada para poder realizar el tratamiento endodóntico. En los casos que sea necesario se realizará el drenaje de la zona con el material purulento. Esto se puede complementar con antibióticos de amplio espectro, analgésicos y antiinflamatorios. También se recomienda al paciente la aplicación de bolsas de hielo en la cara y colutorios caliente bucales, ya que estos últimos ayudan a evitar la fistulización externa en algunos casos (3,4,7).

Causas

El acúmulo purulento se forma como resultado de todos los materiales de desecho y toxinas liberadas desde el foramen (3). Su estado agudo se caracteriza por la presencia de linfocitos polimorfonucleares neutrófilos que liberan enzimas lisosómicas en el espacio tisular y su degradación, formando así el absceso. Una de las explicaciones por la cuál ocurre la reabsorción ósea periapical es debido a la presión que ejerce el exudado sobre la lámina dura y el hueso esponjoso (6).

Mario Roberto Leonardo divide clínicamente las fases evolutivas del absceso dentoalveolar agudo en las siguientes:

1.4.1 Absceso en fase inicial

En esta fase se presentan todos los fenómenos inflamatorios, donde el exudado se encuentra en la región periapical con gran concentración de neutrófilos. Aquí la pieza afectada no refiere sensibilidad pulpar, pero puede referir dolor intenso y espontáneo, localizado y pulsátil. El contenido purulento se confina en el ligamento periodontal, comprimiendo el ápice radicular y la lámina dura, por lo que la pieza dentaria puede presentar movilidad y extrusión. También presenta molestia al simple roce con algún instrumento o lengua, palpación apical y percusión. No responde a exámenes de vitalidad pulpar (3,6).

Radiográficamente no se observa alteración periapical, aunque muchas veces se puede apreciar un ligero aumento del espacio periodontal apical. Externamente no se evidencia ningún aumento de volumen facial (3).

1.4.2 Absceso en Fase de evolución

Esta fase se caracteriza por la presencia de edema con difusión de infiltrado inflamatorio con gran número de leucocitos polimorfonucleares neutrófilos que forman concentraciones purulentas. Aquí se presenta la degradación del ligamento periodontal y la reabsorción ósea que puede o no ser evidenciada radiográficamente. Externamente se observa un aumento de volumen en la zona afectada, se presenta como una tumefacción dura y caliente, pero no se evidencia punto de fluctuación (3).

El paciente presenta dolor espontáneo con menor intensidad que en la fase inicial, pulsátil, localizado, respuesta negativa a los exámenes de vitalidad pulpar (3). Aquí el contenido purulento pasa la lámina dura alveolar, invadiendo los espacios medulares y llegando al subperiostio. Puede existir que la inflamación aumente el edema sin punto de fluctuación, causando asimetría facial. En ciertas situaciones se ha observado que cuando el edema aumenta, la sintomatología disminuye. En estos casos hay que identificar si estamos tratando con un edema en cápsula y duro, por lo que previamente hay que tratarlo con terapia antibiótica, tratando la fiebre y el trismo (6).

1.4.3 Absceso en fase clínica evolucionado

En esta fase el proceso inflamatorio se concentra en la región apical. El contenido purulento es envuelto por tejido granulomatoso y de granulación, disminuyendo así el edema que antes se encontraba generalizado. Aquí se puede observar desintegración del ligamento periodontal apical, contenido de neutrófilos desintegrados, exudado, proliferación fibroangioblástica. Todo esto avanza hasta el hueso y

presenta una bolsa con fistula. El paciente no refiere síntomas, la inflamación se presenta difusa, dura y caliente (3).

En esta etapa el contenido purulento ha atravesado la lámina dura alveolar, espacios medulares, subperiostio hasta llegar a la región submucosa. Se observa tumefacción y asimetría facial con enrojecimiento de la zona. El paciente puede referir debilidad y fiebre. Cuando no se puede identificar el ápice del diente debido a la reabsorción, se puede introducir un cono de gutapercha por la fistula, la cual radiográficamente nos indicará el origen de la infección (6). Radiográficamente se observa ensanchamiento del ligamento periodontal apical y rarefacción ósea periapical difusa (reabsorción difusa o circunscrita) (3,6).

El tratamiento es similar al de las fases anteriores, pero aquí también debe haber una intervención quirúrgica para poder drenar el gran contenido purulento. También se recomienda un tratamiento sistémico. Aquí se combina la terapéutica local (endodoncia) con la terapéutica sistémica (analgésico, antiinflamatorio o antimicrobiano) (3,6)

1.5 Absceso alveolar crónico

El absceso alveolar crónico es el resultado del absceso alveolar agudo cuando no ha sido tratado. Se caracteriza por la presencia del tejido granulomatoso y de granulación del área afectada y del trayecto fistuloso. La apertura de la fistula permite el drenaje del contenido purulento.

Este tipo de lesión se caracteriza por presentar una osteitis rarefaciente difusa, por lo que radiográficamente se observa como una zona apical no bien definida. Para poder diagnosticar si la lesión es de origen endodóntico o periodontal se realiza la prueba de vitalidad, y si no responde se confirma que es de origen endodóntico o endoperiodontal (3,7).

Signos y Síntomas

El paciente no refiere ningún tipo de sintomatología. En ciertos casos los pacientes pueden presentar oscurecida la corona reafirmando la muerte pulpar (3).

Causas

Los factores locales y sistémicos condicionan el drenaje de pus, cuando hay exudación del contenido purulento se considera como base aguda, y cuando se presenta la proliferación fibroangioblástica y la migración de células inflamatorias mononucleares, se considera como base crónica (3).

1.6 Periodontitis apical crónica o granuloma periapical

Cuando el agente causante de la inflamación del ligamento periodontal persiste y causa una irritación constante, hace que la periodontitis pase a un estado crónico. Se caracteriza por presentar infiltrado de linfocitos y células plasmáticas, tejido de granulación, restos epiteliales de Malassez y cápsula de tejido conectivo con fibroblastos y fibras de colágeno (1). Aquí los linfocitos T supresores estabilizan la lesión con el objetivo de cronificación, por lo cual esta lesión se vuelve asintomática. Radiográficamente se puede apreciar como engrosamiento periodontal (radiolúcido), reabsorción del hueso periapical con evidentes lesiones apicales. (3,4,5)

Signos y síntomas

Generalmente es asintomático, pero puede existir el caso en que se perfora la cortical del hueso por una infección severa, lo cual va a presentar molestia a la palpación de los tejidos blandos (fístula) (5).

Causas

La periodontitis apical asintomática, causada por la presencia de agentes infecciosos que causan la muerte pulpar, pueden llegar a presentar manifestaciones de dolor después de la preparación en las necropulpectomías, el dolor puede manifestarse a la palpación, percusión y algunas veces hasta referir la sensación de diente extruido. Radiográficamente puede presentar ensanchamiento del ligamento periodontal o incluso rarefacción ósea apical (7,9).

1.7 Quiste periapical

El quiste periapical se caracteriza por ser una cavidad recubierta por epitelio, con contenido en su interior. Se forma como consecuencia del granuloma periapical o de una periodontitis apical crónica (4,8). El quiste periapical se forma por la proliferación de los restos epiteliales de Malassez que son estimulados por el proceso inflamatorio. Las células engrosadas son empujadas hacia el centro por el epitelio, quedando así sin tener contacto con los nutrientes, por lo que se degeneran y causan una cavitación central. Por esto se produce la licuefacción de las células muertas, formando así la cavidad y el líquido quístico (puede ser líquido o semilíquido) (6).

Signos y síntomas

Es asintomático. A la palpación se puede sentir un aumento de volumen en la tabla ósea, la pieza afectada puede presentar movilidad, asimetría facial. Radiográficamente se observa una zona radiolúcida con contornos bien definidos, delimitada por una línea blanca, nítida de mayor densidad que involucra el ápice de la pieza afectada. Es difícil diferenciar un granuloma de un

quiste periapical. La corona del diente afectado puede presentarse oscurecida y no presenta fístula (3,4).

Causas

Se forma a partir de una periodontitis apical crónica o granuloma, que estimulan los restos epiteliales de Malassez o la vaina epitelial de Herwig, que con el tiempo forman la cavidad con revestimiento epitelial en su interior con fluido espeso y viscoso con abundante colesterol (4,6). Como consecuencia de los factores osmóticos y de estimulación de la reabsorción apical se produce el crecimiento quístico (5).

1.8 Absceso Fénix

Cuando el absceso alveolar agudo se desarrolla partir de la exacerbación de un granuloma apical o de un absceso apical crónico, recibe el nombre de Absceso Fénix.

Signos y síntomas

Los síntomas se parecen mucho al del absceso alveolar agudo. Presenta dolor intenso, que aumenta progresivamente y rápido, el paciente refiere un dolor pulsátil e intenso. La pieza refiere sensibilidad a la palpación y percusión, responde de forma positiva al calor y la sensación de dolor puede aliviar cuando su contenido purulento se exterioriza, perforando la cortical ósea. El paciente presenta una tumefacción en el fondo del vestibulo. Radiográficamente se observa gran rarefacción apical. Se forma como consecuencia de un granuloma periapical, el cuál no presenta fístula por el cuál pueda drenar su contenido para así disminuir el dolor.

CAPITULO II: MICROBIOLOGÍA DE LA PULPA NECRÓTICA

Microbiología es la ciencia que estudia los microorganismos entre los cuales encontramos bacterias, hongos, protozoarios y algas multicelulares o unicelulares. Los virus son entidades no celulares, son los menores agentes infecciosos ya que su tamaño es de 15 y 300 nm (10). El odontólogo debe estar familiarizado con el papel de los patógenos en la etiología y patogénesis de diversas enfermedades que afectan el sistema de conductos, el efecto que tiene el tratamiento endodóntico y los métodos para prevenir la formación de una lesión periapical (11).

Debemos conocer que existen 2 tipos de estructuras celulares, la procariótica que es un tipo de estructura primitiva y rudimentaria, donde podemos encasillar a las bacterias que encontramos en la cavidad oral. La estructura eucariótica que es una estructura más sofisticada, fina y evolucionada donde se encasillan los hongos y protozoarios. Los virus no pertenecen a ninguna de estas clasificaciones ya que son entidades acelulares (10).



La población microbiana tiene como hogar el cuerpo humano. La cavidad oral, teniendo un ambiente séptico presenta gran cantidad de microorganismos en su interior. Aquí se encuentran bacterias Gram-positivas y Gram-negativas, hongos, protozoarios y virus distribuidos en el epitelio oral, dorso de la lengua, superficies dentarias, encías y en la saliva (10).

La presencia de la microbiota en la cavidad oral es consecuencia del gran número de microorganismos y el período prolongado de tiempo en el cuál se establece una relación de anfibiosis. Existe una relación dinámica parásito-huésped, pero cabe mencionar que los microorganismos anfibióticos poseen un potencial patogénico, y que en ciertos casos pueden agredir al huésped, causando una enfermedad. Las enfermedades más comunes dentro de la cavidad oral son la presencia de caries, enfermedad periodontal, patologías pulpares, entre otras (10).

Varios estudios han revelado que el éxito del tratamiento endodóntico es influenciado en forma significativa por la presencia de bacterias en los conductos radiculares en el momento de la obturación, lo cuál indica la persistencia de las bacterias capaces de sobrevivir los mecanismos utilizados para la limpieza y conformación de los conductos y que tienen la capacidad de inducir o mantener la inflamación del tejido periradicular (12).

Para poder saber tratar pulpas necróticas es necesario conocer como están conformados los agentes etiológicos y como actúan en relación con los diferentes pasos que se realiza durante el tratamiento.

2.1 Estructura y ultra-estructura de las bacterias

La célula bacteriana esta compuesta por:

- Cubierta celular: está formada por una pared celular y una membrana citoplasmática.
- Estructuras internas: citoplasma, material genético y endospora.
- Estructuras externas: glicocáliz, flagelo, Pili (fimbria) y estructuras fibrilares (10).

Es importante detenernos y detallar la estructura de 2 componentes importantes de las bacterias, lo cual nos ayudará a comprender su mecanismo de acción y su interacción con el medicamento intraconducto; entre esos componentes están:

2.1.1 Pared celular

La composición de la pared celular depende de la reactividad de la bacteria a la tinción Gram, clasificándolas así en gram-positivas y gram-negativas. Las gram-positivas en su estructura básica están constituidas por un polímero denominado peptidoglucano, compuesto de unidades de naturaleza glucídica y peptídica. Estos componentes del peptidoglucano se disponen en varias capas, las subunidades péptidas presentes en cintas glucídicas adyacentes, están unidas entre sí a través de uniones péptidicas directas o a través de puentes de unión. La composición de los puentes de unión entre las subunidades garantiza rigidez a la pared celular, protegiéndola del choque osmótico. Los ácidos teicoicos también tienen un papel importante en la estructura de la pared celular (10).



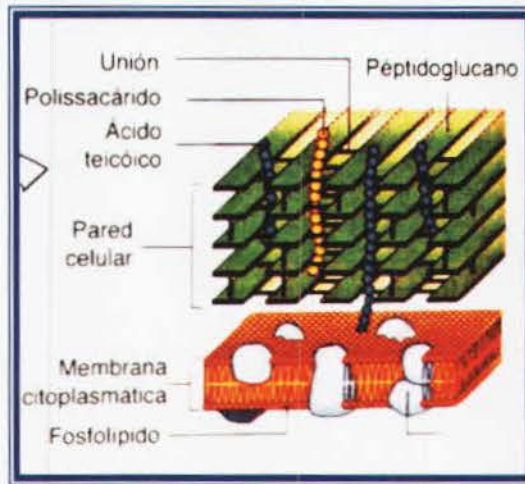


Figura No 7: Diagrama de la cubierta de una bacteria Gram-positiva

Fuente: Estrela, Carlos. CIENCIA ENDODÓNTICA. 1 Edición, Español: Artes Médicas Ltda., 2005. Capítulo 5, pag 155.

Las bacterias gram-negativas poseen una pared celular más compleja. La capa de péptidoglicano presenta la misma estructura que las gram-positivas, localizada en el espacio periplasmático, delimitado externamente por la membrana externa e internamente por la membrana citoplasmática. En el espacio periplasmático se encuentran enzimas hidrolíticas (hidrolasas) y proteínas de unión, que participan en la nutrición de la bacteria (10).

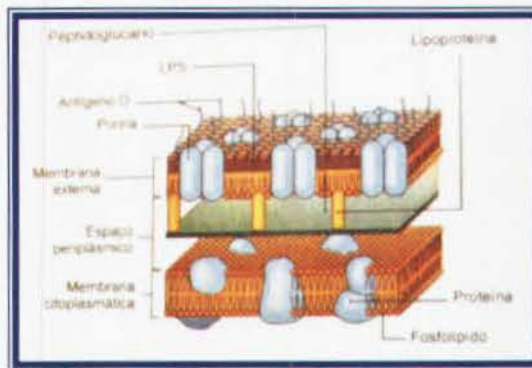


Figura No 8: Diagrama de la cubierta celular de una bacteria Gram-negativa

Fuente: Estrela, Carlos. CIENCIA ENDODÓNTICA. 1 Edición, Español: Artes Médicas Ltda., 2005. Capítulo 5, pag 156

La membrana externa posee un componente impar que es el lipopolisacárido (LPS). Esta estructura posee moléculas denominadas porinas, que constituyen verdaderos conductos que benefician la difusión de nutrientes simples (azúcares, aminoácidos, iones). El LPS que se encuentra en la membrana externa y está compuesto por 3 segmentos covalentemente unidos: Lípido A, Core y Antígeno O (10).

Lípido A es la endotoxina de las bacterias Gram-negativas, que se libera durante la lisis, crecimiento y multiplicación, expresando así su potencial tóxico. El core son cadenas de azúcar y el antígeno O es lo que caracteriza las diferentes especie bacterianas (10).

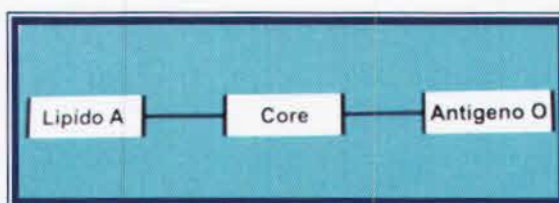


Figura No 9: Estructura del lipopolisacárido

Fuente: Estrela, Carlos. CIENCIA ENDODÓNTICA. 1 Edición, Español: Artes Médicas Ltda., 2005. Capítulo 5, pag 157.

2.1.2 Membrana citoplasmática

La membrana citoplasmática se encuentra localizada por debajo de la pared celular. Estructuralmente es similar al de los otros sistemas biológicos, constituida por una bicapa de fosfolípidos anfipática con proteínas funcionales y estructurales. En esta membrana toma lugar las reacciones básicas del metabolismo oxidante y controla los constituyentes internos de la célula (10).

2.2 Microorganismos presentes en las pulpas necróticas

La infección del conducto radicular y del periápice es mixta y endógena. Se pueden encontrar microorganismos facultativos, pero en los dientes con pulpa necrótica y presencia de lesión periapical comprenden en un 70% y 90% microorganismos anaerobios (10). Es por esto que el factor de virulencia de los microorganismos influyen en la formación de una enfermedad pulpar (11).

Cuando hablamos de patogenicidad nos referimos a la habilidad que tiene el microorganismo de causar una enfermedad. La patogenicidad y la virulencia esta dada por:

- La habilidad por causar una enfermedad
- Habilidad de causar síntomas de dolor, sensibilidad a la percusión, edema, fistula, entre otros.
- Habilidad de la bacterias de tener un impacto negativo en el pronóstico a largo plazo (11).

La *Prevotella* sp., *Prophyromonas* sp. y el *Fusobacterium* sp., son bacterias que pueden usar péptidoproteínas, y así, estas bacterias se mantienen en el interior del conducto radicular, aunque no estén entre los primeros invasores (11). Las *Prophyromonas* y *Prevotella* son bacilos productores de pigmento negro. La presencia de espiroquetas se observa en la microbiota de abscesos endodónticos, ya que poseen intensa actividad proteolítica (10).

Especies que se presentan en la periodontitis apical incluyen los anaerobios *Prevotella oralis*, *Fusobacterium Necróphorus*, *Fusobacterium*



nublectum y Peptostreptococcus anaerobios y las especies facultativas Enterococcus faecalis y Streptococcus anginosus. (11).

El género Enterococcus es de gran importancia, ya que presenta gran resistencia a los agentes antimicrobianos, si no se trata a tiempo pueden establecer un proceso infeccioso de difícil tratamiento pudiendo llevar al fracaso endodóntico como el Enterococcus faecalis, aunque rara vez es relacionado con la periodontitis apical primaria, pero se presenta con frecuencia en los casos de retratamiento o en dientes donde el conducto ha permanecido expuesto (10,11,12). El género Cándida, es considerado como uno de los más contaminantes, no son tan frecuente pero tienen gran potencial patogénico. La presencia de estas levaduras se observan en lesiones periapicales (Candida albicans) (10). Sedley et al. demostraron que el E.faecalis tiene la capacidad de recuperarse después de periodos prolongados de hambre en conducto que ya han sido tratados endodónticamente, pueden llegar a permanecer hasta 12 meses sin nutrientes (12).

En los análisis microbiológicos de pulpas necróticas se destacan la presencia de Enterococcus, Actinomyces y Propionibacterium (10). El Actinobacillus actinomycetemcomitans ha sido encontrado casi exclusivamente en infecciones periodontales y la Porphyromonas endodontalis en las infecciones de origen endodóntico. El P. Gingivalis fue relacionado en las infecciones endodónticas y periodontales. En los abscesos endodónticos se han encontrado F. Nucleatum, P. Gingivalis, P. Endodontalis y P. Intermedia (11).

Cuando el proceso infeccioso recién está comenzando predominan los microorganismos Gram-positivos aerobios, con el tiempo el predominio de Gram-negativos anaerobios esta presente (3). También depende mucho de la supervivencia y la habilidad del microorganismo de adaptarse al nuevo medio donde se encuentra. En lo caso donde las bacterias persisten después de la

obtención de una pulpa necrótica quiere decir que sobrevivió el procedimiento químico-mecánico y la medicación intraconducto, o que tuvo un nuevo acceso al interior del conducto, como en el caso de una microfiltración de la restauración o por falta de cuidado del operador al realizar la apertura para la obturación (12).

2.3 Metabolismo energético

La pulpa se encuentra conformada por tejido conjuntivo indiferenciado, de origen mesenquimatoso, altamente vascularizado, innervado y contenido de células inmunológicamente competentes. Anatómicamente está delimitada por las paredes de la dentina, encontrándose aislada de la cavidad oral. La pulpa es capaz de reaccionar ante una reacción inflamatoria. Cuando la pulpa es agredida o presenta alguna alteración, el principal agente etiológico es la presencia de microorganismos (10).

Los microorganismos obtienen energía a partir de compuestos químicos de naturaleza orgánica y fuentes orgánicas de carbono, por lo que se les llama quimioheterotróficos. La energía se genera a partir de reacciones de oxidoreducción. Es por esto que durante la catabolización (reacciones de quiebre de molécula) de los sustratos energéticos hay liberación de energía, que son captados y almacenados por intermediarios metabólicos, principalmente reside en el ATP (Adenosín Trifosfato), para que la liberen en procesos anabólicos o biosintéticos (10).

Existe otra clasificación bacteriana, las cuales se agrupan dependiendo de su capacidad de utilizar el oxígeno en aerobias y anaerobias. Las bacterias facultativas son aquellas que viven en ambiente con o sin oxígeno, teniendo la capacidad de optar, dependiendo de las circunstancias donde se encuentren (10).



2.4 Vías microbianas de acceso de los microorganismos

Para poder llegar y colonizar el sistema de conductos radiculares, los microorganismos deben ingresar por diferentes vías como:

- Túbulos dentinarios, es la vía más utilizada, siendo la caries la fuente de infección más frecuente. Ciertos estudios establecen que la invasión ocurre cuando el grosor de la dentina entre el proceso carioso y la pulpa es de 0,2 mm.
- La presencia de la cavidad abierta permite la entrada de microorganismos al interior del sistema de conductos, ya que la pulpa se encuentra en contacto directo con la cavidad oral.
- Por medio de la membrana periodontal, los microorganismos alojados en el surco gingival pueden llegar al sistema de conductos por medio de algún conducto lateral o a través del foramen apical. Esta vía generalmente es utilizada por las bacterias después de una profilaxis, una luxación, o por la presencia de una bolsa periodontal.
- La invasión microbiana a través de la corriente sanguínea puede ocurrir en presencia de una septicemia o bacteremia, la cuál es menos frecuente. Cuando este medio es utilizado como vía de acceso los investigadores establecen que es favorecido por el fenómeno denominado anacoresis.
- Otra vía de acceso es por extensión, debido a la contigüidad de los tejidos del diente vecino, pudiendo así afectar dientes sanos. También se puede dar por la infección periapical de un diente adyacente (10,11).

La necrosis y la periodontitis pueden encontrarse en dientes intactos. Las bacterias que resisten la desinfección intraconducto y se han adaptado al cambio drástico del medio se debe a que muchas veces permanecen adheridas a



las paredes del conducto, en el biofilm, ramificaciones, istmo, y en los túbulos dentinarios (10,11,12).

2.5 Determinantes ecológicos de la microbiota endodóntica

Se estima que existe alrededor de 500 especies microbianas en la cavidad oral. Se conoce que las infecciones endodónticas están dadas por procesos dinámicos entre los microorganismos y las bacterias, que dependen de los siguientes determinantes ecológicos:

- Potencial de oxidorreducción (Eh): El Eh positivo de los tejidos es el principal mecanismo de defensa de la pulpa frente a la presencia de anaerobios. Es por esto que las condiciones pulpares favorecen a los microorganismos aerobios, que con el tiempo causan deficiencia del suministro sanguíneo, disminuyendo el potencial Eh y posteriormente se establecen los microorganismo anaerobios, que son invasores secundarios.
- Disponibilidad de nutrientes: los microorganismos también requieren nutrientes para su crecimiento, función y multiplicación. Los nutrientes se obtienen del ambiente endógeno o exógeno. La regularización de entrada y salida de nutrientes está dada por la membrana citoplasmática. El hierro requiere especial atención, ya que al inicio de la infección endodóntica no se encuentra de forma libre, si no en complejo con las proteínas de la sangre. Es por esto que los primeros microorganismos colonizantes excretan pequeños compuestos quelantes llamados sideróforos que solubilizan el hierro para poder absorberlo. En el sistema de conductos los nutrientes son derivados de los fluidos de tejidos y de los tejidos pulpares desintegrados.
- Interacciones microbianas: la interacción de los microorganismos determinan la composición de la microbiota dentro del sistema de

conductos. Existen reacciones de sinergismo, que permiten que varios microorganismos sobrevivan dentro del conducto, y también existen reacciones de antagonismos, en la cuales los microorganismos compiten entre si y de esta reacción se forman las sustancias oriundas del catabolismo de los microorganismos (10).

2.6 Mecanismos microbianos de agresión

La microbiota endodóntica es capaz de inducir la lesión inflamatoria y alteraciones patológicas. Existen estudios donde establecen que la presencia de *P. Intermedia*, *P. Endodontalis*, y *P. Gingivalis* son necesarias para que se produzca una inflamación purulenta en la zona periapical. Para que esto ocurra se debe llevar a cabo la inhibición de la reacción del huésped, por un lado se ocupa de la defensa del organismo y por otro puede llegar a inducir una lesión severa a los tejidos (10).

Es por esto que existen varios parámetros de patogenicidad que debemos tener en cuenta como:

- Adherencia y colonización
- Efecto mecánico y competición nutritiva
- Superación de las defensas
- Destrucción del tejido (10).

2.7 Diseminación de las infecciones endodónticas

Una de las principales vías de diseminación de infecciones endodóntica es la formación de una fístula que es resultado de la formación de una vía de diseminación de infección endodóntica. Suele presentar su punto de fluctuación en la mucosa alveolar próxima al ápice dentario (10).



CAPITULO III: FORMACIÓN DE LAS LESIONES PERIAPICALES Y REPARACIÓN

De acuerdo con Carneiro y Fava de Morales, la zona periapical de los dientes es un área que se caracteriza por intenso metabolismo, y se lo considera como el principal centro nervioso endoperiodontal. En dientes donde los procesos infecciosos han sido de larga duración se observa radiográficamente una lesión en la zona periapical. Esto se debe principalmente a las relaciones nutricionales existentes entre los microorganismos, la caída de tensión de oxígeno, por lo que los microorganismos Gram-negativos anaerobios predominan en el interior del conducto. Estas bacterias poseen la endotoxina en su pared celular, la cuál es liberada durante la multiplicación o muerte bacteriana, creando la reacción inflamatoria y reabsorción ósea en la zona periapical (6).



3.1 Estructuras principales de la región periapical

Para poder entender como reacciona esta región periapical frente a las agresiones por los microorganismos debemos tener conocimiento de las estructuras que conforman este conjunto anatómico, ya que está directamente relacionado con los procesos inflamatorios, de reabsorción y de reparación de las alteraciones periapicales (3,6). Entre estas estructuras encontramos:

3.1.1 Cemento

El cemento se encuentra formado por tejido conjuntivo mineralizado, el cuál se encuentra dispuesto a lo largo de la raíz del diente, cubriendo la dentina radicular. Aquí se insertan las fibras del ligamento periodontal. El cemento presenta porciones orgánicas y porciones inorgánicas. Se caracteriza por presentar un crecimiento continuo intermitente, por lo cuál su espesor difiere dependiendo de la región y del estímulo que se presente. Su espesor va aumentando desde el tercio cervical (30 a 50 μm) hasta el apical (200 μm) (3).

Así mismo se divide en cemento acelular, donde se presentan las fibras de Sharpey, que se encuentra en el tercio cervical y medio, y en cemento celular que se presenta en el tercio apical y en las áreas de furca de dientes que presentan más de una raíz. El cemento acelular posee las fibras de Sharpey que presentan un proceso uniforme de mineralización, otorgando así una superficie homogénea. El cemento celular presenta células propias, las cuáles tienen una velocidad de aposición mayor, lo cuál crea mayor espesor en la región apical (3).

3.1.2 Ligamento periodontal

El ligamento periodontal es el tejido conjuntivo que se encarga de unir íntimamente el diente y el hueso alveolar. Se encuentra relacionado con el tejido de la encía por los espacios medulares y en la zona del foramen apical donde se continúa con la pulpa. Está formado en su mayoría por fibras colágenas. La principal función del ligamento es que sirve como anclaje del diente y contiene terminaciones nerviosas propioceptivas. Es aquí en el ligamento periodontal apical donde se desarrolla el proceso inflamatorio que desencadena las alteraciones patológicas periapicales (3).

3.1.3 Hueso alveolar

Dentro del hueso alveolar encontramos el proceso alveolar que alberga los dientes. El proceso alveolar se encuentra recubierto por hueso cortical, luego encontramos el hueso esponjoso. Las lesiones periapicales repercuten sobre el hueso alveolar cuando la inflamación es persistente, por lo cual se crea un proceso infeccioso (absceso), el cual presiona la lámina dura, lastimando las fibras nerviosas y causando la reabsorción de hueso (osteoclastos) (3).

3.2 Alteraciones patológicas periapicales

Como ya conocemos la necrosis pulpar se caracteriza por la muerte del tejido pulpar, pero debemos recordar que el tejido conjuntivo pulpar del sistema de conductos en la porción media y apical pueden permanecer vivos, recibiendo nutrientes del ligamento periodontal (6).

La lesión periapical se produce como respuesta a una reacción inflamatoria causada por diversos agentes microbiológicos, químicos, físicos y



otros. La infección de la pulpa dental moviliza las bacterias presentes hacia la región apical, que posteriormente invaden y se albergan en la región periapical, estimulando así la respuesta inflamatoria e inmunológica. El dolor es consecuencia de la respuesta inflamatoria, donde participan predominantemente bacterias Gram-negativas (3,6).

Existe una etapa básica en la formación de las lesiones periapicales, donde los microorganismos atraviesan el foramen apical y las células de defensa intentan bloquear su avance. La respuesta del sistema de defensa a esta agresión es característico en la etapa patológica, ya que depende básicamente de dos factores que son el grado de virulencia de los microorganismos y la resistencia orgánica (3,6).

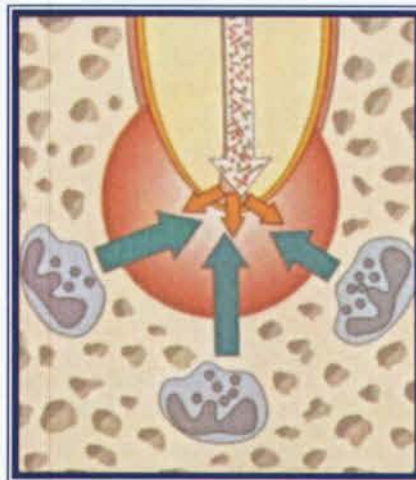


Figura No 12: Reacción inflamatoria e inmunológica. Las células de defensa impiden la invasión de microorganismos del conducto radicular a la región periapical.

Fuente: Bauman, Michael A., Berr Rudolf. ENDODONCIA. ATLAS EN COLOR DE ODONTOLOGIA. 2da edición. Barcelona (España): ELSEVIER MASSON, 2008. Capítulo 1, pag. 23.

Los microorganismos presentes dentro de la pulpa migran posteriormente hacia la zona apical siendo los responsables de la estructuración de la lesión periapical, a medida que la inflamación avanza se puede observar disolución tisular (autólisis de las proteínas tisulares), por acción de las enzimas

proteolíticas de los lisosomas. La presencia de neutrófilos dentro del conducto causa la liquefacción del tejido necrótico (3,6).

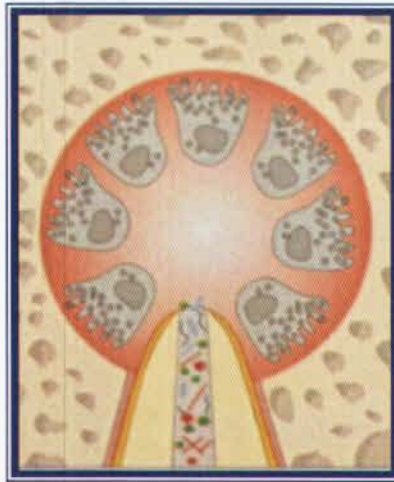


Figura No 13: Acción de las bacteria causantes de la lesión periapical. Acción de los osteoclastos polimorfonucleares en la reabsorción del hueso.

Fuente: Baumann, Michael A., Beer Rudolf. ENDODONCIA. ATLAS EN COLOR DE ODONTOLOGÍA. 2da edición. Barcelona (España): ELSEVIER MASSON, 2008. Capítulo 1, pag 23.

También podemos encontrar el tipo de necrosis que generalmente se presenta en lesiones traumáticas o en casos de isquemia tisular, en donde el tejido pulpar pierde agua pero no se descompone, por lo que se vuelve firme a partir de la coagulación. Otro tipo de necrosis ocurre por licuefacción combinada con pérdida de agua en la cuál la cámara pulpar se encuentra vacía, donde se presentan solo restos pulpares. En procesos necróticos, la patogenicidad y la virulencia bacteriana aumenta debido a la presencia a diversos factores como los nutrientes, baja tensión de oxígeno, gas carbónico y las interacciones existentes (6).

Los microorganismos tienen mecanismos específicos para la formación de la lesión periapical, que se pueden dividir de la siguiente forma:

- Invasión

- producción de exotoxinas
- constituyentes celulares (endotoxinas, componentes de superficie, cápsulas)
- producción de enzimas (colagenasa, hialuronidasa, fosfatasa ácida)
- productos de metabolismo microbiano (ácidos grasos, evasión de las respuestas inmunológicas del hospedador).

Es importante recordar que una pulpa agredida por traumatismo (asépticamente), se vuelve más sensible a las bacterias infectantes que una pulpa sana (6).

Las lesiones periapicales pueden persistir de forma asintomática como un efecto refractario del tratamiento endodóntico. Es por esto que la presencia de microorganismos (bacterias, hongos, actinomicosis) y factores no microbianos (material de obturación, cristales de colesterol, quistes) pueden actuar como irritantes y generar una reacción a un cuerpo extraño en la zona periapical (3,6).

En un estudio realizado por Brenda P.F.A Gómez y colaboradores utilizaron la reacción de cadena de polimerasa para un análisis microbiológico de dientes que presentaban lesión periapical, en el cuál se encontró que el *E. faecalis* estaba presente en la mayoría de los conductos radiculares. También se observó que el *P. Nigrescens* está asociado con la presencia espontánea de dolor y abscesos. El *P. Endodontalis* y *P. Nigrescens* se encontraron asociados con exudados purulentos (13).

3.3 Mecanismo biológicos de las lesiones periapicales

Las citocinas (liberadas por polimorfonucleares) contribuyen a la destrucción periapical, su actividad es regulada por señaladores de los supresores de citocinas (SOCS). Estas citocinas juegan un papel importante en el proceso

inflamatorio y respuesta inmune de la región periapical. El balance entre la acción pro y antiinflamatoria determina el resultado de la reabsorción del hueso en las enfermedades pulpares, como en el caso de los granulomas (14).

La detección de LPS activa la señalización de las vías de inflamación por medio de las citocinas, afectando así la lesión ósea. El factor de necrosis tumoral (TNF) es un potente mediador inmunológico de las respuestas inflamatorias agudas y crónicas, así como también tiene la habilidad de incrementar la reabsorción del hueso. Por otro lado las interleucinas (tipo de citocinas) tienen fuertes propiedades antiinflamatorias, regulan la proliferación y diferenciación de las células B, y poseen actividades inmuno-reguladoras. Las interleucinas actúan directamente sobre los precursores de los osteoclastos, inhibiendo su producción y activación. Se ha establecido que las interleucinas son supresores importantes para las enfermedades periodontales y periodontitis apical (14).

El SOCS es activado en respuesta a la presencia de un diverso rango de microorganismos presentes en el interior del conducto y factores inmunológicos. En dientes que presentan tejidos sanos la expresión de SOCS es mínima o ausente. Los diferentes grados de regulación de SOCS en los tejidos inflamados determina el resultado de la reacción inflamatoria (14).

En un estudio realizado por Renato Menezes y colaboradores, se determinó que las citocinas proinflamatorias tienen un papel fundamental en la destrucción del hueso periapical a través de la inducción de RANKL (Receptor Activator for Nuclear Factor κ B Ligand) que es un factor de necrosis tumoral que está directamente involucrado en la activación de los osteoclastos. Por otro lado los mecanismos de protección ante la reabsorción de hueso no se ha establecido por completo. (14).

Es por esto que es importante dirigir los objetivos terapéuticos en la interferencia del SOCS, en las lesiones que presenten reabsorción del hueso periapical (14).

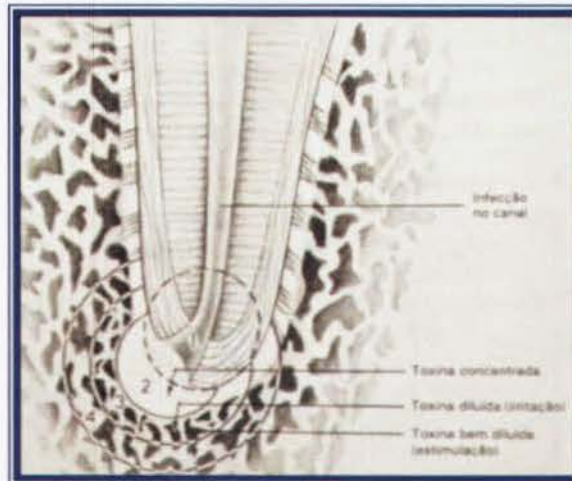


Figura No 14: Acción de las toxinas en la formación de la lesión periapical

Fuente: José Gustavo de Paiva, Joao Humberto Antoniazzi. ENDODONTIA. BASES PARA A PRÁTICA CLÍNICA. Brazil. Artes Médicas. 1984. Capítulo 3, pag 46.

3.4 Tratamiento exitoso de la lesión periapical

Para poder tener éxito en el tratamiento endodóntico de un diente que presenta lesión periapical es indispensable que todas las etapas del tratamiento sean llevadas de forma meticulosa ya que el mayor problema es la presencia de microorganismos dentro del conducto (6).

Las bacterias que persisten después de la preparación químico-mecánica y medicación del conducto radicular no siempre mantienen el proceso infeccioso. Esto se debe a que las lesiones periapicales pueden sanar aún cuando existe presencia bacteriana en el conducto obturado. Varias explicaciones se dan como:

- Las bacterias pueden morir después de la obturación debido al efecto tóxico del material de obturación, falta de acceso a nutrientes y la interrupción de la ecología bacteriana.
- Disminución de la virulencia bacteriana
- Bacterias remanentes se encuentran aisladas de la región periapical (12).

3.5 Reparación de las lesiones periapicales

En los procesos inflamatorios, la fagocitosis es fundamental para la instalación del proceso de reparación, así como también para la fibroplastia y la angiogénesis. Debemos conocer que el proceso de reparación se inicia solo con la inflamación y finaliza cuando se retira por completo los irritantes que causan dicha inflamación.

Existen dos procesos por los cuales puede producirse la reparación, los cuales dependen de la capacidad que tengan las células afectadas en regenerarse, la extensión de la lesión y la actividad proliferativa del estroma conjuntivo. Entre esos dos procesos de reparación encontramos:

- Regeneración: aquí el tejido dañado es sustituido por células similares a las que se perdieron, las cuales son capaces de devolverle la forma y función al tejido.
- Cicatrización: aquí se forma un tejido que presenta tejido conjuntivo de origen fibroblástico.

Estrela detalla los procesos por los que ocurre la reparación en 4 fases:

- Lesión
- Inflamación
- Proliferación
- Remodelado



La lesión se presenta cuando existe algún daño en el ligamento periodontal, donde se activan varios sistemas en forma de cascada, que son procesos dinámicos que se interrelacionan, causan alteraciones en el medio, son responsables de la vasodilatación de los vasos sanguíneos adyacentes, disminuyen el pH y la tensión de oxígeno y aumentan la concentración de lactatos.

Como reacción a esto ocurre la proliferación de células las cuales invaden la zona dañada, gran número de macrófagos y células endoteliales forman un tejido de granulación. Luego de esto ocurre el remodelado, donde estas células experimentan diferenciaciones para formar tejido regenerado.

Existe un mecanismo receptor quimiotáctico responsable de la especificidad de la células en las diferentes fases de reparación, mientras que agentes estimulantes del crecimiento o mitógenos son responsables de la producción y aumento de las células. En los casos de necrosis pulpar con lesiones de evolución crónica donde se presenta gran cantidad de destrucción ósea, es necesario realizar el tratamiento endodóntico para suprimir los agentes irritantes (3,10).

3.5.1 Inflamación en el periodonto apical

En la fase inicial de la lesión se puede caracterizar la presencia de exudado tisular que tiene función de reunir células que produzcan mediadores químicos para reconstruir el periodonto afectado. El exudado permite la disolución de las toxinas y remueve los microorganismos presentes. Siempre donde exista gran destrucción tisular existe vasodilatación de los capilares.

En la fase de proliferación los macrófagos secretan factores de crecimiento que estimulan la migración de fibroblastos y secreción de

diversos tipos de colágeno que junto con el nuevo desarrollo de vasos sanguíneos forman un tejido de granulación, formando así la base para el tejido de reparación. En esta etapa de proliferación las células mesenquimales se diferencian en osteoblastos los cuales se encargan de producir matriz ósea.

En la etapa de remodelado podemos destacar los procesos de osteogénesis y posterior mineralización. Luego de que los odontoblastos hayan sintetizado hueso, se empieza la síntesis y proceso intercelular del colágeno tipo I. La formación de cristales de hidroxiapatita se inicia 10 días después del comienzo del proceso de reparación. En esta etapa se observa una elevación del pH debido a la presencia de la enzima fosfatasa alcalina, la cuál también promueve la precipitación de fosfato de calcio iniciando el proceso de mineralización. El suministro sanguíneo es esencial para garantizar la vida del osteocito (3,10).

CAPITULO IV: NEUTRALIZACIÓN DEL CONTENIDO SÉPTICO/TOXICO

Antiguamente muchos autores consideraban que la zona entre la constricción y el orificio apical era intocable, pero en varios estudios histológicos se ha observado que la mayoría de restos necróticos y bacterias se depositan en esa zona y quedan almacenadas impidiendo la completa reparación de los tejidos, sobretodo en dientes con pulpa necrótica que presentan lesión periapical (2,6).

Es importante recalcar que en los casos de dientes que presenten necrosis pulpar con o sin lesión periapical, es indispensable realizar la detoxificación o neutralización del contenido séptico/tóxico (eliminación de endotoxinas) de los conductos radiculares, que se realiza irrigando en sentido corono/apical, por tercios y sin realizar presión. Si procedemos a realizar la neutralización de conductos, cuando la lima llegue al tercio apical, el mayor contenido séptico/tóxico ya habrá sido



removido con la ayuda de la abundante irrigación y mecánicamente, ya que en el tercio medio y coronal es donde se encuentra la mayor concentración del contenido tóxico. La neutralización del conducto radicular fue establecida por métodos de control de microorganismos dentro del conducto, favoreciendo el proceso de saneamiento (2). Realizando este procedimiento se evitan accidentes infecciosos postoperatorios, que ocurren por exacerbación de los procesos crónicos periapicales, también se pueden prevenir alteraciones sistémicas, principalmente en pacientes con problemas cardiovasculares (3).

Es por esto que muchos autores recomiendan utilizar la técnica de instrumentación crown-down (corono-apical), donde se realiza el uso sucesivo y gradual de instrumentos de gran diámetro, en el tercio coronario y su posterior secuencia de instrumentos de menor diámetro hasta alcanzar la longitud real del diente (LRD), en los casos de necropulpectomías II y/o la longitud de trabajo (LT) en los casos de necropulpectomías I. Existen estudios donde establecen que la técnica que se utiliza en sentidoápico/cornal es responsable de muchos de los dolores postoperatorios, y grandes probabilidades de agudizar los cuadros sintomatológicos.

En un estudio realizado por Silva et al., en el 2002, trabajo que fue publicado en el año 2004, donde utilizaron diferentes soluciones irrigadoras con el objetivo de neutralizar el LPS, establecieron que la solución concentrada de hipoclorito de sodio al 5,25% ofreció los mejores resultados; por lo que se la considera como la solución irrigadora indicada en la neutralización séptico/tóxica de conductos en casos de necropulpectomías II.

Ya que esta concentración de 5,25% de hipoclorito es elevada e irritante para los tejidos periapicales solo se la utiliza para la neutralización séptico/tóxico del conducto radicular utilizando una longitud de trabajo provisional. Esta longitud provisional se la obtiene disminuyéndo de 2 a 3 mm (por seguridad) de la longitud aparente de la radiografía de diagnóstico. Luego de realizar la conductometría y

obtener la longitud real del diente (LRD) tenemos que diluir la concentración del hipoclorito al 2,5% (solución de Larraque), ya que a esa concentración es compatible con los tejidos periapicales y poder combinar así la instrumentación manual y la irrigación para poder llegar a los 5 mm apicales del conducto (zona crítica de trabajo).

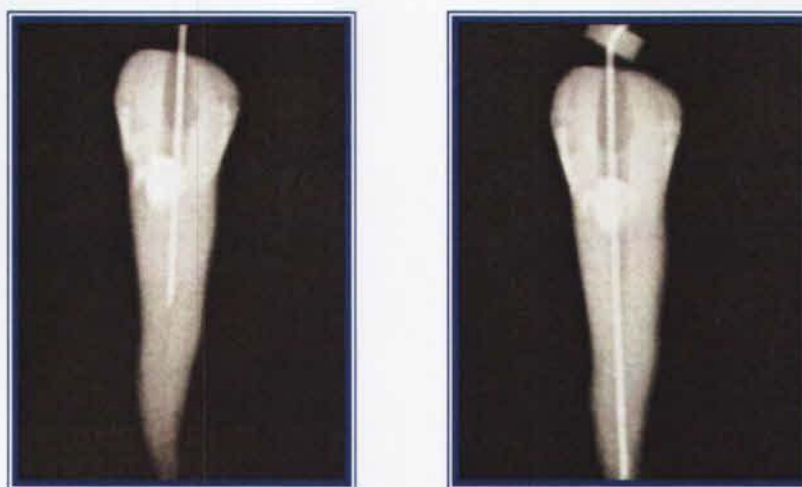

Figura No 15: Irrigación del conducto radicular realizando la neutralización del contenido séptico/tóxico

Fuente: Baumann, Michael A., Beer Rudolf. ENDODONCIA. ATLAS EN COLOR DE ODONTOLOGÍA. 2da edición. Barcelona (España): ELSEVIER MASSON, 2008. Capítulo 4, pag 197.

Es importante recordar que en los casos de necropulpectomías II, el organismo crea un tejido granulomatoso de defensa como reacción periapical. En este caso es imprescindible realizar el desbridamiento foraminal con un instrumento apical foraminal (AIF) hasta la longitud real del diente (LRD), luego de haber realizado la neutralización del contenido séptico/tóxico.

Para evitar accidentes debido a la alta concentración del hipoclorito al 5,25% debemos tener en cuenta que su utilización debe tener como límite la longitud de trabajo provisional (LTP), por lo que nunca deberá inyectarse dentro del conducto, sino que debe ser llevada hasta su entrada sin ejercer presión sobre el émbolo de la jeringa, se recomienda que para mayor seguridad este acto debe realizarse con el dedo índice y no con el pulgar para no ejercer mucha presión. En el

caso de que el hipoclorito al 5,25% pase a los tejidos periapicales, se puede llegar a formar un enfisema debido a la efervescencia energética que causa y necrosar los tejidos.

En los casos de Necropulpectomía I podemos irrigar con solución de hipoclorito de sodio al 2,5% o al 1% (solución de Milton). Mario Roberto Leonardo establece que el desbridamiento foraminal, no es necesario en estos casos, salvo en los casos de drenaje por el conducto, ya realizado en los casos de abscesos dentoalveolares agudos (2).

4.1 Irrigación

La preparación biomecánica debe siempre ir acompañada de una solución irrigadora adecuada, como el hipoclorito de sodio que ayuda a combatir en gran porcentaje la infección. Las soluciones irrigadoras como el hipoclorito de sodio deben cumplir con ciertas funciones como:

- Gran capacidad de limpieza
- Baja tensión superficial
- Favorece la instrumentación
- pH alcalino
- Neutraliza productos tóxicos
- Rápida acción
- Acción antimicrobiana
- Poder de disolución
- Tolerancia tisular

La baja tensión superficial del hipoclorito de sodio permite penetrar dentro de los túbulos dentinarios y concavidad, favoreciendo la eliminación de microorganismos en el conducto. Debemos tener en cuenta que la eficacia de una solución irrigadora depende del tiempo de acción y del íntimo contacto con las paredes del conducto (capacidad de humectación) (6).



Figura No 16: Ilustración esquemática de la penetración en las concavidades, del líquido de baja tensión superficial.

Fuente: Leonardo, Mario Roberto. ENDODONCIA. TRATAMIENTO DE CONDUCTOS RADICULARES. PRINCIPIOS TÉCNICOS Y BIOLÓGICOS. Volumen 1: Artes Médicas Ltda., 2005. Capítulo 13. Pag 463.

Es por esto que siempre tenemos que tener en cuenta a que profundidad deben llegar nuestra puntas de irrigación, el volumen, concentración que utilizamos y la frecuencia. Siguiendo todas estas recomendaciones se destaca la superioridad del hipoclorito de sodio como ideal solución irrigadora. Muchos autores recomiendan el uso de las puntas Navitip para la irrigación o las cánulas Maxi Probe para incrementar los beneficios de la irrigación.

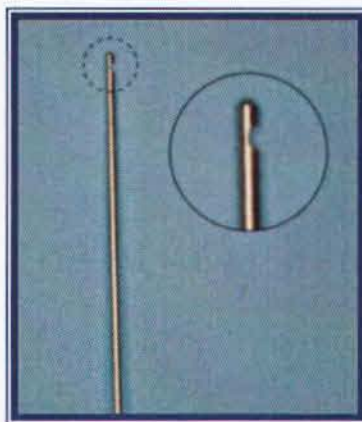


Figura No 17: Cánula Maxi-Probe con punta roma y orificio de salida lateral para la irrigación intraconducto.

Fuente: Baumann, Michael A., Beer Rudolf. ENDODONCIA. ATLAS EN COLOR DE ODONTOLOGÍA. 2da edición. Barcelona (España): ELSEVIER MASSON, 2008. Capítulo 4, pag 197.



Figura No 18: Puntas Navitip

Fuente: Baumann, Michael A., Beer Rudolf. ENDODONCIA. ATLAS EN COLOR DE ODONTOLOGÍA. 2da edición. Barcelona (España): ELSEVIER MASSON, 2008. Capítulo 4, pag 197.

El hipoclorito posee propiedades antimicrobianas debido a que los iones hidroxilo influyen sobre la membrana citoplasmática bacteriana, el cuál es un efecto similar al que produce el hidróxido de calcio al ser colocado como medicación intraconducto. El pH elevado que posee el hipoclorito altera la integridad de la membrana citoplasmática, promueve alteraciones biosintéticas, con inhibición enzimática irreversible (acción oxidativa). (6)

Las cloraminas que se producen alteran el metabolismo celular, causando en el grupo sulfidrilo (SH) de las enzimas bacterianas una oxidación irreversible. Causa también la degradación de ácidos grasos y los fosfolípidos sufren el proceso de peroxidación lipídica (reacción de saponificación) (6)

El hipoclorito de sodio utilizado en una concentración de 5, 25% se ha demostrado ser efectivo contra las bacterias anaerobias obligatorias y facultativas, gram-positivas y gram negativas, así también como para bacteria aerobias. Esta concentración de 5,25% es utilizada en casos de necropulpectomías, y solo cuando realicemos la neutralización séptico/tóxica del conducto, luego debemos

disminuir la concentración al 2,5% para poder seguir instrumentando y llegar a la longitud de trabajo. Durante el tratamiento endodóntico debemos utilizar sustancias que no solo actúan a nivel de la luz y paredes del conducto, si no que también lleguen a las zonas profundas y áreas de difícil acceso (6).

Otra solución irrigadora es la clorhexidina, la cuál se la considera como ideal en el caso de que el hipoclorito de sodio sea contraindicado para el paciente. La clorhexidina tiene gran acción antimicrobiana, presenta sustentividad de 72 horas, pero su desventaja es su incapacidad de disolución de tejidos, como la remoción mecánica de limpieza, la cuál es característica inherente del hipoclorito de sodio. Existen autores que recomiendan la combinación de hipoclorito y clorhexidina en la procedimiento terapéutico (6).

La clorhexidina es considerada como un potente antimicrobiano, ya que es eficaz sobre organismos gram-negativos, gram-positivos, aerobios, anaerobios, levaduras y virus. Esta acción ocurre por la unión de su molécula catiónica a la pared de las bacterias (aniónica) por medio de una reacción electrostática. Cuando esto ocurre la pared bacteriana se altera, se pierde el equilibrio osmótico, causando así la posterior ruptura permitiendo la salida de componentes intracelulares, causando la muerte celular. La clorhexidina en bajas concentraciones tiene acción bacteriostática y en altas concentraciones tiene efecto bactericida. Así mismo posee un efecto prolongado (sustantividad), el cual puede ser liberado hasta por 24 horas. Su concentración indicada para ser utilizada como solución irrigadora es del 2% (4).

De Rossi et al. (2004) observaron el efecto curativo de la asociación del hidróxido de calcio y la clorhexidina al 1% en la reparación de lesiones periapicales crónicas de dientes de perros y determinaron que esta asociación fue significativa reduciendo la lesión radiográficamente y con mejor reparo histopatológico (4). Siqueira demostró mediante estudios clínicos que la

clorhexidina no es superior al hipoclorito de sodio, sin importar su efectividad antimicrobiana (12).

El hipoclorito de sodio presenta la desventaja de no poder disolver partículas de dentina, creando así la formación del smear layer durante la instrumentación. Es por esto que se recomienda el uso de un agente quelante como el ácido etilendiaminotetraacético (EDTA) al 17%, que posee actividad antibacteriana, pero lo más importante es que posee la habilidad de eliminar el smear layer que se forma en la paredes dentinarias (15).

4.2 Desbridamiento foraminal

Para q exista una nítida lesión periapical, el conducto radicular en sus 5 milímetros apicales debe presentarse amplio, creando así espacio y acumulando gran cantidad de bacterias, sus productos y subproductos, como el LPS bacteriano (endotoxinas) que son los responsables de causar la nítida lesión periapical (2).

De acuerdo con el Novo Dicionário Aurélio, en términos médicos, desbridamiento significa el acto de practicarse una dilatación cruenta de un orificio con finalidad terapéutica. Correlacionando la terminología médica con las condiciones endodónticas de tratamiento en las Necropulpectomías II, podríamos considerar que desbridamiento foraminal significa la dilatación, desobstrucción y limpieza del foramen apical con finalidad terapéutica (Leonardo, Mario Roberto y Leonardo, Renato de Toledo. Endodoncia: Conceptos Biológicos y Recursos Tecnológicos. Brazil: Artes Médicas Ltda., 2009. Capítulo 3, página 181).



Dientes necróticos con nítida lesión periapical almacena en su 5 milímetros apicales restos necróticos, productos de desecho (anhídrido carbónico y aminos) y microorganismos. Estos son los responsables de con el tiempo crear reacciones de carácter exudativo como abscesos y de carácter proliferativo como granulomas y quistes.

Los productos bacterianos ya sean enzimas, como hialuronidasa y colagenasa, o sustancias tóxicas producidas por las bacterias, como lipopolisacáridos bacterianos (endotoxinas), endol y ácidos (sulfhídrico y butírico), son los responsables de la reabsorción del cemento y hueso periapical, causantes de que las lesiones periapicales perpetúen con el tiempo.

El desbridamiento del foramen significa la limpieza, la desobstrucción y un leve ensanchamiento del foramen apical, sólo aplicable en los casos de Necropulpectomías II. El desbridamiento del foramen se realiza con el instrumento apical foraminal (AIF), que es el primer instrumento, lo introducimos sin presión al alcanzar y penetrar de forma relativamente forzada en el foramen apical, por lo tanto, en la longitud real del diente (LRD), promoviendo su limpieza y desobstrucción.

Después del uso del AIF, y consecuentemente limpieza y desobstrucción del foramen apical, recomendamos en los casos de Necropulpectomías II, retroceder 0.5 - 1 milímetro de la longitud real del diente (LRD), dándose inicio a la realización del tope apical con el denominado instrumento apical inicial (IAI).

Designamos el IAI al primer instrumento en el uso de la secuencia clínica de ensanchamiento del conducto, del menor diámetro para el de mayor diámetro a prenderse en las paredes del conducto radicular en la longitud real de trabajo (LRT), que en lo casos de Necropulpectomías II será de 1 milímetro antes del LRD. Con el IAI iniciamos la realización del tope apical, motivo por el

cual es considerado la razón del éxito clínico, radiográfico e histológico del tratamiento.

Las consideraciones anteriores constituyen, técnicamente un momento crítico de la Endodoncia biológica en los casos de Necropulpectomias II, que cuando son bien aplicadas, representarán la razón del éxito del tratamiento.

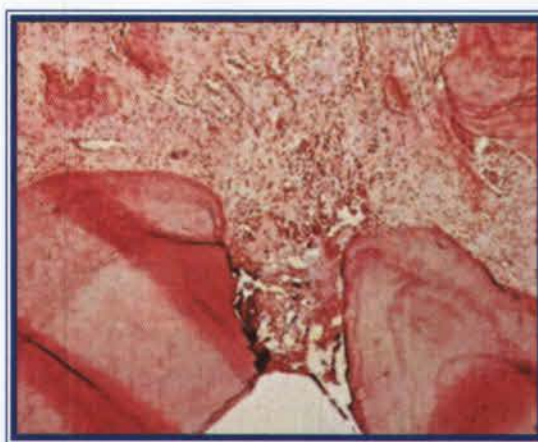


Figura No 20: Corte histológico donde se observa la destrucción del muñón pulpar, con presencia de infiltrado inflamatorio crónico. Se observan áreas de reasociación de cemento apical.

Fuente: Leonardo, Mario Roberto y Leonardo, Renato de Toledo. ENDODONCIA: CONCEPTOS BIOLÓGICOS Y RECURSOS TECNOLÓGICOS. Brazil: Artes Médicas Ltda., 2009. Capítulo 2.VI. Página 169.

4.3 Concepto Buchanan. Lima de pasaje.

Buchanan introdujo en el concepto de lima de permeabilización apical (LPA), que abría la luz del conducto sin ensancharlo. Se recomienda realizarla al principio de la instrumentación, utilizando una lima de pasaje, ya que así facilita su progresión y permite emulsionar y facilitar la disolución de los restos pulpares que taponan la luz del conducto con la ayuda de soluciones irrigadoras como el hipoclorito de sodio al 2,5%.

Este procedimiento evita que los residuos bloqueen el paso hasta el foramen apical, formación de escalones y perforaciones. En el caso de no realizarse puede producirse un acortamiento de la longitud de trabajo. Al permitir que el hipoclorito de sodio llegue a esa zona ayuda a disolver los restos necróticos, elimina las bacterias y sus productos tóxicos. Se recomienda pasar 0.5mm más allá de la constricción apical (2,6,8).

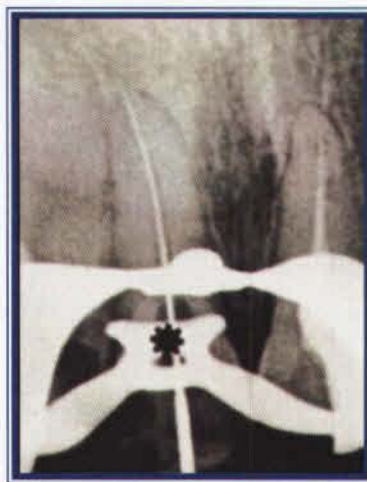

Figura No 21: Desbridamiento foraminal. Se utiliza una lima #20 de forma pasiva

Fuente: Leonardo, Mario Roberto y Leonardo, Renato de Toledo. ENDODONCIA: CONCEPTOS BIOLÓGICOS Y RECURSOS TECNOLÓGICOS. Brazil: Artes Médicas Ltda., 2009. Capítulo 2.VI. página 168.

Buchanan en 1989 definió la lima de pasaje (patency file) como una lima K-file de pequeño calibre # 10, 15, 20; con las que pasaba la constricción apical (CDC) de forma pasiva, sin ampliar esa zona. La permeabilidad apical tiene como objetivos:

- Muchos conductos presentan curvaturas que radiográficamente son difíciles de apreciar, sobretodo si se presentan en sentido vestibulolingual. Por lo que la lima de pasaje ayuda al clínico a sentir la curvatura del conducto por medio de sensibilidad táctil.
- Permite llevar la solución irrigadora de hipoclorito de sodio a la parte más profunda del sistema de conductos.

- Permite confirmar y evitar la creación de falsas vías por bloqueos
- Minimiza la formación de escalones
- Permite traspasar nódulos pulpares que se encuentran en el tejido pulpar o adheridos a las paredes del conducto, si correr el riesgo de llevarlos más allá del instrumento (2).

Autores como Kuttler en 1961, demostró que el conducto cementario, o sea la porción cementaria (final) del conducto radicular no continúa en la misma dirección del conducto dentinario, sino que se desvía hacia distal y/o lingual.

Antes de decidir si se usará o no la lima de pasaje es preciso tener en cuenta las condiciones patológicas de la pulpa y del periápice. Es por esto que a los casos de necropulpectomía I y necropulpectomía II, el uso de la lima de pasaje es un paso importante, realizando previamente la detoxificación del contenido séptico/tóxico del conducto en sentido corno/apical. Sin embargo, en los casos de biopulpectomías, el uso de la lima de pasaje es contraindicada, con la finalidad de preservar el muñón pulpar (muñón endoperiodontal), tejido conjuntivo situado en el área del conducto cementario. Al preservar su vitalidad este tejido permite la aposición de tejido mineralizado que posteriormente crea un sellado biológico del foramen apical.

El establecimiento y conservación de la permeabilidad no son situaciones peligrosas desde el punto de vista biológico, considerando el aporte sanguíneo y la capacidad inmunitaria de los tejidos periapicales (8).

CAPITULO V: SUSTANCIAS MEDICAMENTOSAS

AUXILIARES DE LA DESINFECCION

Muchas veces los procedimientos de instrumentación mecánica no es suficiente para completar los resultados requeridos durante el tratamiento de conducto, por lo que se utilizan diversos medicamentos como coadyuvantes químicos para lograr la desinfección completa del conducto. Estas sustancias medicamentosas deberán poseer acción bactericida o antiinflamatoria, sin ser tóxica al paciente y permitir la reparación tisular. La respuesta inflamatoria depende de la cantidad, la forma y el tiempo de exposición de los tejidos a los agentes irritantes. Entre los diferentes medicamentos que son utilizados entre sesiones encontramos varios grupos (11).



5.1 Compuesto fenólicos

Estos compuestos son potentes antimicrobianos y antiinflamatorios, pero son medicamentos citotóxicos, con sabor y olor desagradable, por lo que el operador tiende a diluirlos para disminuir sus propiedades indeseables. Entre este grupo podemos encontrar el paramonoclorofenol (11).

Antiguamente se utilizaban con gran frecuencia. Estos compuestos fenólicos liberaban radicales libres y compuestos a base de formaldehído que actualmente se encuentran contraindicados, ya que presentan potencial mutagénico y carcinogénico (4).

5.2 Paramonoclorofenol (PMC)

Podemos encontrar el paramonoclorofenol diluido en agua destilada al 1% o 2% (PMC) o alcanforado en una proporción de 3,5:6,6 (PMCC). Es un agente antimicrobiano inespecífico y su acción antiinflamatoria es pequeña. Cuando lo encontramos diluido en agua suele causar poca irritación en los tejidos los primeros días después de su aplicación. Cuando encontramos al PMCC, el alcanfor permite que su acción sea más prolongada y presenta una muy baja tensión superficial. Aún así, el PMC es irritante y citotóxico, pero el PMCC es más agresivo (11).

5.3 Haluros

Los haluros son medicamentos derivados del yodo (yoduros) que tienen gran poder bactericida con bajo grado de citotoxicidad. Pueden desarrollar antigenidad activando la respuesta inmunológica específica.



5.4 Cloruros

El hipoclorito de sodio es el representante de este grupo. Posee baja tensión superficial, acción bactericida directa y puede llegar a ser irritante para los tejidos cuando se lo utiliza en concentraciones altas.

5.5 Yoduros

Los yoduros poseen gran acción antimicrobiana y menor riesgo de toxicidad. El representante de este grupo es el yoduro de potasio (IKI).

5.6 Hidroxido de calcio

El hidróxido de calcio es el medicamento intraconducto mas utilizado, ya sea entre sesiones o en periodos largos. Se lo utiliza en casos de reabsorciones radiculares, perforaciones, lesiones periapicales, entre otros.

Su mecanismo de acción se basa en la disociación de iones calcio y en iones hidroxilo. Los iones hidroxilo alteran el pH del medio, volviéndolo alcalino y creando malas condiciones para que las bacterias sobrevivan en el medio. Los iones de calcio disminuyen la permeabilidad de los vasos y estimulan la síntesis de colágeno. La liberación de iones funciona como oxidantes de los radicales libres. Detallaremos su acción en el siguiente capítulo (11).

5.7 CFC

Es la asociación del hidróxido de calcio con ciprofloxacina y metronidazol, las cuales presentan grandes propiedades antibacterianas. El metronidazol se lo indica para bacteria anaeróbias estrictas, aunque en ciertos estudios



se han observado efectos antagónicos, y demostraron su ineficacia sobre las bacterias facultativas. La ciprofloxacina puede actuar contra bacteria anaerobias, facultativas y aerobias.

El usar ciertos antibióticos presenta ciertas contraindicaciones:

- Sensibilidad causada a los pacientes
- Desarrollo de alergias
- Promover la selección de los microorganismos
- Actúan sobre un grupo de microorganismos específico
- Ayuda el desarrollo de hongos

La penicilina es menos eficaz que el PMCC, sobre todo al referirnos a su citotoxicidad y eliminación de microorganismos. Para evitar este problema los antibióticos deben estar mezclados con otros medicamentos (11).

5.8 Clorhexidina

El uso de la clorhexidina como medicamento intraconducto proviene de su amplio uso en periodoncia. Tiene una amplia acción antibacteriana y sustentividad, pero es agresiva y puede ser irritante.

5.9 PRP

Es una asociación de medicamentos donde sus componentes son paramonoclorofenol (PMC) al 2% diluido en suero fisiológico y polietilenglicol 100 ml con cantidades iguales en peso. Este medicamento se utiliza solo en pulpas necróticas y cuando el conducto no va a ser instrumentado en esa cita. Este medicamento presenta gran espectro de bacterias y biocompatibilidad con los tejidos.



Existen casos en que se utiliza después de haber sido instrumentado el conducto, al estar limpio el conducto hay q tomar en cuenta que la posibilidad de agresión química del medicamento a la región apical, la cual puede causar una pericementitis apical .

5.10 Yodoformo

El yodoformo presenta menor citotoxicidad que el hipoclorito y mayor efectividad que la clorhexidina. Posee actividad bactericida a distancia, debido al vapor que emite, promueve la actividad linfocítica y aumenta la velocidad de reparación. El yodoformo presenta la desventaja de causar una alteración cromática debido a su gran capacidad de penetración en las estructuras dentarias cuando la cavidad coronaria no ha sido realizada con atención. El yodoformo presenta gran radiopacidad (11).

CAPITULO VI: HIDRÓXIDO DE CALCIO

6.1 Introducción

El Hidróxido de Calcio es por excelencia la medicación utilizada entre sesiones para dientes que presentan pulpa necrótica con o sin lesión peripical, y ha sido utilizada por los endodoncistas por más de 40 años. Existen casos en los que la lesión periapical persiste, pero eso se atribuye a varios factores como una asepsia inadecuada, acceso coronal incorrecto, pobre instrumentación, presencia de filtraciones dentro de la corona, persistencia de microorganismos dentro del conducto e infección extra-radicular (2).

La presencia de microorganismos es un factor fundamental en las patologías pulpares y periapicales. Por lo que es necesario conocer cuales son los



microorganismos predominantes y así por seleccionar el procedimiento correcto. El objetivo principal de la terapia endodóntica es buscar mediante la instrumentación mecánica, la irrigación, la medicación tópica y tratamiento antimicrobiano la eliminación total de todos los microorganismos presentes dentro del sistema de conductos radicular (10).

Las principales causas que explican el fracaso del tratamiento endodóntico se pueden resumir en:

- Presencia de bacterias anaeróbicas Gram-negativas
- Gran cantidad de endotoxinas
- Presencia de erosiones cementarias
- Presencia de biopelícula bacteriana extra radicular (6)

Debido a la compleja morfología de la cavidad pulpar y de los conductos radiculares, el operador aparte de el uso de instrumentos mecánicos para la preparación de conductos, debe valerse de la ayuda de sustancias irrigadoras como es el caso del hipoclorito de sodio, esta solución ayuda a reducir expresivamente el número de microorganismos y a diluir el tejido (10).

Pero hay que recordar que muchos microorganismos se alojan en las ramificaciones radiculares (deltas apicales), túbulos dentinarios, áreas del cemento apical donde la instrumentación y la irrigación no llegan por completo y pueden mantener las infecciones por largos periodos de tiempo. Es por esto que debemos valernos de una medicación intraconducto como el hidróxido de calcio que puede actuar a distancia y por largos periodos de tiempo, inactiva la acción de los microorganismos y favorece a la reparación periapical (10,12).

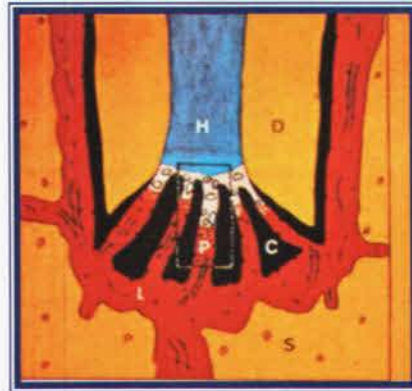

Figura No 22: Representación esquemática del ápice del diente con $\text{Ca}(\text{OH})_2$, donde se observa granulaciones de calcita y deposición de sales de calcio.

Fuente: Estrela, Carlos. CIENCIA ENDODÓNTICA. 1 Edición, Español: Artes Médicas Ltda., 2005. Capítulo 12, pag 466.

Aparte de todos estos factores, no debemos olvidar la dinámica que existe entre el hospedero y el microorganismo. Es importante tomar en cuenta la respuesta del huésped. El foco de atención para la eliminación de los microorganismos está basado en las condiciones determinantes del crecimiento y la multiplicación, que influye en la actividad enzimática de las bacterias, como el pH, temperatura, presión osmótica, concentración de oxígeno, concentración de dióxido de carbono y concentración de sustrato.

Para poder elegir correctamente la medicación intraconducto debemos basarnos en:

- Potencial antimicrobiano
- Histocompatibilidad
- Capacidad de estímulo de los tejidos del huésped (reparación del tejido)

Basándonos en estos 3 parámetros, no debemos dejar a un lado considerar el tipo de microbiota con la que vamos a tratar, si la infección es primaria, secundaria o persistente, mecanismo de acción del medicamento, efectividad antimicrobiana, actuación y alcance de la masa dentinaria, resistencia microbiana y compatibilidad biológica (10).

6.2 Indicaciones y beneficios del hidróxido de calcio

El uso del Ca(OH)_2 como medicación intraconducto está indicado para casos:

- Saneamiento durante la preparación del conducto vital
- Microorganismos resistentes a la fase de preparación de conducto necróticos
- Reabsorciones radiculares
- Presencia de exudados persistentes
- Lesiones periapicales extensas
- Apexificaciones y perforaciones radiculares pequeñas (10).

El hidróxido de Calcio reúne gran cantidad de propiedades que afirman su efectividad en su uso de medicamento intraconducto, entre esas tenemos su acción sobre la microbiota variada encontrada dentro y fuera conducto; acción antibacteriana indirecta, propiedades antiinflamatorias, antiexudativas, antibacterianas, es biocompatible, disuelve tejidos necróticos, hidrólisis de la endotoxina (LPS) e induce la formación de tejido mineralizado por lo que se considera ideal como medicación intraconducto, sobretodo para la reparación de lesiones periapicales (2,6,16).

Murakami et al, establecieron que uno de los beneficios del hidróxido de calcio es que ayuda a promover la síntesis de colágeno y proteínas que contribuyen a la osteogénesis, para la reparación de lesiones periapicales (2).

6.3 Necesidad de la medicación tópica entre sesiones

La etiología primaria de los fracasos después de haber realizado los tratamientos de conducto es la presencia de una infección bacteriana que persiste dentro del sistema de conductos radicular (2). Muchas de las bacterias se suelen alojar en las ramificaciones del conducto, cráteres del cemento exponiendo túbulos dentinarios donde las bacterias se multiplican y se protegen, foramen, ligamento periodontal, áreas externas de la superficie radicular y en las lesiones periapicales, donde se encuentran nichos que favorecen el depósito y crecimiento bacteriano, siendo inasequible llegar con el instrumento, por lo que debemos ayudarnos con la irrigación y el medicamento intraconducto (2,6). En diferentes estudios se ha llegado a encontrar la presencia de una biopelícula bacteriana en la parte externa del ápice del diente, constituida por el entrelazamiento de diferentes formas bacterianas (cocos, bacilos, filamentosas), esta es una barrera mecánica, formada por la proteína extracelular PEC (5,6).

La biopelícula bacteriana se define como una masa gelatinosa conformada por polisacáridos, proteínas, microorganismos, sus productos y subproductos que se adhieren a la estructura radicular.

El uso del hidróxido de calcio como medicación entre sesiones es imprescindible para la eliminación de la biopelícula bacteriana que se encuentra fuera del ápice, ya que esta matriz no reacciona frente a las soluciones irrigadoras, ni a los elementos de defensa, ni a la medicación sistémica. La medicación intraconducto, como el hidróxido de calcio ayuda a la eliminación de el contenido de bacterias Gran-negativas, endotoxinas que suelen persistir en la zona apical y periapical que son las causantes de los fracasos de los tratamientos endodónticos en piezas necróticas. Muchas veces el Hidróxido de Calcio ayuda a prevenir agudizaciones de los procesos inflamatorios (flare up) y el dolor potsoperatorio (2).



El objetivo no se alcanza cuando se realiza el tratamiento en una única sesión, una vez que no es posible controlar la infección localizada más allá del conducto radicular principal (campo del endodoncista) sin el uso de una medicación tópica temporal antimicrobiana entre sesiones. (Leonardo, Mario Roberto y Leonardo, Renato de Toledo. **Endodoncia: Conceptos Biológicos y Recursos Tecnológicos.** Brazil: Artes Médicas Ltda., 2009. Capítulo 2. IX, página 229).

Las bacterias Gran-negativas poseen las endotoxinas en su pared celular, entre las endotoxinas podemos recalcar la liberación de lipopolisacárido (LPS) que es el responsable de causar la respuesta inflamatoria que con el tiempo desencadena una reabsorción cementaria con posterior reabsorción ósea; creando así la formación, desarrollo y persistencia de las lesiones periapicales (2). El objetivo principal no debe ser solo la muerte de las bacterias dentro de los conductos necróticos, si no también la inactivación de las endotoxinas remanentes (2,6). Estas endotoxinas son las que producen las agudizaciones, conocidas como abscesos fénix (flare-up), causados por el propio tratamiento de forma espontánea, por lo que solo pueden ser tratadas con hidróxido de calcio (2).

El lipopolisacárido estimula la producción de óxido nítrico (NO) que contribuye al proceso de reabsorción ósea apical y regulariza el proceso de reacción inflamatoria periapical. La endotoxina LPS actúa también sobre macrófagos, neutrófilos y fibroblastos, que causan la liberación de mediadores químicos y citocinas, como interleucina y TNF, que están relacionadas al desarrollo, mantenimiento y reparación de las lesiones periapicales. El factor de Hageman también es activado por el LPS, el cuál es responsable de inducir fiebre, activar el sistema de complemento, aumenta la permeabilidad vascular, quimiotaxia de neutrófilos y macrófagos, liberación de lisozima y linfocinas,

activa el ciclo del metabolismo del ácido araquidónico, es mutágeno para linfocitos B y provoca degranulación de mastocitos (2,6).

El LPS posee también la facilidad de adhesión a los tejidos mineralizados por lo que estimula la reabsorción ósea, ya que contribuye a la formación y liberación de osteoclastos. En conductos infectados, de acuerdo con Seltzer y Farber, la endotoxina contribuye a la liberación de sustancias vasoactivas y neurotransmisoras en la región de las terminaciones nerviosas de los tejidos periapicales, conduciendo a la ocurrencia de dolor (2)

Existen estudios donde se establece la relación de posibles riesgos sistémicos causados por accidentes infecciosos durante el tratamiento endodóntico de dientes con lesión periapical crónica. Actualmente la lesión periapical causada como consecuencia de una necrosis pulpar de conductos pobremente obturados, se pueden relacionar con problemas sistémicos graves como artritis, infarto del miocardio, accidente vascular cerebral, endocarditis, etc. Estas lesiones periapicales crónicas liberan endotoxinas y pueden causar bacteremia (2,11).

6.4 Características químicas del hidróxido de calcio

El hidróxido de calcio presenta una base fuerte (pH 12,6), que se obtiene de la calcinación (calentamiento) del carbonato de calcio hasta su transformación en óxido de calcio (cal viva). Posteriormente se la hidrata formando así el hidróxido de calcio. La reacción entre el hidróxido de calcio y el gas carbónico forma el carbonato de calcio (10).

El hidróxido de calcio se disocia en iones de calcio y en iones hidroxilo, los cuales actúan sobre los microorganismos y los tejidos. Cuando el hidróxido de calcio entra en contacto con el dióxido de carbono que está presente en el interior de los conductos se transforma el carbonato de calcio, presentando

características químicas de un ácido débil (10,17). El ión calcio participa en mineralizaciones, como en el caso de formación de barreras dentinarias, y también participa en actividades osteocementarias, como en el sellado apical. Estos iones de calcio juegan un papel importante ya que pueden reducir la permeabilidad de nuevos capilares de tejido de granulación de dientes despulpados, disminuyendo el líquido intracelular. Así mismo cuando estos iones de calcio se encuentran en una alta concentración pueden activar la aceleración de la pirfosfatasa, que pertenece al grupo de las enzimas fosfatasas, la cuál interviene en el proceso de mineralización. Así mismo los iones de calcio causan un bloqueo físico, reduciendo la permeabilidad dentinaria, evitando así mayor paso de microorganismos (10).

Otros aspectos que influyen en la calidad del hidróxido de calcio y que debemos darnos cuenta es su procedencia, lo que podría indicar ausencia de carbonato de calcio. Así mismo debemos tomar en cuenta la presencia de aditivos, que muchas veces se introducen para mejorar su radiopacidad, ya el operador necesita visualizar el completo relleno del conducto con la medicación intraconducto (10).

6.5 Mecanismo de acción del Hidróxido de calcio

Las bacterias Gram-negativas, su pared celular esta compuesta por una capa de peptidoglucano y otros componentes como lipoproteína, membrana externa y lipopolisacárido. El peptidoglucano protege el citoplasma celular ante las diferencias de presión osmótica entre el medio interno y externo, y da rigidez al cuerpo bacteriano (10).



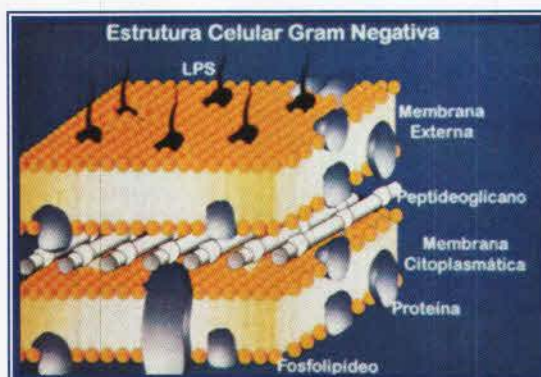


Figura No 24: Cubierta celular de la bacteria Gram-negativa

Fuente: Estrela, Carlos. CIENCIA ENDODÓNTICA. 1 Edición, Español: Artes Médicas Ltda., 2005. Capítulo 12.

La variación del pH determina el crecimiento bacteriano, influenciando la actividad enzimática, el pH cambia debido a la liberación de iones hidroxilo. La velocidad de las reacciones químicas favorecidas por las enzimas es influenciada por el sustrato. Las enzimas se pueden localizar extra o intracelularmente, las que se localizan extracelularmente se encargan de los nutrientes, carbohidratos, proteína y lípidos que por medio de las hidrolasas favorecen la digestión. Las enzimas que se encuentran intracelularmente se encargan de transportar las sustancias a través de la célula (10).

Cuando el pH se encuentra elevado (alta concentración de iones de hidrógeno), la actividad enzimática de las bacterias es inhibida. Existe un gradiente de pH a través de la membrana citoplasmática, que es responsable de producir energía para el transporte de nutrientes y componentes orgánicos al interior de la célula. El efecto del pH sobre el transporte químico puede ser directo cuando el pH influencia la actividad específica de las proteínas de la membrana y es indirecto cuando causa alteraciones de los estados de ionización de los nutrientes orgánicos. De esta forma según el pH puede haber aumento de la disponibilidad de nutrientes, y un intenso transporte puede causar la inhibición y efectos tóxicos sobre la célula (10, 17).

La mayoría de las bacterias patogénicas crecen mejor en un pH neutro. Según el pH ideal del crecimiento bacteriano se pueden clasificar las bacterias en acidófilas, neutrófilas y alcalófilas. Es por esto que ciertas bacterias pueden mostrar inactividad enzimática reversible cuando el pH ideal al de su funcionamiento es superior o inferior al ideal, pero una vez que son recolocadas en el pH ideal las enzimas bacterianas pueden adquirir su actividad catalítica. Su irreversibilidad solo ocurre cuando estas se encuentran en condiciones extremas de pH, por periodos de tiempo largos, causando una alteración irreversible de su actividad biológica.

El metabolismo celular depende del pH para poder realizar sus actividades enzimáticas, altera el sustrato y afecta el crecimiento y la proliferación celular. El pH influncia en:

- Metabolismo celular
- Citoesqueleto, pudiendo alterar la forma, la movilidad, la regulación de transportadores y la polimerización de elementos
- Interviene en el crecimiento y proliferación celular
- Afecta la conductibilidad y transporte a través de la membrana
- Volumen celular isosmótico
- Afecta las enzimas esenciales del metabolismo celular (10)

La cantidad de iones hidroxilo puede alterar el proceso de peroxidación lipídica, ya que de ellos depende el transporte químico a través de la membrana celular. La liberación de iones hidroxilo puede llegar a alterar la membrana citoplasmática por medio de agresiones químicas a los componentes orgánicos y transporte de nutrientes, o también puede destruir los fosfolípidos o ácidos grasos insaturados de la membrana citoplasmática por medio de peroxidación lipídica, siendo esta una reacción de saponificación (10).

La velocidad de disociación y difusión de iones de hidroxilo pueden verse alterados dependiendo de:

- La hidrosolubilidad del vehículo utilizado (diferencia de viscosidad)
- Características ácido-base
- Permeabilidad dentinaria
- Grado de calcificación presente
- Alteración del pH del hidróxido de calcio por el vehículo utilizado

El hidróxido de calcio tiene 2 propiedades enzimáticas:

- Inhibe las enzimas bacterianas, teniendo así un efecto antimicrobiano
- Activa enzimas de los tejidos (fosfatasa alcalina) causando un efecto mineralizador

El *Enterococcus faecalis*, bacteria facultativa, Gram-positiva, tiene la capacidad de tolerar un medio que presente un pH elevado (11), por esta razón es una de las principales razones de fracasos en endodóncia. Es por esto que para que el Hidróxido de calcio pueda expresar sus propiedades deseables, su pH debe mantenerse lo más elevado posible y así poder combatir el *E. Faecalis* dentro del sistema de conductos. Por consiguiente, el vehículo que posibilita esa característica debe ser hidrosoluble como el suero fisiológico o el agua destilada (10).

Los iones de calcio entre el límite de tejido desnaturalizado y tejido vivo se precipitan en forma de carbonato de calcio. Estas granulaciones de carbonato de calcio son detectadas después de 2 horas por el tejido en forma de calcita. Aquí se presentan también complejos calcio-proteicos que junto a las granulaciones forman un área de calcificación distrófica, donde se encuentran células, vasos y las fibras. Después de 2 a 48 horas aumenta el número y el tamaño de las granulaciones de carbonato de calcio. Luego ocurre una

precipitación de sales de calcio en la zona granulosa profunda. Después de 2 días de haber aplicado el medicamento las fibras de tejido pulpar se disponen paralelamente a lo largo del diente. A los 30 días se puede observar signos de reparación (10).

La fosfatasa alcalina, que es una enzima hidrolítica, libera fosfato inorgánico de los ésteres de fosfato, participando en el proceso de mineralización. Esta enzima puede separar ésteres fosfóricos liberando los iones fosfatos que están libres, que posteriormente reaccionan con los iones de calcio (presentes en la sangre) y forman fosfato de calcio, que es la unidad molecular de la hidroxiapatita. Existen otras enzimas que son la adenosina trifosfatasa y la pirofosfatasa que al ser activadas por el hidróxido de calcio favorecen a la mineralización (10).

6.6 Influencia de los vehículos utilizados con el Ca(OH)₂

El vehículo asume un papel coadyuvante unido a la pasta de hidróxido de calcio, lo que determina la capacidad y velocidad de disociación, difusión y relleno. Es por esto que el más recomendado es la solución de suero fisiológico. Para que el efecto del hidróxido de calcio sea letal para las bacterias es necesario que permanezca un tiempo adecuado dentro del conducto para que actúe y pueda expresar su efectividad antimicrobiana y también sea capaz de actuar a distancia (10).

Entre los vehículos podemos encontrar:

Hidrosolubles

- Acuosa: suero fisiológico, agua destilada
- Viscosa: polietileno-glicol, propileno-glicol, metil celulosa

No hidrosolubles

- Grasosos: paramonoclorofenol alcanforado, aceite de oliva y lipiodol

Estudios realizados establecieron que la liberación de iones hidróxilo y de calcio era mayor en pastas mezcladas con vehículos hidrosolubles acuosos (suero fisiológico o anestésico), mientras que con vehículos hidrosolubles viscosos (propilenglicol) la liberación era menor. También se demostró que las pastas de hidróxido de calcio unidas con vehículos no fenólicos (agua destilada, propilenglicol) mostraron elevado pH superior a 12, mientras que en la pasta cuyo vehículo fue PMCC tuvo un pH de alrededor de 7 (10).

Se ha reportado que el propilenglicol tiene la capacidad de penetrar y distribuir el $\text{Ca}(\text{OH})_2$ a lo largo de los túbulos dentinarios de forma rápida y más eficiente que agua destilada, conformando así un potencial vehículo para utilizar junto con el medicamento intraconducto (17). Otros estudios mostraron que la conductividad de hidróxido de calcio con glicerina o propilenglicol fue esencialmente cero. Considerando que el *E. Faecalis* (uno de los causantes de la periodontitis apical) es capaz de resistir al pH 11; por lo que se concluyó que el uso de estos vehículos en altas concentraciones puede decrecer la efectividad del hidróxido de calcio como medicamento intraconducto (10).

Ozcelik et al. compararon la tensión superficial de mezclas de hidróxido de calcio con los vehículos, glicerina, solución de Ringer, salina isotónica y solución anestésica. La menor tensión superficial se observó al utilizar la solución anestésica. El hecho de que una sustancia tenga baja tensión superficial no quiere decir que tenga adecuada propiedad antimicrobiana. Sin embargo algunos vehículos bajan el pH de la pasta de $\text{Ca}(\text{OH})_2$, lo cual no es beneficioso (10).

Haenni et al, observaron las propiedades químicas y antimicrobianas del hidróxido de calcio junto a soluciones irritantes como la clorhexidina,

hipoclorito de sodio y solución fisiológica, pero no observaron resultados significativos en el uso del hidróxido de calcio con cualquiera de estos vehículos. Los vehículos que se recomiendan son aquellos que aceleran la velocidad de disociación iónica, favoreciendo la permeabilidad y permite interactuar potenciando el poder antimicrobiano (10).

Los vehículos acuosos y viscosos son los únicos recomendados para utilizarlos con el medicamento, como el vehículo acuoso es disuelto rápidamente, principalmente es utilizado en dientes que presentan exudado intenso. Pero como es recomendable que el medicamento permanezca dentro del conducto por mínimo 14 días para que alcance a cruzar la dentina, ciertos autores recomiendan los vehículos viscosos, por lo que son menos solubles y así no necesitan renovación entre ese periodo de tiempo (6).

6.7 Importancia del hidróxido de calcio y las infecciones endodónticas

El conocimiento morfológico y fisiológico de los microorganismos que causan los cuadros álgidos y destrucción de los tejidos periapicales indican el tipo de tratamiento terapéutico, así también como su interacción con el hospedero y la dinámica química y biológica de la medicación intraconducto (10).

Las patologías pulpares son polimicrobianas, predominando siempre las bacterias anaeróbicas Gram-negativas. La baja tensión de oxígeno, la viabilidad de los nutrientes, las interacciones microbianas ayudan al establecimiento y desarrollo de los microorganismos en los casos de periodontitis apical (10).

El silencio clínico y la ausencia de rarefacción periapical no demuestran ser éxito de un tratamiento endodóntico. Por lo que muchas veces los tratamientos realizados en una sesión no presentan sintomatología ni



alteraciones periapicales, pero no confirman ser exitosos, por el que se recomienda un tratamiento endodóntico en 2 sesiones conduciendo a mejores resultados (10). Ningún tratamiento endodóntico puede ser considerado como exitoso solo desde el punto de vista clínico y radiográfico, si no que es necesario comprobar esa eficacia a nivel histológico para poder conocer los resultados (6).

Cuando la liberación de iones de hidroxilo es mayor y más elevado es el pH, tiene mejores resultados. Es por esto que es clave el tiempo de permanencia del hidróxido de calcio dentro del sistema de conductos para si tener mejor control microbiano (10). Los iones hidroxilo, degradan el lípido A de los polisacáridos de las bacteria Gram-negativas, neutralizando su efecto residual después de la lisis celular.

La adición de sustancias a la pasta de hidróxido de calcio presenta diversos objetivos como mejorar acción antimicrobiana y aumentar la velocidad de disociación iónica y propiedades fisico-químicas (10).

6.8 Procedimientos previos a la colocación del Ca(OH)₂

Luego de haber terminado la preparación del conducto radicular con la ayuda de una irrigación adecuada, se procede a secar el conducto con conos de papel estandarizados estériles. Se recomienda después de esto llenar el conducto con una solución de ácido etilendiaminotetracético (EDTA) por 3 minutos bajo una constante agitación con una lima tipo K, esto ayuda a remover el barro dentinario que queda en la paredes.

Luego de los 3 minutos se debe volver a irrigar abundantemente con hipoclorito de sodio para remover y neutralizar el EDTA, y posteriormente volver a secar el conducto con los conos de papel estériles. Todo este procedimiento nos ayuda a tener mayor acceso para que la medicación intraconducto que luego es introducida y difundida a través de todo el sistema de

conducto y penetra hasta en los túbulos dentinarios donde se saben quedar alojadas las bacterias (2).

6.9 Importancia del correcto relleno del Ca(OH)₂ dentro del conducto radicular

La presencia de microorganismos en el interior de los conductos radiculares requiere la presencia de una medicación intraconducto como el hidróxido de calcio, la cual debe actuar profundamente en la masa dentinaria, por lo que hay que considerar su acción por contacto directo o indirecto (a distancia), el tiempo que va a permanecer dentro del conducto para que exprese su efectividad total, la disociación y difusión de los iones hidroxilo y también debemos considerar el correcto relleno del conducto radicular (10).

La colocación adecuada del hidróxido de calcio en el interior del conducto puede influenciar en su efectividad (18). Se han descrito varias técnicas de relleno de medicación intraconducto, pero la ideal es aquella que el profesional domine con mayor facilidad. Entre esas técnicas se han descrito el uso de porta amalgama, condensadores verticales, compactadores de McSpadden, fresa léntulo, limas, condensadores verticales y jeringas especiales.

Se recomienda utilizar la jeringa para colocar el hidróxido de calcio, aunque el uso de un léntulo auxiliado con una condensación vertical o el uso de una lima de endodoncia también es recomendado. Lo importante es verificar que el hidróxido de calcio entre en contacto con las paredes del conducto y que este presente en toda la longitud de trabajo, ya que es importante que el tercio apical se encuentre relleno con el medicamento. Se debe evitar la ausencia de espacios de cualquier magnitud (10).



Figura No 27: Colocación del Ca(OH)₂ en el conducto con la ayuda de un léntulo

Fuente: Baumann, Michael A., Beer Rudolf. ENDODONCIA. ATLAS EN COLOR DE ODONTOLOGÍA. 2da edición. Barcelona (España); ELSEVIER MASSON, 2008. Capítulo 4, pag 218.

Es importante recordar que el grado de ensanchamiento y curvatura de los conductos pueden llegar a influenciar en el relleno del medicamento. El completo relleno del conducto es fundamental para obtener mejores resultados (10).

En un estudio realizado por Craig P. Torres y colaboradores, se utilizó el Ultracal XS como medicamento intraconducto y se evaluó 3 técnicas diferentes de colocación del medicamento en conducto curvos (44 grados de curvatura) y se evaluó la radiodensidad del conducto a diferentes niveles. La primera técnica fue la inyección del medicamento por medio de una jeringa con una punta la cual fue introducida hasta el límite donde medicamento fue inyectado hasta ver su extrusión coronal, la segunda técnica fue igual a la anterior solo que después de la introducción del medicamento se utilizó un léntulo (con la LT) el cual fue retirado y reinsertado varias veces y en la tercera técnica la medicación era introducida con el léntulo (LT) con la misma técnica de retirada y reinsertada hasta observar extrusión coronal del material (18). Se obtuvieron mejores resultados con el uso del léntulo, y se determinó que en conductos curvos puede ser más difícil la inyección del material, ya que por su

curvatura es mas difícil llegar hasta la región apical. Es por esto que si se va a utilizar el sistema inyectable se recomienda que sea con una punta fina y flexible como las Navitip (0.014 pulgadas) de la casa comercial Ultradent, las cuales facilitan la colocación del medicamento intraconducto.

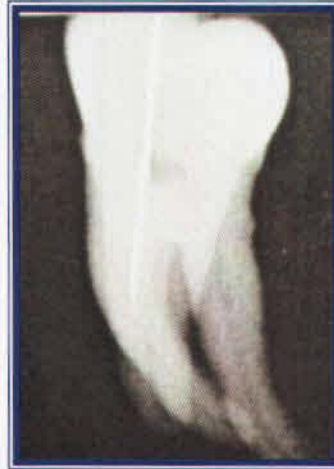

Figura No 28: Dificultad de colocación del Ultracal XS en conductos curvos cuando la punta dispensadora es muy gruesa.

Fuente: Baumann, Michael A., Beer Rudolf. ENDODONCIA. ATLAS EN COLOR DE ODONTOLOGÍA. 2da edición. Barcelona (España): ELSEVIER MASSON, 2008. Capítulo 4, pag 197.

6.10 Colocación del Hidróxido de Calcio químicamente puro

El Hidróxido de Calcio químicamente puro se lo encuentra en polvo, el cual tiene que ser mezclado con un vehículo para ser activado y colocado dentro del conducto radicular. Algunos profesionales añaden a la mezcla un opacador, para corroborar radiográficamente el llenado del conducto.

Se puede mezclar en una loceta de vidrio estéril en cantidades iguales de polvo y líquido, creando una mezcla homogénea, se recomienda que su consistencia sea parecida a una pasta, para así facilitar la colocación del medicamento dentro del conducto. Muchas veces cuando queda una mezcla muy soluble suelen quedar atrapadas burbujas de aire en el interior del conducto,

disminuyendo así su acción al entrar en contacto con las paredes de la dentina. Debemos recalcar que la introducción del medicamento debe realizarse con una lima estéril, para así no volver a introducir microorganismos que han quedado en las rugosidades de la lima con la que se instrumentó.

Luego de asegurarnos que el conducto se encuentre totalmente lleno, podemos ayudarnos de un compactador, y luego colocamos nuestra restauración provisional. Es importante que la preparación y colocación del medicamento sea estéril, ya que muchas veces por descuido se aumentan las probabilidades de recontaminación del conducto debido al aumento de pasos a realizar.

6.11 UltraCal XS y técnica de aplicación

El UltraCal XS es una pasta de hidróxido de calcio radiopaca, que se encuentra compuesta en un 41% de agua destilada, 35% hidróxido de calcio, 19% sulfato de bario, 3% propilenglicol y 2% metilcelulosa. Esta pasta acuosa de la casa comercial Ultradent, contiene un pH de 12.5 y se encuentra disponible en un jeringa de 1.2 ml (16).

Se recomienda el uso del UltraCal XS debido a su facilidad de aplicación dentro del conducto radicular, así como también permite al operador tener un mejor control de la cantidad de material depositado. También se recomienda el uso de puntas dispensadoras Navitip, estas puntas dispensadoras son desechables y permiten alcanzar la longitud necesaria para la colocación del medicamento. Al retirar la tapa de la jeringa podemos adaptar las puntas dispensadoras, colocamos el tope 2-3 mm menos de la LT para así evitar la extrusión del material por el foramen. No debemos ejercer mucha presión al colocar el material, poco a poco se va retirando la punta hasta ver extrusión del material en el tercio coronal. Procedemos a compactar el medicamento y luego a colocar la restauración provisional, preferible con ionómero de vidrio.

Debemos asegurarnos que la pasta de Ca(OH)_2 fluya por la punta Navitip antes de colocarla dentro del conducto, así como también debemos asegurarnos que la punta no quede muy ajustada dentro del conducto.

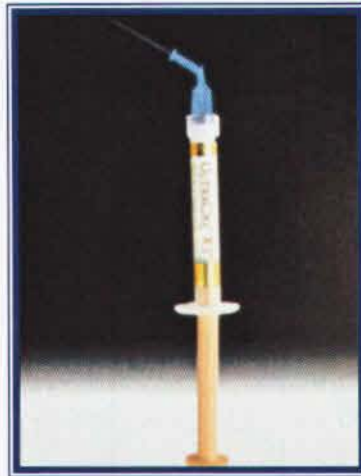


Figura No 29: Ultracal XS, casa comercial Ultradent con punta dispensadora Navitip
Fuente: Baumann, Michael A., Beer Rudolf. ENDODONCIA. ATLAS EN COLOR DE ODONTOLOGÍA. 2da edición. Barcelona (España): ELSEVIER MASSON, 2008. Capitulo 4, pag 218.

Precauciones:

- Si el material es impulsado hacia otra área de la boca, irrigar con abundante agua
- Las puntas dispensadoras Navitip son desechables
- La longitud de la punta debe llegar por lo menos a 2mm del ápice, siempre asegurando que el final de la punta se encuentre floja dentro del conducto.
- No se recomienda el uso de puntas de plástico (capillary tips), las cuales pueden taponar el conductos
- El contenido del tubo de Ultracal XS debe permanecer estéril, no se recomienda el contacto del material con las manos
- Las puntas navitip deben ser desinfectadas antes de utilizar.

En un estudio realizado por Ricardo Caicedo y col. se comparó la difusión de iones del UltraCal XS , medicamentos comerciales que contenían Ca(OH)_2 y el hidróxido de calcio químicamente puro. Se observó que el grado de difusión progresiva del UltraCal XS fue aumentada del día 1 al 16 después de su aplicación, por lo que se estableció que el promedio de difusión de iones de calcio después del día 16 fue de 27.75 mg/dl, y ese mismo día se encontró la mayor difusión iónica (16).

Otro estudio realizado por Michael L. Blanscet y col. Se comparó el UltraCal XS con diferentes concentraciones de Ca(OH)_2 químicamente puro. Al ver los resultados el UltraCal XS presentó mayor inhibición de los microorganismos dentro del conducto radicular que el Ca(OH)_2 al 40%, los resultados fueron parecidos con la concentración de 50 %, pero menor que la concentración al 60%. Por lo que podemos concluir que su acción inhibitoria es eficaz como en la mayoría de concentraciones de Ca(OH)_2 químicamente puro, presenta menos riesgo de contaminación, debido a que necesita menos manipulación, así como presenta mayor facilidad de control radiográfico debido a su radiopacidad.

6.12 Tiempo ideal de permanencia del medicamento intraconducto

El hidróxido de calcio tiene acción antibacteriana debido a su pH alcalino, y a través de sus iones hidroxilo que al disociarse se difunden por el foramen apical , sistema de conductos, túbulos dentinarios, pudiendo alcanzar las zonas de reabsorción dentinaria y la presencia de la biopelícula (2).

El periodo de tiempo que debe permanecer el medicamento dentro del conducto debe ser ideal para que permita que los iones de hidroxilo se difundan a través de la dentina. Esta difusión esta determinada por el peso molecular, es por esto que cuando mezclamos el hidróxido de calcio químicamente puro con un vehículo acuoso la difusión es más rápida. Aunque existen estudios donde se

sugiere que cuando los iones hidroxilo interactúan con la hidroxiapatita que esta presente en la dentina, los taponan y evita su difusión (2).

El tiempo de permanencia del hidróxido de calcio como medicación tópica dentro del conducto es polémico. La mayoría de los autores recomiendan dejarlo en un periodo mínimo de 7 días, tiempo que Nerwich et al, consideran insuficiente para que el hidróxido de calcio penetre y se difunda por todo el sistema del conducto radicular, incluyendo túbulos dentinarios, cemento apical y conductos accesorios o colaterales. Es por esto que la medicación entre sesiones no debe dejarse menos de 14 días para que pueda completar su acción (2).

Nerwich et al. demostraron que la capacidad de difusión del hidróxido de calcio en la dentina varió según el tercio del conducto radicular evaluado, habiendo diferencia de permeabilidad entre ellos (cervical, medio y apical). Es por esto que la permeabilidad dentinaria depende del diámetro de los conductos, del tamaño y de la carga. Mario Roberto Leonardo establece que el período mínimo necesario para que el hidróxido de calcio eleve el pH en la dentina radicular externa apical es de alrededor de 14 a 21 días. La presencia de la medicación tópica temporal ayuda bloqueando el exudado y reduce el transporte de nutrientes para las bacterias en la zona extra radicular externa (2).

Siempre que podamos debemos darle al hidróxido de calcio el mayor tiempo posible para que manifieste su potencial de acción. Esta medicación tiene largo espectro de acción, independientemente de la capacidad metabólica de los microorganismos y características morfológicas (6). Ciertos autores determinaron que la medicación intraconducto debe permanecer 7 días como mínimo, y establecen que el pico del pH se manifiesta después de las 24 horas de haber colocado el medicamento, con ciertas variaciones en los siguientes periodos de tiempo, con mayor liberación de iones hidroxilo a los 30 días (17).

6.13 Accidentes en la colocación del Ca(OH)₂

El Ca(OH)₂ se encuentra compuesto por polvo, vehículo y un radiopacador. Los Ca(OH)₂ comerciales ya vienen mezclados con estas sustancias, pero el químicamente es preparado por el endodoncista el cuál utiliza un vehículo y muchas veces también el radiopacador ya que así puede guiarse radiográficamente con la colocación del material. El Sulfato de Bario, (BaSO₄) es el radiopacador más utilizado.

El problema se presenta en dientes que presentan lesiones periapicales grandes y crónicas donde el medicamento intraconducto algunas veces puede escapar en forma no intencional a través del ápice del diente. Esta colocación deliberada de Ca(OH)₂ más allá de los confines del conducto radicular hacia los tejidos periradiculares ha sido de gran polémica. Algunos autores especulan que esta extravasación del material tiene un efecto directo con el tejido inflamado y el recubrimiento epitelial y que favorece la recuperación periapical y promueve la reparación ósea.

Esta extrusión deliberada del material no es totalmente aceptada, debido a que esta extrusión de Ca(OH)₂ puede tener efectos dañinos sobre los tejidos. Se han documentado ciertos informes sobre hueso necrótico y respuestas inflamatorias continuas. El efecto neurotóxico de los cementos de obturación, la citotoxicidad sobre las células, epitelio dañado de la mucosa oral, entre otros accidentes han sido reportados después de una sobreextensión de Ca(OH)₂, el cuál puede causar quemaduras alcalinas.

Como ya lo mencionamos el BaSO₄, es utilizado frecuentemente como agente radiopaco en las pastas de Ca(OH)₂. El sulfato de bario insoluble, es de bajo costo y no es tóxico, pero cuando es extruido junto con el Ca(OH)₂ puede oscurecer el ápice y causar problemas para determinar la LT. El BaSO₄ no es

reabsorbido fácilmente con el tiempo. Es por esto que el proceso de saneamiento tiende a demorar y causa problemas en la interpretación radiográfica, lo cual dificulta observar la presencia de reparación ósea. El residuo radiopaco se suele presentar en el espacio donde fue extruido el material después de largos periodos de tiempo, esto es debido a la incapacidad del cuerpo de reabsorber el sulfato de bario.

Muchos endodoncistas prefieren utilizar el Ca(OH)_2 químicamente puro, sin ningún radiopacador, ya que establecen que todos los ingredientes de los productos comerciales pueden interferir o retardar el proceso reparativo que se busca (19).

6.14 Asociación del hidróxido de calcio a la clorhexidina

Existen estudios donde se ha asociado el hidróxido de calcio con el gluconato de clorhexidina, que es un agente antimicrobiano activo del grupo de las bisguanidas para utilizarlos como medicación intraconducto para aumentar así la acción antimicrobiana contra microorganismos resistentes. La clorhexidina puede inhibir por completo el *E. faecalis*, ya que este microorganismo presenta la capacidad de migrar hasta 200 μm o más dentro de los túbulos dentinarios, haciendo más difícil su eliminación (2, 20, 21).

La clorhexidina es un agente catiónico (grupo bisguanida 4-clorofenil radical) que presenta actividad antibacteriana. Su naturaleza catiónica se une al grupo aniónico de la superficie bacteriana alterando su integridad. La alteración en la permeabilidad de la membrana citoplasmática causa precipitación de proteínas citoplasmáticas, ya que se altera el balance osmótico de la célula, interfiere en el metabolismo, crecimiento, y división celular (10, 20).

La clorhexidina presenta grandes beneficios como sustentividad, biocompatibilidad, baja toxicidad y amplio espectro contra bacterias Gram-

positivas, Gram-negativas, aerobios, anaerobios, levaduras y hongos. Aisladamente no inactiva el LPS bacteriano y no es capaz de disolver los tejidos por lo que al ser combinado con el hidróxido de calcio puede cumplir estas funciones importantes.

Una de las desventajas de la clorhexidina es su toxicidad cuando se utiliza aisladamente, ya que dentro del conducto puede presentar efectos tóxicos sobre varios tipos celulares, afectar la síntesis de proteínas y proliferación celular, por lo que hay que tomar en cuenta su concentración antes de utilizarla. Algunos autores observaron que la clorhexidina causa estrés del retículo endoplasmático (RE), induce a la muerte celular por apoptosis y/o necrosis vía estrés del RE. Es por esto que se debe tener en cuenta la concentración en que se utiliza, se recomienda una concentración de 0.4% de gluconato de clorhexidina (2).

Se ha observado que la clorhexidina daña el DNA de los leucocitos y células de la mucosa oral. Así mismo la asociación del Ca(OH)_2 y la clorhexidina aumenta la producción de oxígeno reactivo, lo cual causa mayor agresión a los tejidos periapicales y puede llegar a desarrollar algún tipo de cáncer (17).

Es importante recalcar que dentro de esta asociación la actividad antimicrobiana del hidróxido de calcio se mantiene y la de la clorhexidina se disminuye al entrar en contacto con el medicamento. Esto se debe a que las propiedades antimicrobianas del hidróxido de calcio están directamente relacionadas a su pH alcalino, es decir, a su propiedad de liberar iones hidroxilo; el cual no se altera al entrar en contacto con la clorhexidina. En cambio la reducción del efecto de la clorhexidina se da porque esta se precipita al encontrarse en un pH altamente alcalino. La acción antimicrobiana de la

clorhexidina es más acentuada en un pH entre 5.5 y 7.0, y se reduce cuando la clorhexidina es asociada con sustancias con un pH alcalino (2,17).

6.15 Importancia del sellado endodóntico y coronal

El sellado endodóntico es una de las etapas finales indispensables para que el tratamiento sea adecuado, ya que aquí se elimina el espacio vacío en el interior del diente, desarrollando una significativa oportunidad de reparación tisular. Favorece a la osteogénesis, la reestructuración del ligamento periodontal y la reintegración de la lámina dura; porque proporciona una base donde el tejido periapical se puede asentar.

Esta obturación debe dirigirse a los límites sobre los cuales se ha trabajado, creando una completa impermeabilización del sistema de conductos dentinarios, radiográficamente solo vamos a poder apreciar un panorama de lo que fue nuestro trabajo, pero en sí el resultado del tratamiento va a estar dado por los pasos y precauciones que tomamos durante el proceso endodóntico.

También es importante dar énfasis en la importancia que tiene el sellado coronal, ya que así aseguramos que no exista ningún tipo de filtración hacia la gutapercha, comprometiendo nuestro trabajo. El tratamiento endodóntico finaliza con la restauración definitiva del diente, por lo que se considera de igual importancia el sellado coronal y el sellado apical.

La ausencia del dolor y edema, ausencia de drenaje y fístulas, diente en función normal, desaparición de la rarefacción ósea periapical son algunos criterios clínicos y radiográficos que demuestran el éxito del tratamiento endodóntico. El éxito del tratamiento endodóntico podrá valorarse con controles radiográficos periódicos y después de 2 años después de haber realizado el tratamiento (6).



CASOS CLÍNICOS

Caso N° 1

Nombre y Apellido: Patrica Peralta Ochoa

Pieza: 34

Diagnóstico: Pulpa no vital en estado crónico

Tratamiento: Necropulpectomía

Primera cita

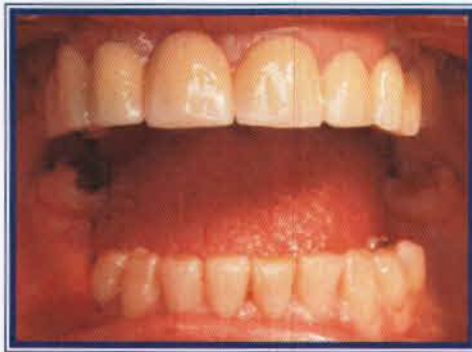

Figura N°1: Vista frontal
Fuente: Gabriela Landívar O.

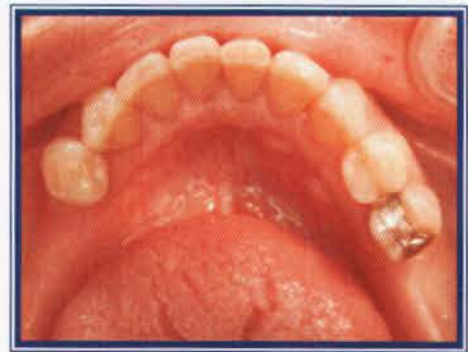

Figura N°2: Vista oclusal
Fuente: Gabriela Landívar O.

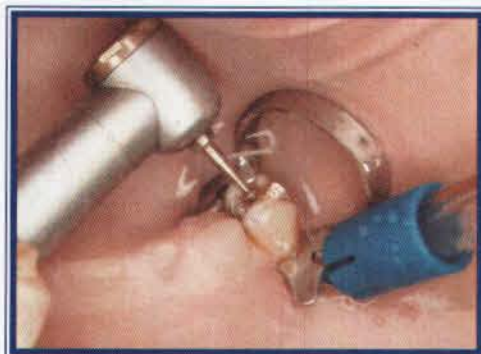


Figura N°3: Apertura cameral
Fuente: Gabriela Landívar O.

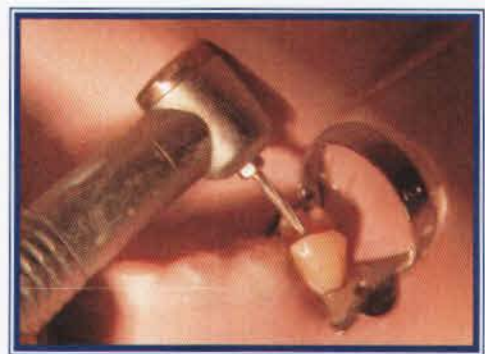

Figura N°4: Uso Endo Z
Fuente: Gabriela Landívar O.

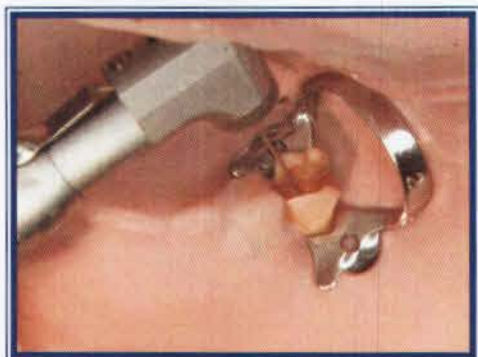

Figura N°5: Uso de Gates Glidden
Fuente: Gabriela Landívar O.

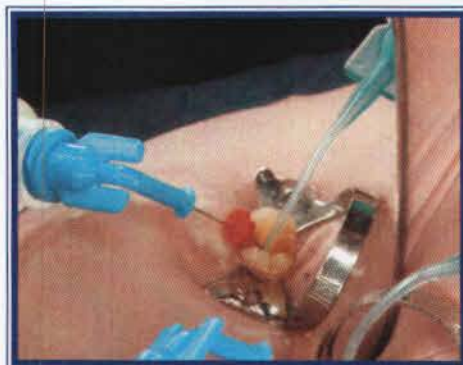

Figura N°6: Neutralización por tercios
Fuente: Gabriela Landívar O.

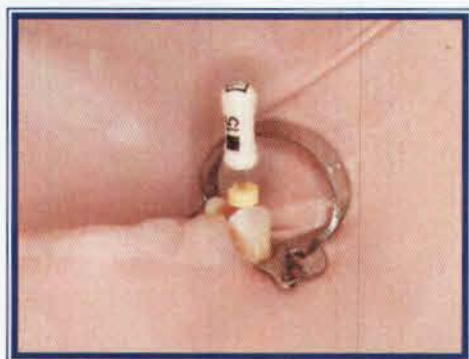

Figura N°7: Desbridamiento foraminal
Fuente: Gabriela Landívar O.

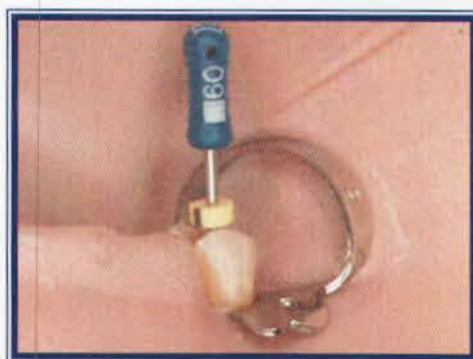

Figura N°8: Instrumentación realizada
Fuente: Gabriela Landívar O.

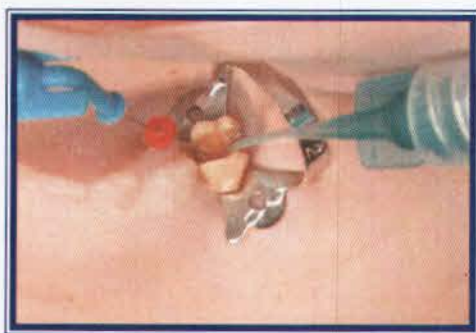


Figura N°9: Irrigación con hipoclorito
Fuente: Gabriela Landívar O.

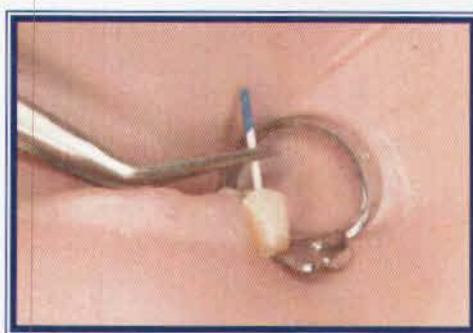

Figura N°10: Secado del conducto radicular
Fuente: Gabriela Landívar O.

Uso del Hidróxido de Calcio químicamente puro y del UltraCal XS como medicamentos intraconducto en dientes con pulpas necróticas con o sin lesión periapical

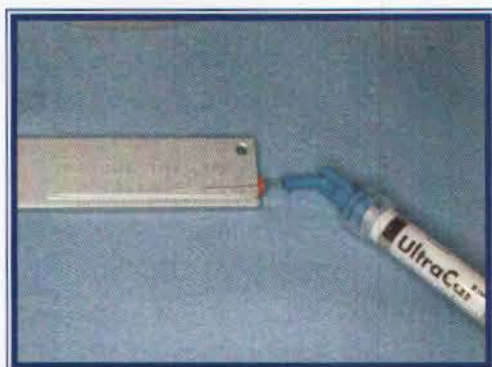

Figura N°11: 2-3mm menos en la punta NaviTip
Fuente: Gabriela Landívar O.

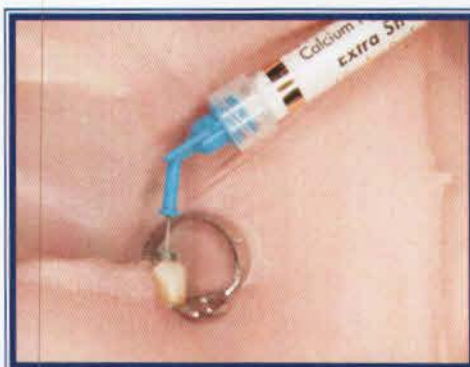


Figura N°12: Colocación del UltraCal XS
Fuente: Gabriela Landívar O.

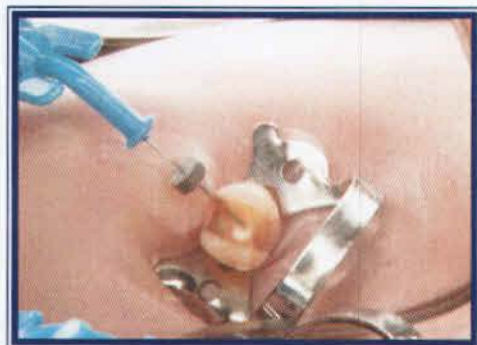

Figura N°13: retirada progresiva de la Punta Navitip
Fuente: Gabriela Landívar O.

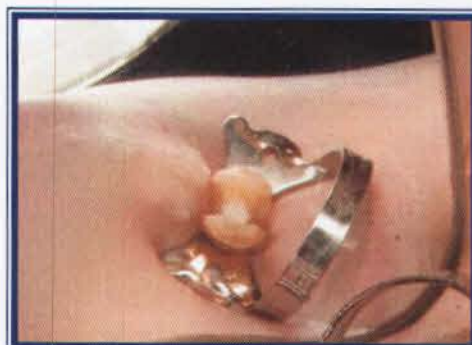

Figura N°14: Conducto lleno con UltraCal XS
Fuente: Gabriela Landívar O.

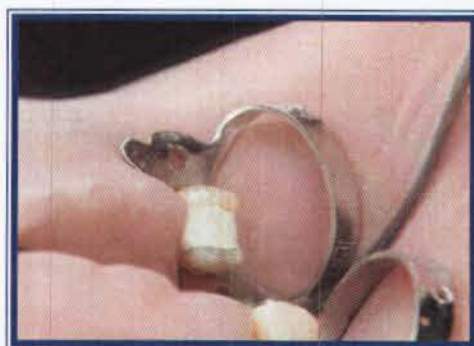

Figura N°15: Obturación provisional
Fuente: Gabriela Landívar O.

Segunda cita

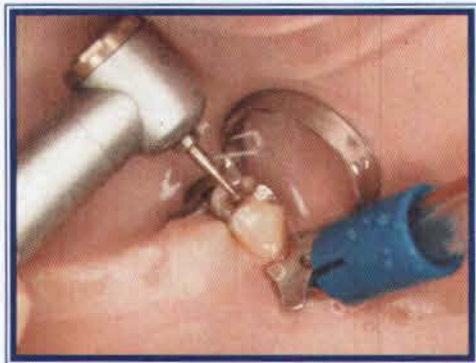


Figura N°16: Apertura
Fuente: Gabriela Landívar O.

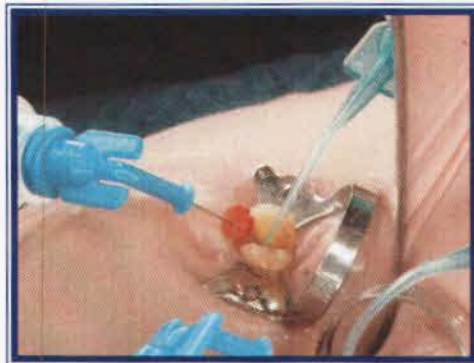

Figura N°17: Irrigación con NaClO
Fuente: Gabriela Landívar O.

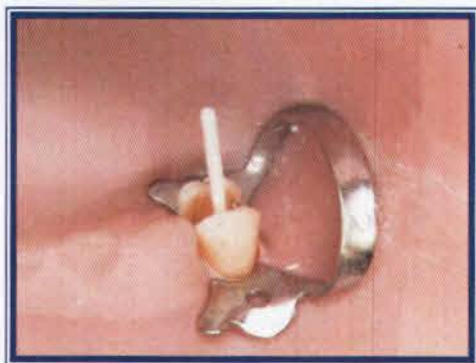


Figura N°18: Cono de papel estéril
Fuente: Gabriela Landívar O.

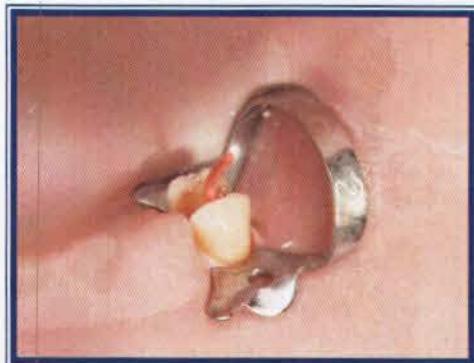


Figura N°19: Cono principal de gutapercha
Fuente: Gabriela Landívar O.

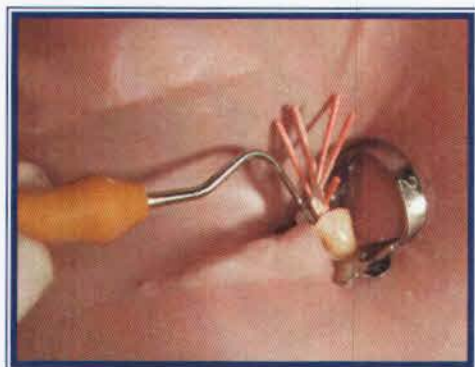


Figura N°20: Uso del espaciador
Fuente: Gabriela Landívar O.

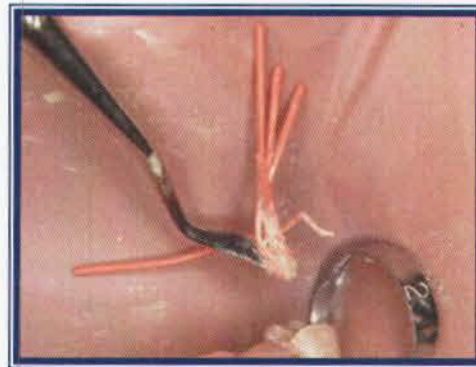


Figura N°21: Corte del penacho
Fuente: Gabriela Landívar O.

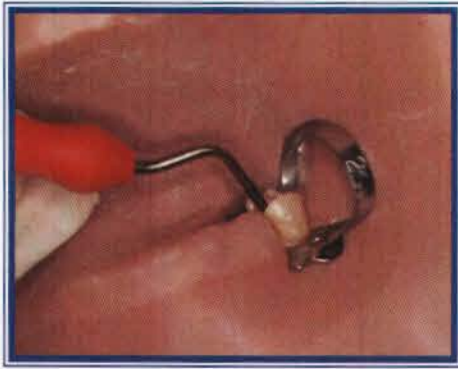

Figura N°22: Condensación de la gutapercha
Fuente: Gabriela Landívar O.

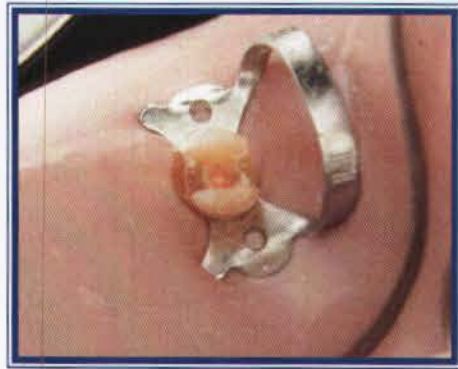

Figura N°23: Endodoncia Terminada
Fuente: Gabriela Landívar O.

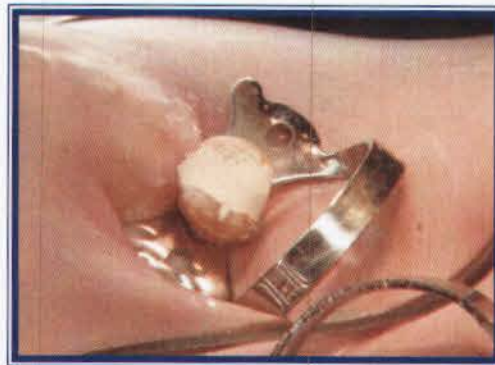

Figura N°24: Obturación con coltosol
Fuente: Gabriela Landívar O.

Radiografías

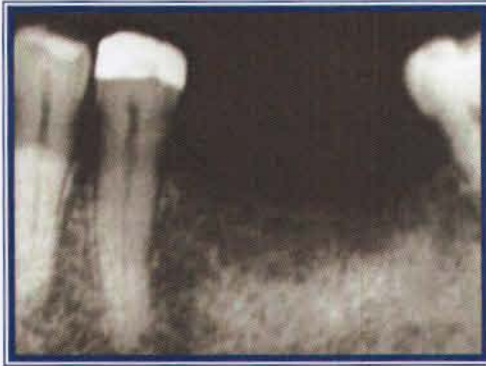

Figura N°25: Rx Preoperatoria
Fuente: Gabriela Landívar O.

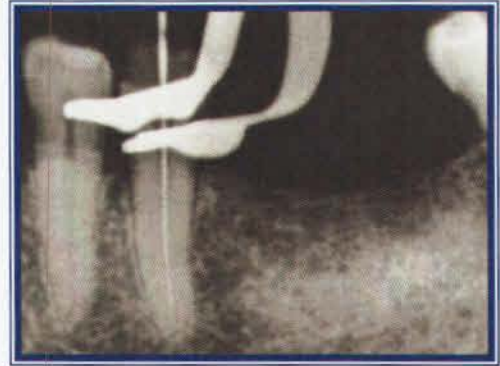


Figura N°26: Rx Conductometría
Fuente: Gabriela Landívar O.

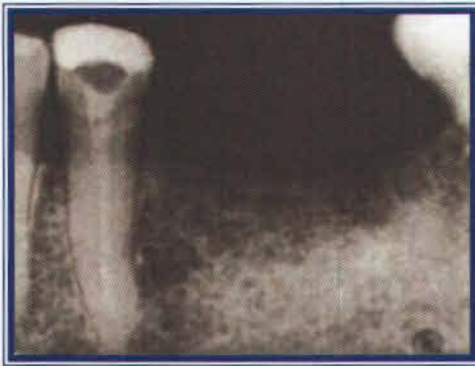

Figura N° 27: Rx Colocación del UltraCal XS
Fuente: Gabriela Landívar O.

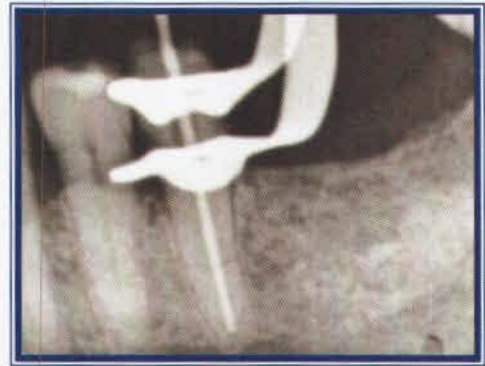

Figura N°28: Rx Connetría
Fuente: Gabriela Landívar O.

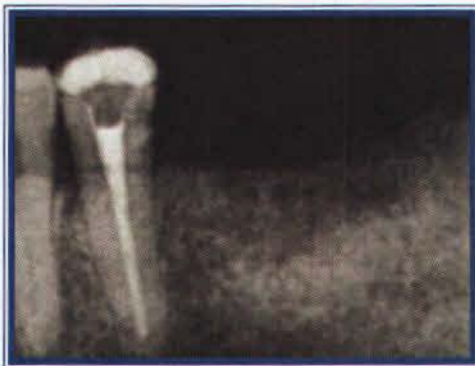

Figura N°29: Rx final
Fuente: Gabriela Landívar O.

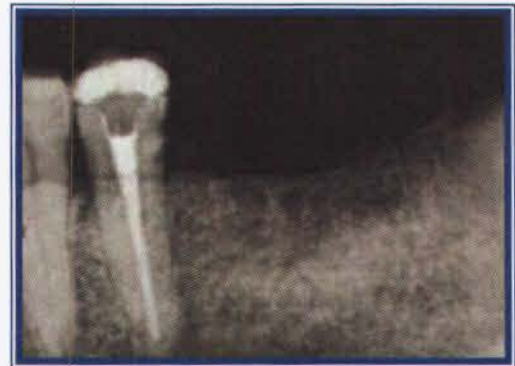

Figura N°30: Rx de control a los 4 meses
Fuente: Gabriela Landívar O.

Caso N° 2

Nombre y Apellido: Ma. Delia Villacis

Pieza: 21

Diagnóstico: Pulpa no vital en estado crónico

Tratamiento: Necropulpectomía

Primera cita

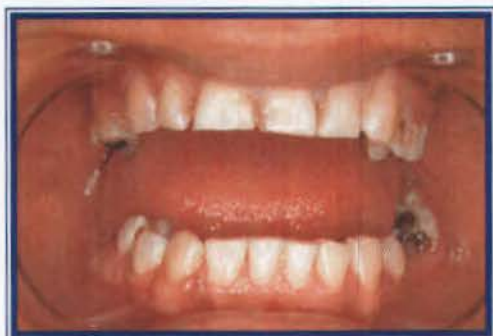

Figura N°1: Vista frontal de la arcada
Fuente: Gabriela Landívar O.

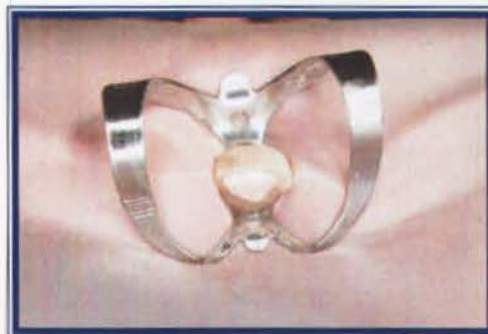


Figura N°2: Aislamiento del campo
Fuente: Gabriela Landívar O.

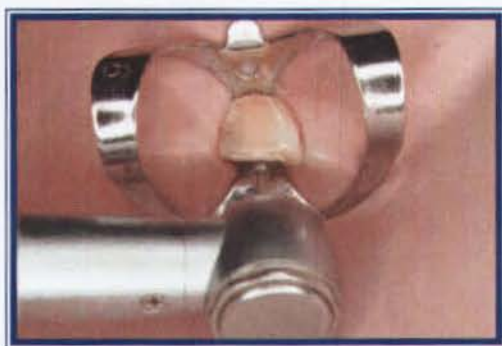

Figura N°3: Apertura coronal
Fuente: Gabriela Landívar O.

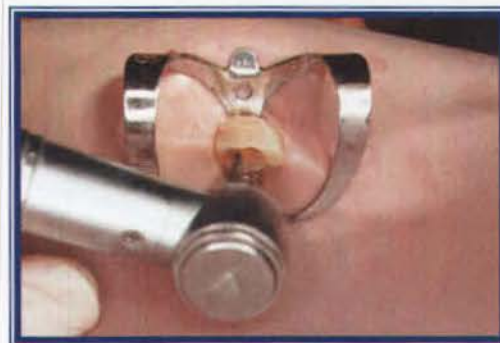


Figura N° 4: Desgaste compensatorio
Fuente: Gabriela Landívar O.

Uso del Hidróxido de Calcio químicamente puro y del UltraCal XS como medicamentos intraconducto en dientes con pulpas necróticas con o sin lesión periapical

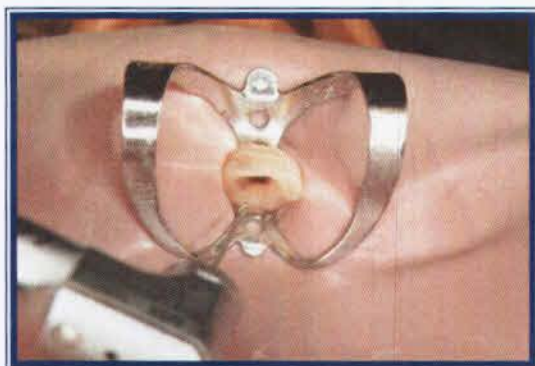


Figura N°5: Preparación tercio cervical con Gates
Fuente: Gabriela Landívar O.

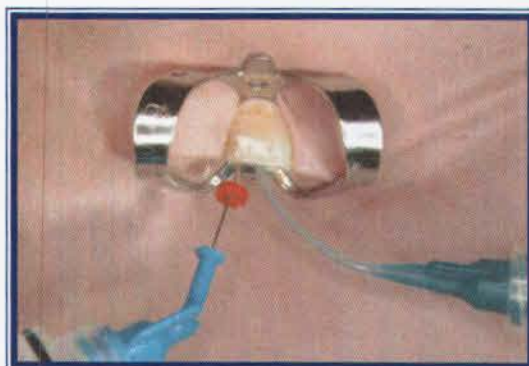


Figura N°6: Neutralización con NaClO
Fuente: Gabriela Landívar O.

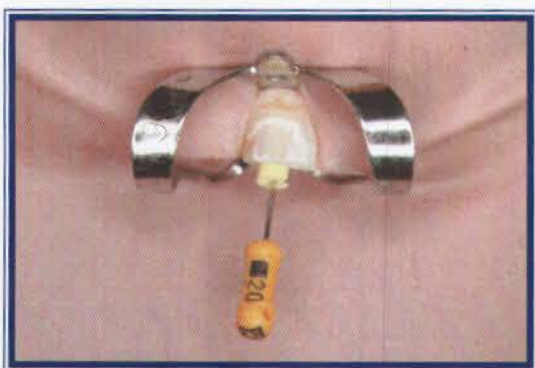


Figura N° 7: Desbridamiento foraminal
Fuente: Gabriela Landívar O.

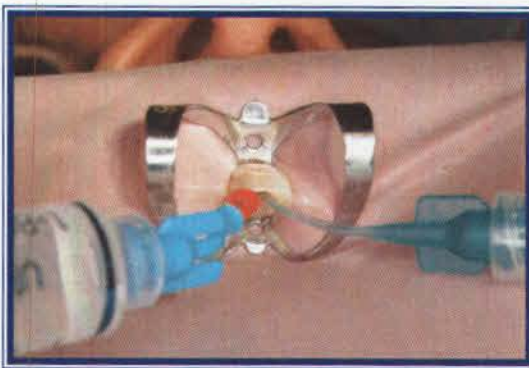


Figura N° 8: Irrigación NaClO 2,5%
Fuente: Gabriela Landívar O.

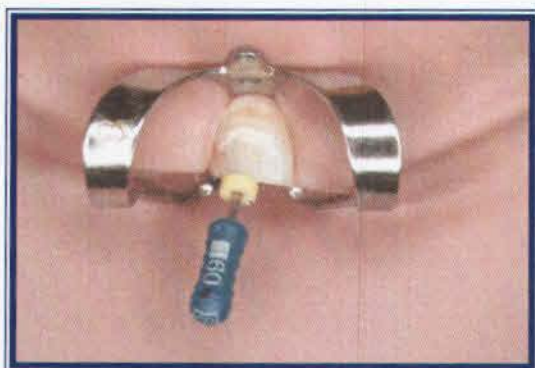


Figura N° 9: Utilima lima
Fuente: Gabriela Landívar O.

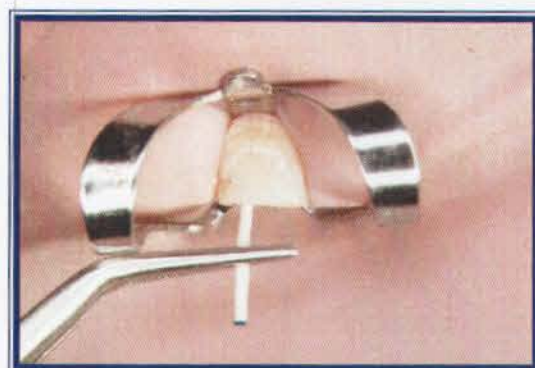


Figura N° 10: Cono de papel estéril
Fuente: Gabriela Landívar O.



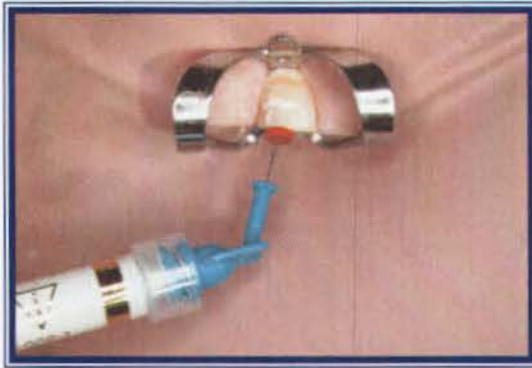


Figura N° 11: Colocación el UltraCal XS
Fuente: Gabriela Landívar O.

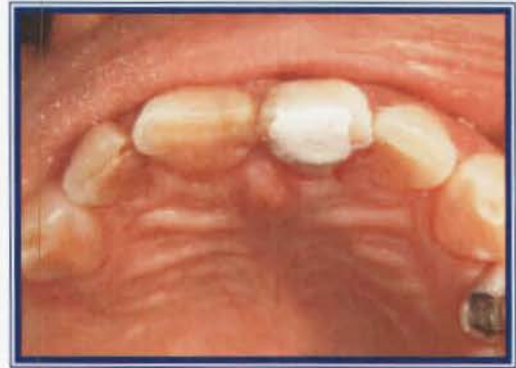

Figura N° 12: Coltosol
Fuente: Gabriela Landívar O.

Segunda Sesión

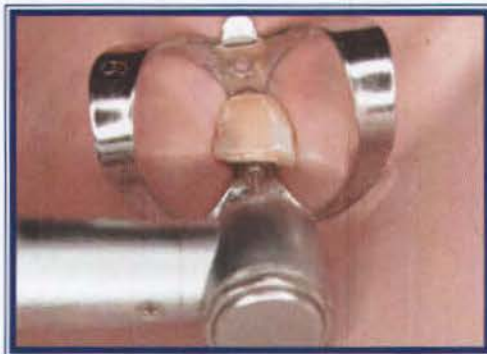

Figura N° 13: Apertura
Fuente: Gabriela Landívar O.

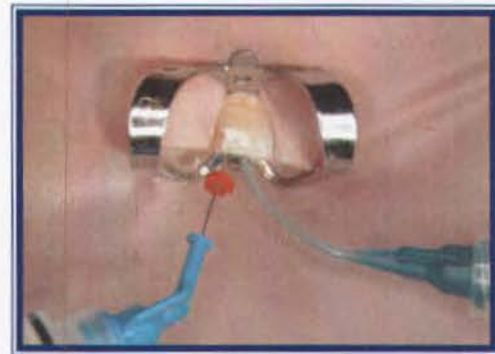


Figura N° 14: Remoción del Ca(OH)₂ con irrigación
Fuente: Gabriela Landívar O.

Uso del Hidróxido de Calcio químicamente puro y del UltraCal XS como medicamentos intraconducto en dientes con pulpas necróticas con o sin lesión periapical

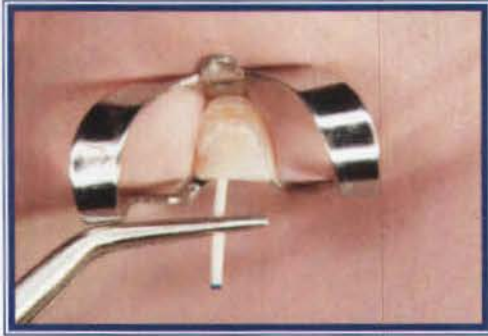

Figura N°15: Cono de papel
Fuente: Gabriela Landívar O.

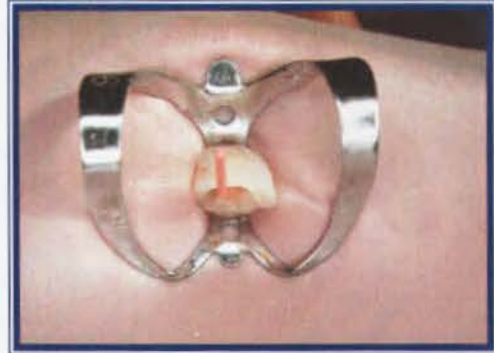


Figura N°16: Comprobación de LRT
Fuente: Gabriela Landívar O.

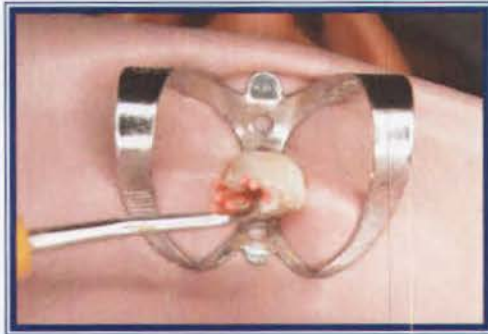


Figura N° 17: Uso del Espaciador
Fuente: Gabriela Landívar O.

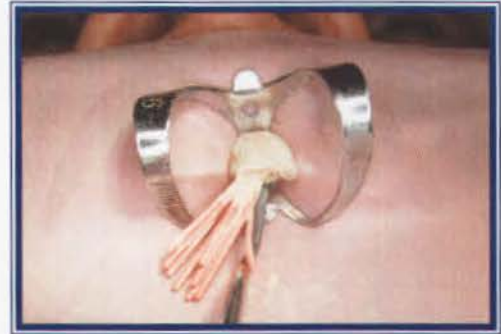

Figura N°18: Corte del cono principal y los accesorios
Fuente: Gabriela Landívar O.

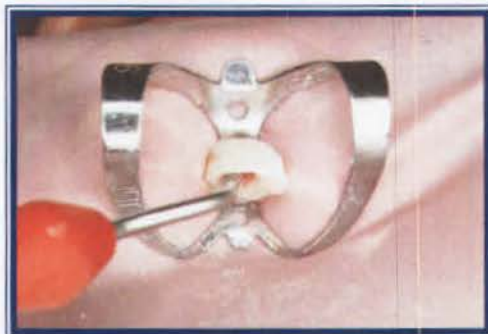


Figura N° 19: Uso del condensador
Fuente: Gabriela Landívar O.

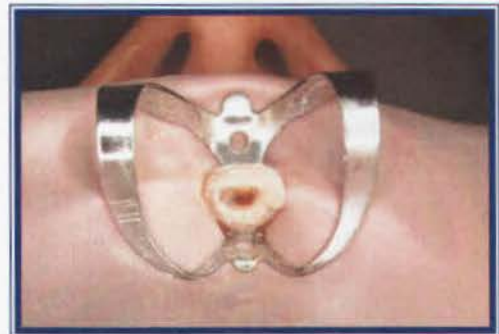

Figura N°20: Endodoncia terminada
Fuente: Gabriela Landívar O.

Radiografías

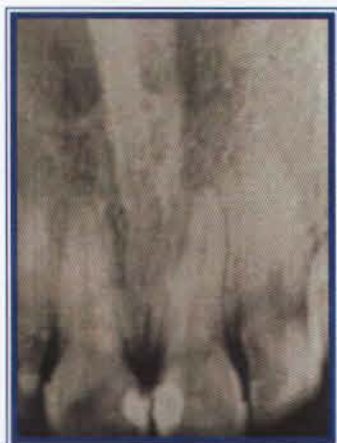

Figura N° 21: Rx Preoperatoria
Fuente: Gabriela Landívar O.

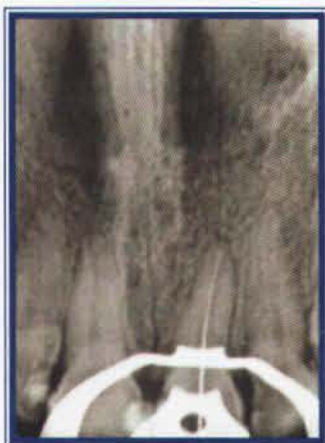

Figura N°22: Rx Conductometría
Fuente: Gabriela Landívar O.

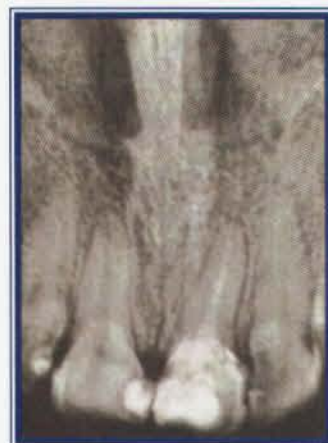

Figura N°23: UltraCal
Fuente: Gabriela Landívar O.

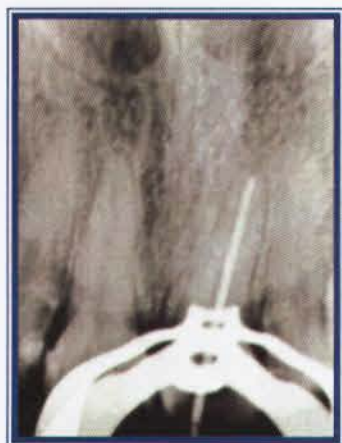

Figura N°24: Rx Conometría
Fuente: Gabriela Landívar O.

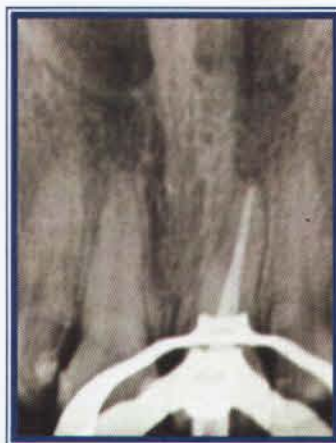

Figura N°25: Rx Obturación
Fuente: Gabriela Landívar O.

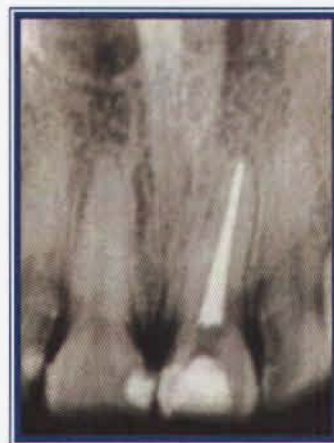

Figura N°26: Rx final
Fuente: Gabriela Landívar O.

Caso N° 3

Nombre y Apellido: Martha Galván Pontón

Pieza: 44

Diagnóstico: Pulpa no vital en estado crónico

Tratamiento: Necropulpectomía

Primera cita

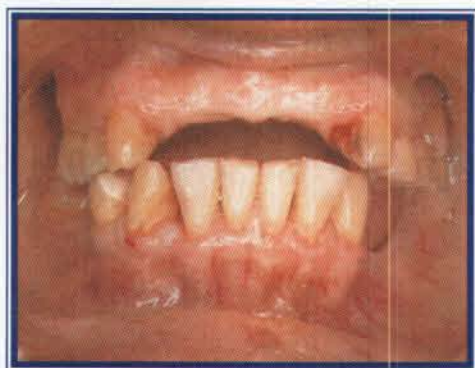

Figura N°1: Vista Frontal
Fuente: Gabriela Landívar O.

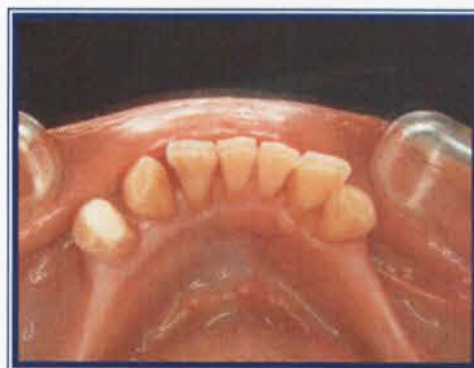

Figura N°2: Vista oclusal pieza 44
Fuente: Gabriela Landívar O.

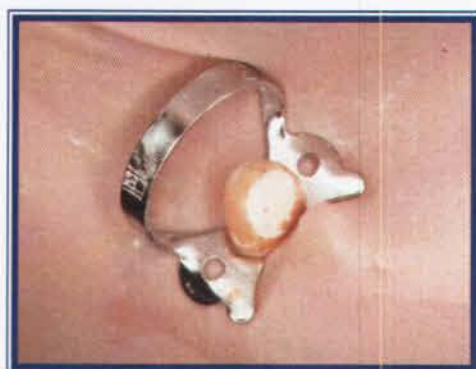

Figura N° 3: Aislamiento del campo operatorio
Fuente: Gabriela Landívar O.

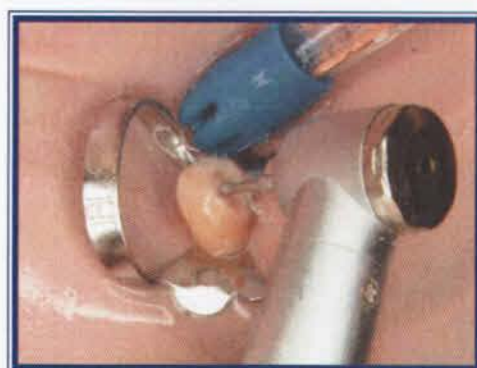


Figura N° 4: Apertura cameral
Fuente : Gabriela Landívar O.

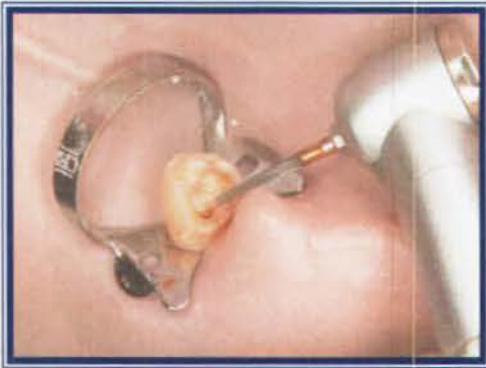


Figura N° 5: Uso de la Endo Z
Fuente: Gabriela Landívar O.

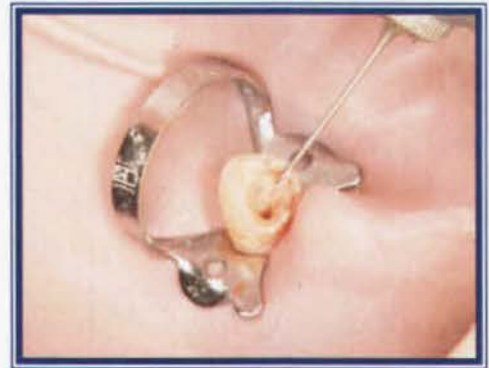

Figura N°6: Uso de Gates Glidden
Fuente: Gabriela Landívar O.

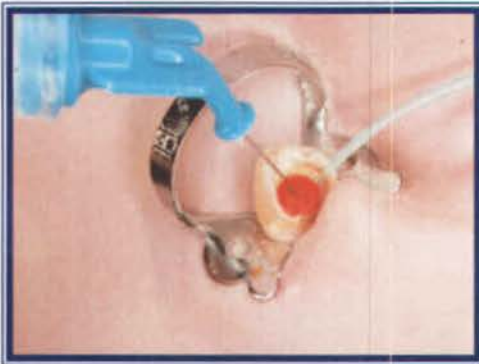

Figura N°7: Irrigación con NaClO 5,25%
Fuente: Gabriela Landívar O.

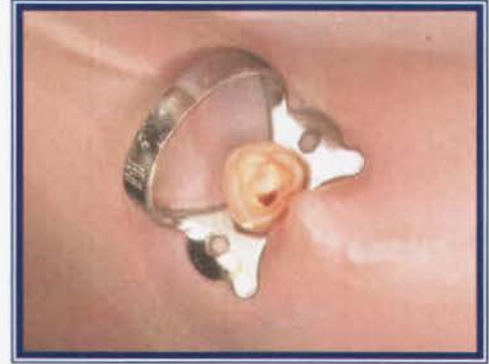

Figura N°8: Preparación cameral
Fuente: Gabriela Landívar O.

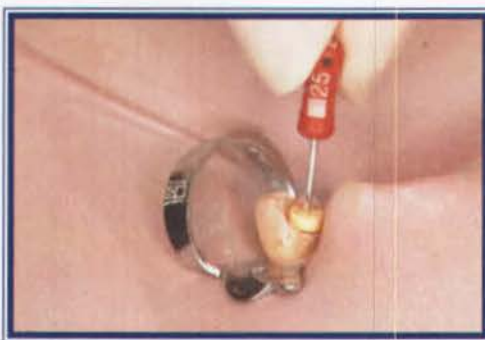


Figura N° 9: Neutralización del conducto
Fuente: Gabriela Landívar O.

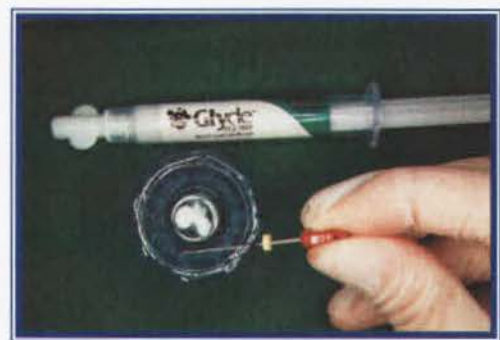

Figura N°10: Uso de EDTA
Fuente: Gabriela Landívar O.

Uso del Hidróxido de Calcio químicamente puro y del UltraCal XS como medicamentos intraconducto en dientes con pulpas necróticas con o sin lesión periapical

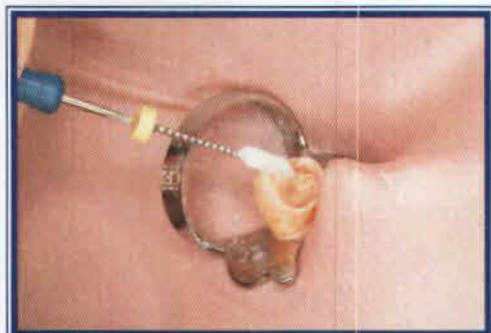


Figura N°11: colocación de EDTA por 3 min
Fuente: Gabriela Landívar O.

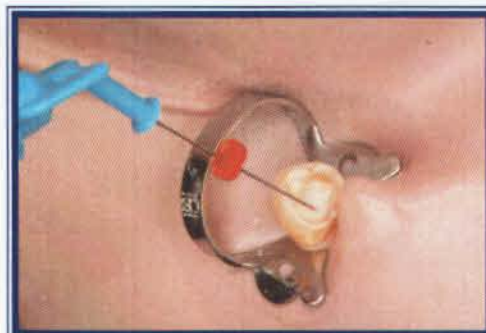


Figura N°12: Irrigación abundante con NaClO
Fuente: Gabriela Landívar O.



Figura N° 13: Ca(OH)₂ químicamente puro
Fuente: Gabriela Landívar O.



Figura N° 14: Mezcla homogénea
Fuente: Gabriela Landívar O.

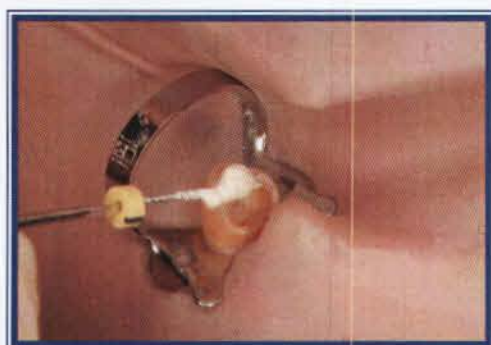

Figura N°15: Colocación del Ca(OH)₂
Fuente: Gabriela Landívar O.

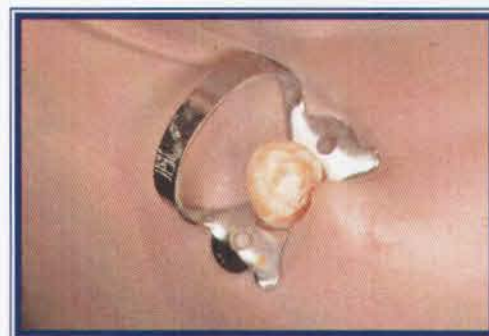

Figura N°16: Conducto medicado
Fuente: Gabriela Landívar O.

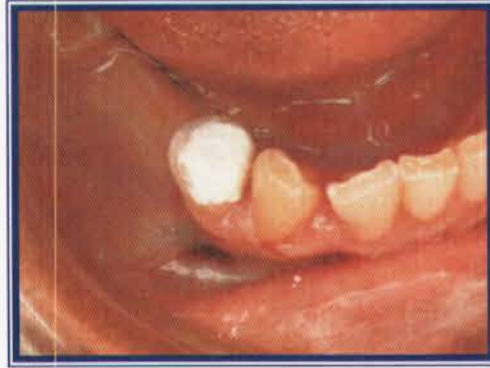

Figura N°17: Colocación de coltosol
Fuente: Gabriela Landívar O.

Segunda sesión

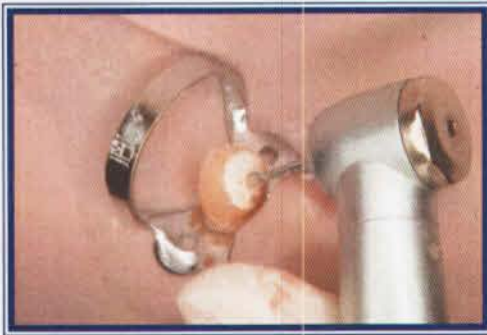

Figura N°18: Apertura
Fuente: Gabriela Landívar O.

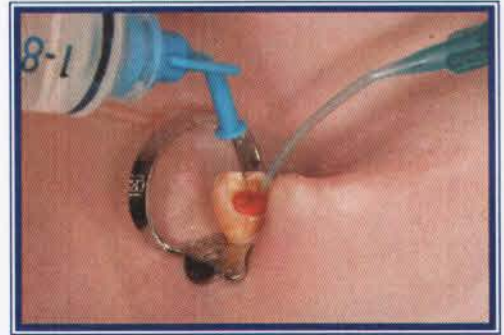

Figura N° 19: Irrigación con Hipoclorito
Fuente: Gabriela Landívar O.

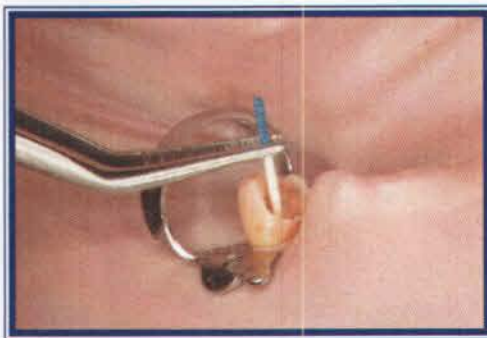


Figura N° 20: Cono de papel estéril
Fuente: Gabriela Landívar O.

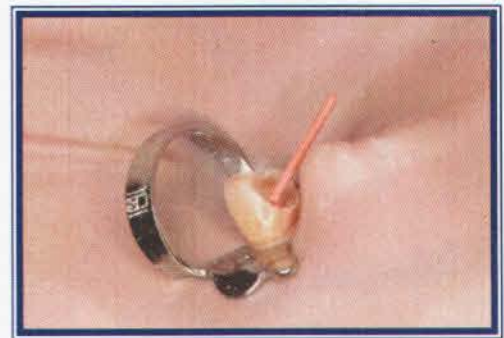

Figura N°21: Cono de principal
Fuente: Gabriela Landívar O.

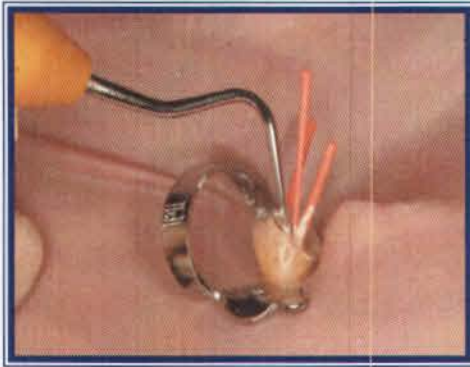


Figura N°22: Condensación lateral
Fuente: Gabriela Landívar O.

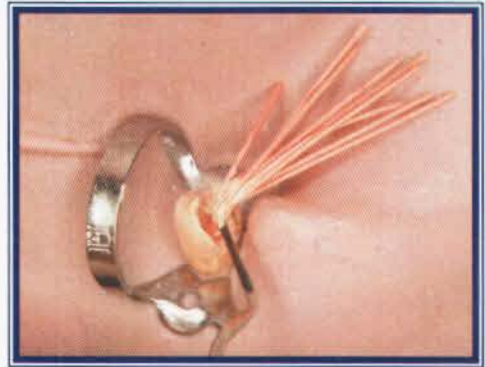

Figura N° 23: Corte del penacho
Fuente: Gabriela Landívar O.

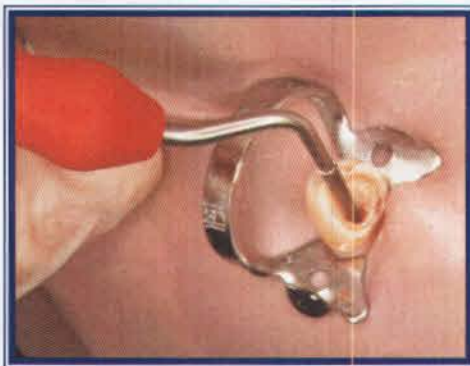


Figura N°24: Condensación de la gutapercha
Fuente: Gabriela Landívar O.

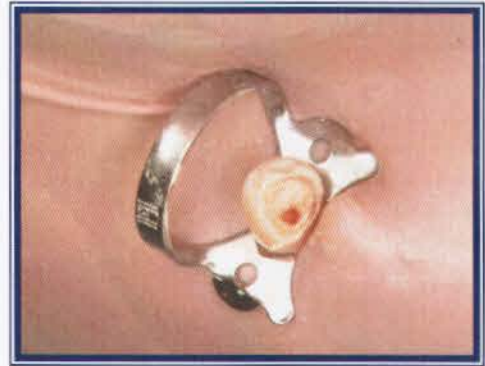

Figura N°25: Tratamiento terminado
Fuente: Gabriela Landívar O.

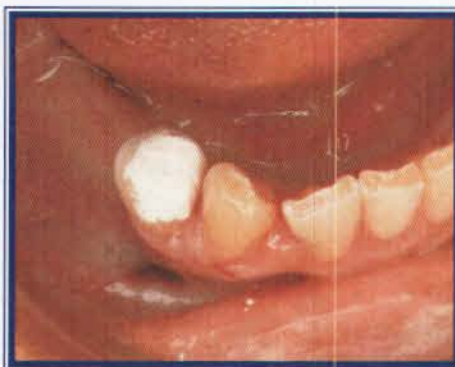


Figura N°26: Obturación provisional
Fuente: Gabriela Landívar O.

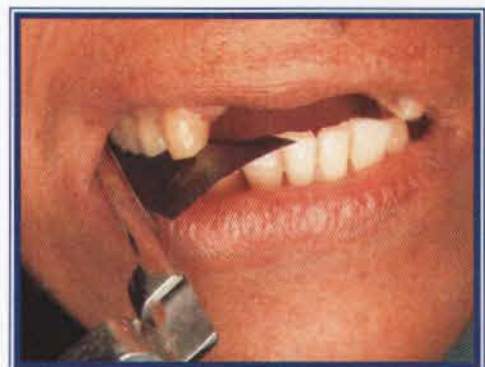


Figura N°27: Chequeo de la oclusión
Fuente: Gabriela Landívar O.

Radiografías

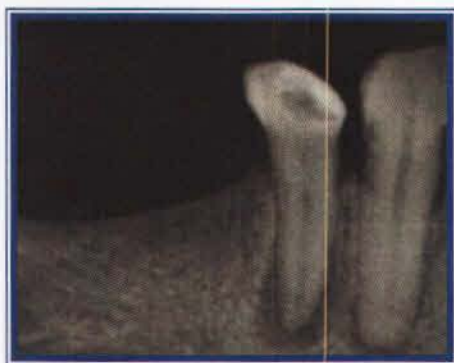

Figura N° 28: Rx preoperatoria
Fuente: Gabriela Landívar O.

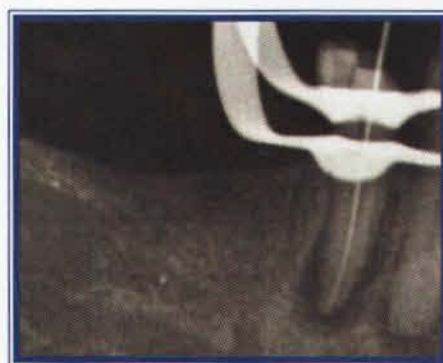

Figura N°29: Rx Conductometria
Fuente: Gabriela Landívar O.



Figura N°30: Rx Colación del Ca(OH)2 químicamente puro
Fuente: Gabriela Landívar O.



Figura N°31: Rx Conometría
Fuente: Gabriela Landívar O.

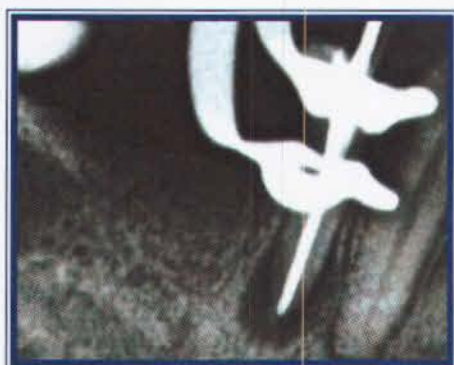

Figura N°32: Rx Penacho
Fuente: Gabriela Landívar O.

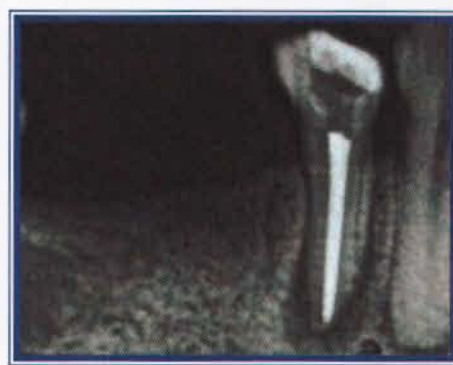

Figura N°33: Rx final
Fuente: Gabriela Landívar O.

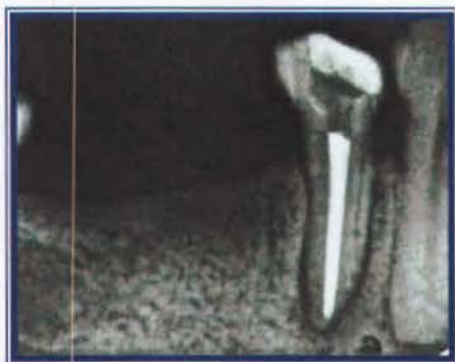

Figura N°34: Rx de control a los 4 meses
Fuente: Gabriela Landívar O.

Caso N° 4

Nombre y Apellido: Patricia Guerrero Macías

Pieza: 21

Diagnóstico: Pulpa no vital en estado agudo

Tratamiento: Necropulpectomía

Primera Cita

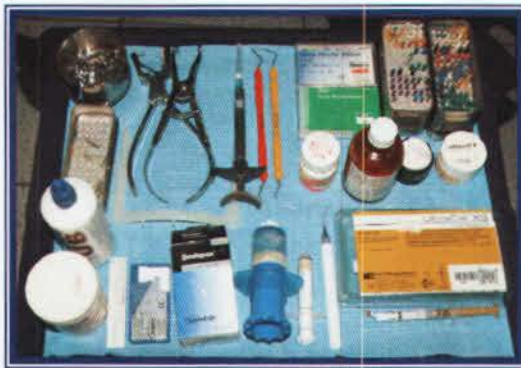

Figura N° 1: Mesa de trabajo
Fuente: Gabriela Landívar O.



Figura N° 2: Paciente Patricia
Fuente: Gabriela Landívar O.

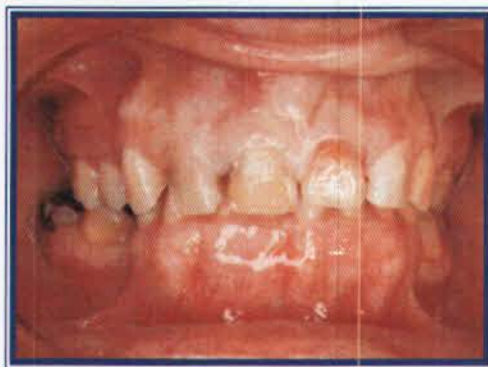

Figura N° 3: Vista vestibular
Fuente: Gabriela Landívar O.

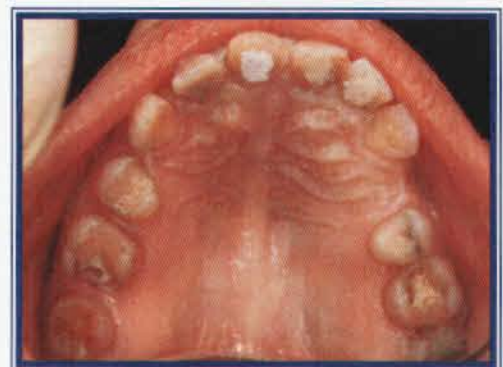

Figura N° 4: Vista palatina
Fuente: Gabriela Landívar O.

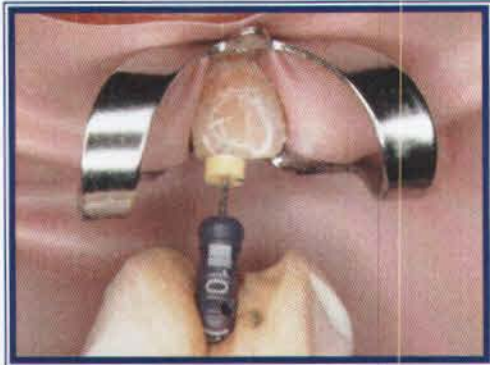


Figura N° 11: Desbridamiento foraminal.
Fuente: Gabriela Landívar O.




Figura N° 12: Disminución de 2-3mm
Fuente: Gabriela Landívar O.

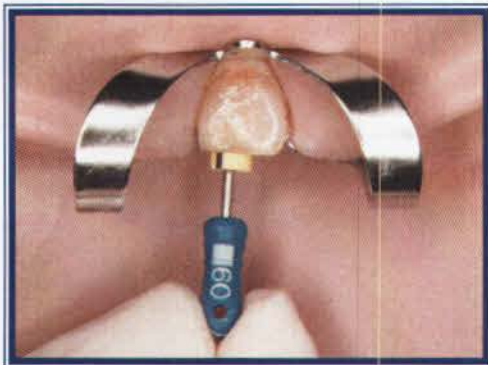


Figura N°13: Lima K-File #60 con 22mm de LT.
Fuente: Gabriela Landívar O.

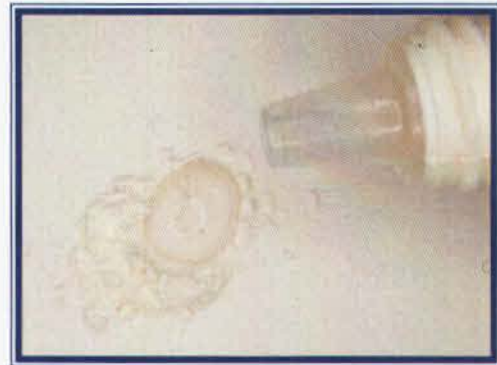

Figura N°14: Vehículo suero fisiológico
Fuente: Gabriela Landívar O.



Figura N°15: Colocación Ca(OH)_2 con una lima estéril
Fuente: Gabriela Landívar O.

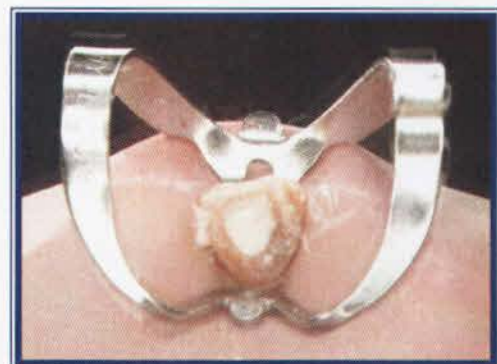

Figura N°16: Extravasacion del Ca(OH)_2
Fuente: Gabriela Landívar O.

Uso del Hidróxido de Calcio químicamente puro y del UltraCal XS como medicamentos intraconducto en dientes con pulpas necróticas con o sin lesión periapical

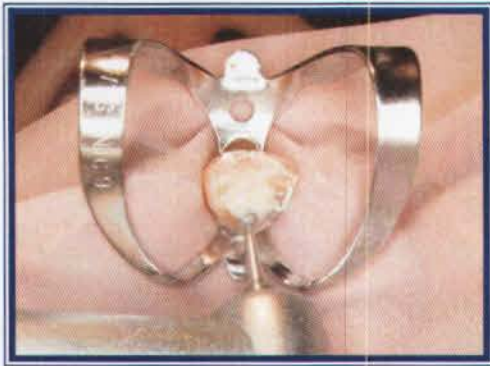


Figura N°5: Apertura
Fuente: Gabriela Landívar O.

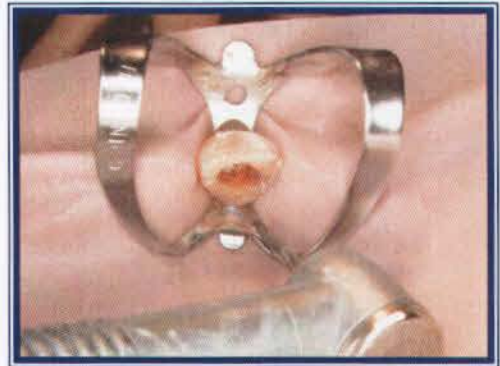


Figura N° 6: Uso de la Endo Z
Fuente: Gabriela Landívar O.

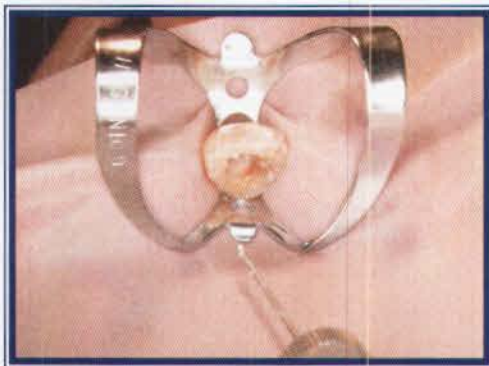


Figura N° 7: Uso de Gates en tercio cervical
Fuente: Gabriela Landívar O.

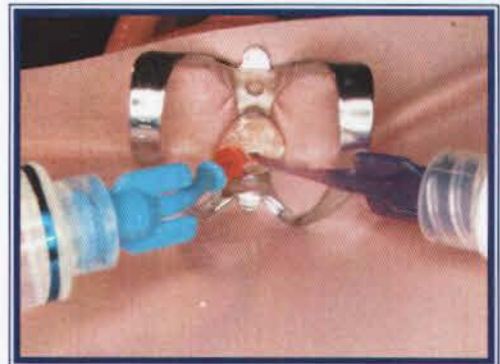


Figura N° 8: Neutralización con NaClO
Fuente: Gabriela Landívar O.



Figura N° 9: Lima #25 con 15 mm.
Fuente: Gabriela Landívar Ontaneda

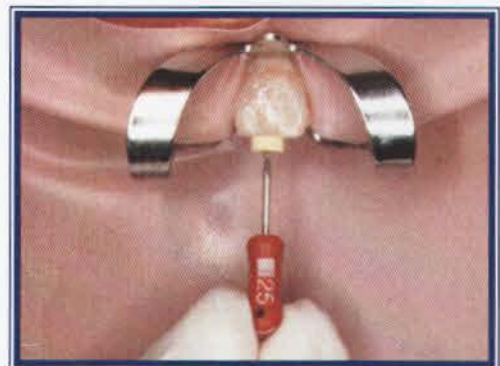


Figura N°10: Neutralización lima#25, 15mm.
Fuente: Gabriela Landívar Ontaneda

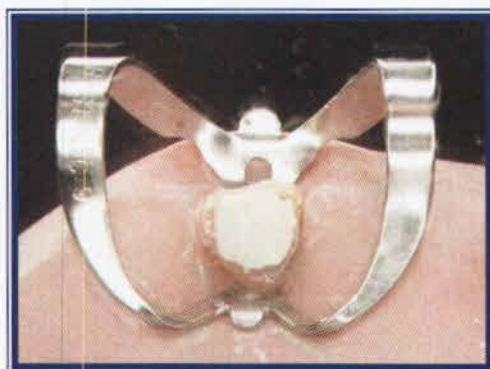

Figura N° 17: Sellado provisional con coltosol. Hasta después de 14 días para la segunda cita.
Fuente: Gabriela Landívar O.

Segunda Cita

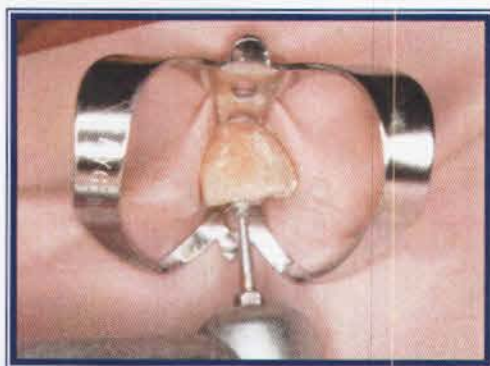


Figura N° 18: Apertura coronal
Fuente: Gabriela Landívar O.

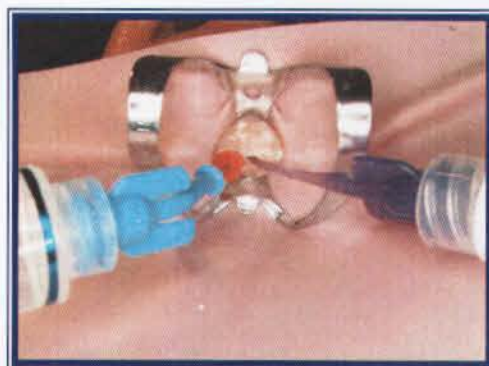


Figura N° 19: Irrigación con NaClO
Fuente: Gabriela Landívar O.



Figura n° 20: Cono de papel esteril
Fuente: Gabriela Landívar O.



Figura N° 21: Desinfección de conos
Fuente: Gabriela Landívar O.

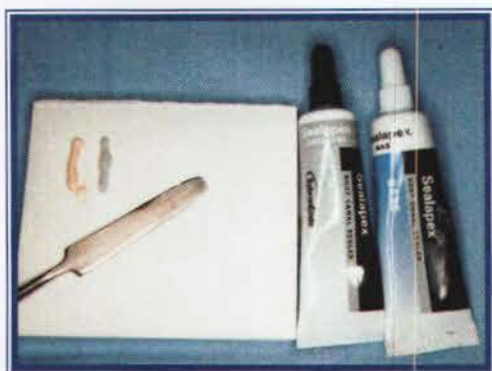

Figura N°22: Cemento Sealapex
Fuente: Gabriela Landívar O.

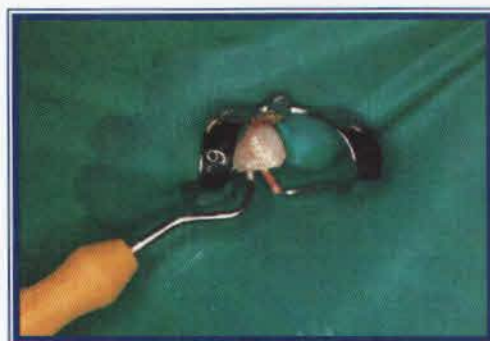

Figura N°23: Técnica de condensación lateral
Fuente: Gabriela Landívar O.

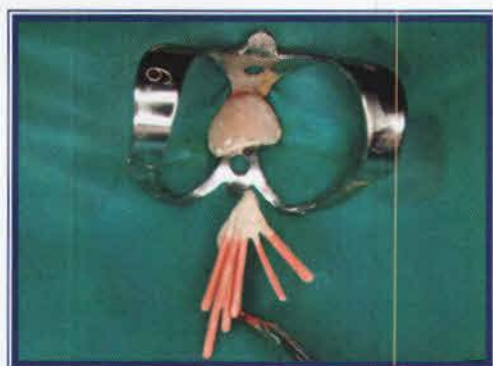


Figura N° 24: Corte del penacho
Fuente: Gabriela Landívar O.

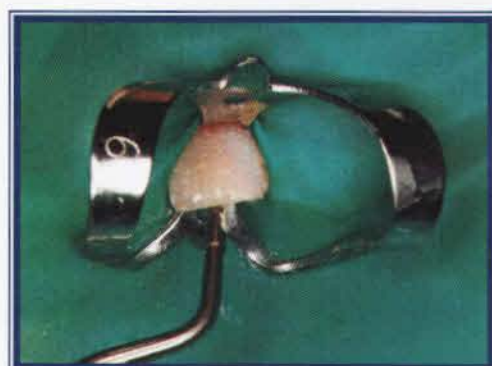

Figura N°25: Condensación vertical
Fuente: Gabriela Landívar O.

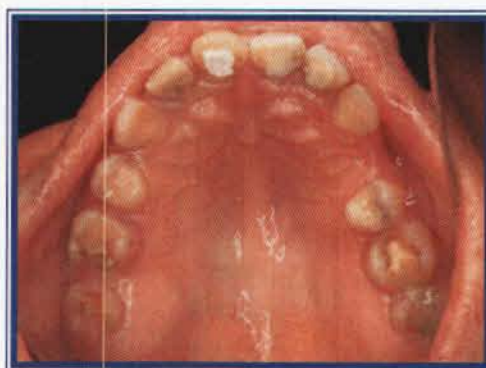


Figura N° 26: Obturación terminada
Fuente: Gabriela Landívar O.

Radiografías

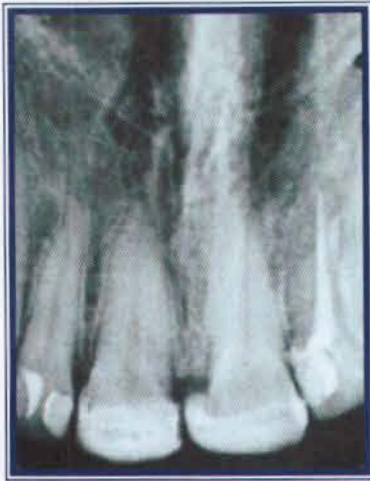

Figura N°27: Rx Preoperatoria
Fuente: Gabriela Landívar O.

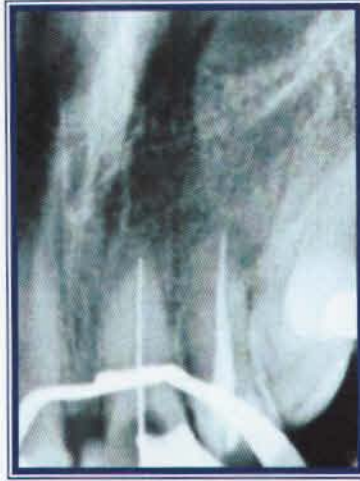

Figura N°28: Rx Conductometría
Fuente: Gabriela Landívar O.

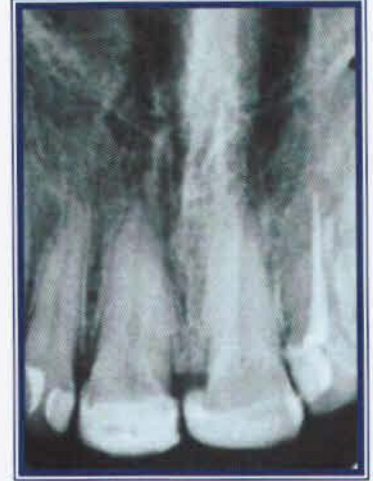

Figura N°29: Rx Ca(OH)₂
Fuente: Gabriela Landívar O.

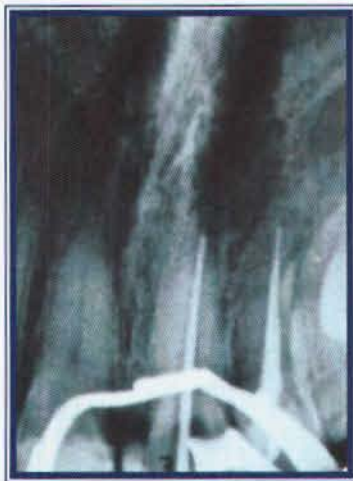

Figura N°30: Rx Conometría
Fuente: Gabriela Landívar O.

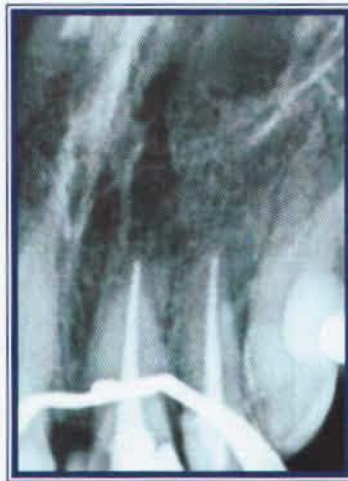

Figura N°31: Rx Penacho
Fuente: Gabriela Landívar O.

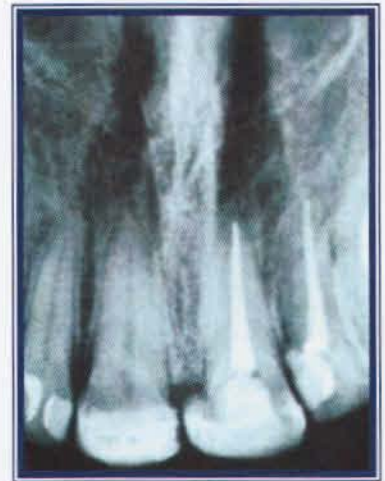

Figura N°32: Rx final
Fuente: Gabriela Landívar O.

CONCLUSIONES Y RECOMENDACIONES

1. En las Necropulpectomias se recomienda realizar una neutralización del contenido séptico/tóxico del conducto por tercios, junto con una técnica de instrumentación corono – apical, ya que esto ayuda a eliminar el mayor contenido de microorganismos que se encuentran en el tercio medio y coronal. Esto evita la extrusión de microorganismos fuera del foramen apical, causando el paso de un cuadro crónico a un cuadro agudo, donde el paciente pudiera referir dolor postoperatorio. También esta técnica nos permite tener mejor acceso y visualización del tercio apical, permitiéndonos llegar con facilidad a la LT (longitud de trabajo) adecuada.
2. Debido al amplio contenido bacteriano y a la resistencia que presentan algunas bacterias frente a la irrigación e instrumentación, es necesario el uso de un medicamento intraconducto que contenga las propiedades ideales, como el Ca(OH)_2 químicamente puro o el comercial como el caso del UltraCal XS, que presenten alta concentración para eliminar aún las bacterias que tienen la capacidad de sobrevivir pH elevados.
3. Se debe dejar el conducto completamente instrumentado y limpio antes de la colocación del Ca(OH)_2 , ya que así el medicamento puede ejercer su acción por completo al entrar en contacto con las paredes dentinarias.
4. El tiempo ideal de permanencia del Ca(OH)_2 dentro del conducto para ejercer su acción necesaria es de 14 a 21 días, ya que en este periodo de tiempo alcanza mayor disociación iónica.
5. Nunca se debe dejar el conducto abierto como antiguamente se trataba este tipo de patologías, ya que complica el cuadro permitiendo el ingreso de bacterias al interior del conducto.
6. Se debe realizar la reconstrucción coronal lo antes posible, después de haber finalizado el tratamiento endodóntico, ya que así garantizamos un correcto

sellado, y evitamos filtraciones al interior del conducto, poniendo en riesgo el éxito de nuestro tratamiento.

7. Es importante realizar controles postoperatorios a los 6 meses, al año y a los 2 años. Así podemos comprobar en éxito endodóntico y evidenciar reparaciones periapicales.
8. Debemos utilizar soluciones irrigantes de hipoclorito de sodio al 2,5% ya que las pulpas necróticas tienen un alto contenido microbiano. La concentración de hipoclorito de sodio de 5,25% se lo utiliza solo para la neutralización séptico/tóxica.
9. El uso del Ca(OH)_2 químicamente puro o su presentación comercial como el UltraCal XS no presentan una diferencia significativa en la efectividad de acción. Lo importante es tomar en cuenta la importancia del correcto llenado del conducto con el medicamento para que entre en contacto con todas las paredes. También es importante el vehículo que se utilice ya que influye en la disociación iónica del medicamento en el caso de utilizar el químicamente puro o que método se va utilizar para la colocación del UltraCal XS. La concentración que presenten también es clave para su acción antimicrobiana y reparativa.
10. Sin embargo el Ultracal XS presenta mayores beneficios, ya que proporciona una forma más rápida y fácil de la colocación del Ca(OH)_2 dentro del conducto. Garantiza menor riesgo de contaminación bacteriana, debido a la disminución de pasos a realizar, evitando el contacto con el medio siendo introducido directamente en el interior del conducto. Radiográficamente el operador puede observar su colocación debido a su radiopacidad, permitiendo controlar el correcto relleno del conducto. El UltraCal XS contiene un pH de 12.5, lo suficientemente elevado para eliminar cualquier microorganismo que haya quedado remanente dentro del conducto radicular.

REFERENCIAS BIBLIOGRAFICAS

1. Alvarado M., Alessandra. **PATOLOGÍA ENDODÓNTICA PERIRADICULAR Y SU DIAGNÓSTICO.** Carlos Bóveda Z. 8-10-2009 <http://www.carlosboveda.com/Odontologosfolder/odontoinvitadoold/odontoinvitado_25.htm>.
2. Leonardo, Mario Roberto y Leonardo, Renato de Toledo. **ENDODONCIA: CONCEPTOS BIOLÓGICOS Y RECURSOS TECNOLÓGICOS.** Brazil: Artes Médicas Ltda., 2009.
3. Leonardo, Mario Roberto. **ENDODONCIA. TRATAMIENTO DE CONDUCTOS RADICULARES. PRINCIPIOS TÉCNICOS Y BIOLÓGICOS.** Volumen 1: Artes Médicas Ltda., 2005.
4. Mondragón Espinoza, Jaime D. **ENDODONCIA.** México: INTERAMERICANA. McGraw. Hill, 1995.
5. Baumann, Michael A., Beer Rudolf. **ENDODONCIA. ATLAS EN COLOR DE ODONTOLOGÍA.** 2da edición. Barcelona (España): ELSEVIER MASSON, 2008
6. Bottino, Marco Antonio. **NUEVAS TENDENCIAS 3: ENDODONCIA.** Artes Médicas Ltda., 2008.
7. Gutmann, James L. Baumgartner, J. Craig. Gluskin, Alan H. Hartwell, Gary R. and Walton, Richard E. **IDENTIFY AND DEFINE ALL DIAGNOSTIC TERMS FOR PERIAPICAL/ PERIRADICULAR HEALTH AND DISEASE STATES.** JOE Journal of Endodontics 2009; 35: 1658-1674.
8. Cohen, Stephen. Burns Richard C. **VÍAS DE LA PULPA.** 9na Edición. Madrid, España: ELSEVIER, 2009.
9. Canalda Sahli, Carlos. Brau Aguadé Esteban. **ENDODONCIA. TÉCNICAS CLÍNICA Y BASES CIENTÍFICAS.** 2da Edición. Barcelona (España): ELSEVIER, 2006

10. Estrela, Carlos. **CIENCIA ENDODÓNTICA**. 1 Edición, España: Artes Médicas Ltda., 2005.
11. De Lima Machado, Manoel Eduardo. **ENDONCIA. DE LA BIOLOGÍA A LA TÉCNICA**. 1ra Edición. Venezuela: AMOLCA, 2009.
12. Siqueira Jr., José F, and Ròcas, Isabela N. **CLINICAL IMPLICATIONS AND MICROBIOLOGY OF BACTERIAL PERSISTENCE AFTER TREATMENT PROCEDURES**. JOE Journal of Endodontics 2008; 34: 1291-1301.
13. Gomes, Brenda. Pinbeiro, Ericka T. Jacinto, Rogério C. Zaia, Alexandra A. Ferraz, Caio and Souza-Filbo, Francisco J. **MICROBIAL ANALYSIS OF CANALS OF ROOT-FILLED TEETH WITH PERIAPICAL LESIONS USING POLYMERASE CHAIN REACTION**. JOE Journal of Endodontics 2008; 34: 537-540.
14. Menezes, Renato. Pompermaier Garlet, Thiago. Fávoro Trombone, Ana Paula, DPharm. Repeke, Carlos Eduardo. Letra, Ariadne. Granjeiro, José Mauro. Campanelli, Ana Paula and Pompermaier Garlet, Gustavo. **THE POTENCIAL ROLE OF SUPPRESSORS OF CYTOKINE SIGNALING IN THE ATTENUATION OF INFLAMTORY REACTION AND ALVEOLAR BONE LOSS ASSOCIATED WITH APICAL PERIODONTITS**. JOE Journal of Endodontics 2008; 34: 1480-1484.
15. Schirrmeister, Jörg F. Liebenow, Anna-Lisa. Braun, Gabriele. Wittmer, Annette. Hellwing, Elmar and Al-Ahmad. **DETECTION AND ERADICATION OF MICROORGANISMS IN ROOT-FILLED TEETH ASSOCIATED WITH PERIRADICULAR LESIONS: AN IN VIVO STUDY**. JOE Journal of Endodontics 2007; 33: 536-540.
16. Caicedo, Ricardo. Mercante, Donald E. and Along, Dominick J. **CALCIUM – ION DIFFUSION OF FOUR CALCIUM – HYDROXIDE – BASED MATERIAL: ULTRACAL XS, VITAPEX, ROEKO CALCIUM –**

HYDROXIDE PLUS POINTS, AND PURE CALCIUM HYDROXIDE THROUGH RADICULAR DENTIN. Int J Oral-med Sci_2004: 75-82.

17. Húngaro Duarte, Marco Antonio. Midena, Raquel Zanin. Zeferino, Marcia A. Ricci Vivian Rodrigo. Weckwerth, Paulo Henrique. Dos Santos, Fernando. Guerreiro-Tonomaru, Maria and Tonomaru-Filbo Mario. **EVALUATION OF PH AND CALCIUM ION RELEASE OF CALCIUM HYDROXIDE PASTES CONTAINING DIFFERENT SUBSTANCES.** JOE Journal of Endodontics 2009; 35: 1274-1277.
18. Torres, Craig P. Apicella, Michael. Yancich, Peter P. and parker M. Jarry. **INTRACANAL PLACEMENT OF CALCIUM HYDROXIDE: A COMPARISON OF TECHNIQUES, REVISITED.** JOE Journal of Endodontics 2004; 30: 225-227
19. Orucoglu, Hasan and Cobankara Funda Kont. **EFFECT OF UNINTENTIONALLY EXTRUDED CALCIUM HYDROXIDE PASTE INCLUDIND BARIUM SULFATE AS A RADIOPAQUING AGENT IN TREATMENT OF TEETH WITH PERIAPICAL LESIONS: REPORT OF A CASE.** JOE Journal of Endodontics 2008; 34: 888-891.
20. Schäfer, Edgar and Bössmann, Klaus. **ANTIMICROBIAL EFFICACY O CLORHEXIDINE AND TWO CALCIUM HYDROXIDE FORMULATIONS AGAINST ENTEROCOCCUS FAECALIS.** JOE Journal of Endodontics 2005; 31: 53-56.
21. Penesis, Vince A. Fitzgerald, Patrick I. Fayad, Mohamed I. Wenckus, Christopher S. Besole, Ellen A. And Johnson, Bradford R. **OUTCOME OF DONE-VISIT AND TWO-VISIT ENDODONTIC TREATMENT OF NECROTIC TEETH WITH APICAL PERIODONTITIS: A RANDOMIZED CONTROLLED TRIAL WITH ONE-YEAR EVALUATION.** JOE Journal of Endodontics 2008; 34: 251-257
22. Blanscet, Michael L, Tordik, Patricia A., and Goodell, Gary G. **AN AGAR DIFFUSION COMPARISON OF THE ANTIMICROBIAL EFFECT OF CALCIUM HYDROXIDE AT FIVE DIFFERENT**

- CONCENTRATIONS WITH DIFFERENT VEHICLES.** JOE Journal of Endodontics 2008; 34: 1246-1248.
23. Simcock, Richard and Hicks M. Lamar. **DELIVER OF CALCIUM HYDROXIDE: COMPARISON OF FOUR FILLING TECHNIQUES.** JOE Journal of Endodontics 2006; 32: 680-682.
24. Orucoglu, Hasan and Cobankara Funda Kont. **EFFECT OF UNINTENTIONALLY EXTRUDED CALCIUM HYDROXIDE PASTE INCLUDING BARIUM SULFATE AS A RADIOPAQUING AGENT IN TREATMENT OF TEETH WITH PERIAPICAL LESIONS: REPORT OF A CASE.** JOE Journal of Endodontics 2008; 34: 888-891.
25. Özcelik, Bahar. Tasman, Fügen and Ogän, Canan. **A COMPARISON OF THE SURFACE TENSION OF CALCIUM HYDROXIDE MIXED WITH DIFFERENT VEHICLES.** JOE Journal of Endodontics 2000; 26: 500-502.
26. Hosoya, Noriyasu. Takahashi, Gota. Arai, Takashi and Nakamura, Jiro. **CALCIUM CONCENTRATION AND PH OF THE PERIAPICAL ENVIRONMENT AFTER APPLYING CALCIUM HYDROXIDE INTO ROOT CANALS IN VITRO.** JOE Journal of Endodontics 2001; 27: 343-346.
27. Bezerra Silva, Léa Assed. Nelson-Filho, Paulo. Leonardo, Mario Roberto. Rossi, Marcos A. and Aguilar Pansani, Cyneu. **EFFECT OF CALCIUM HYDROXIDE ON BACTERIAL ENDOTOXIN IN VIVO.** JOE Journal of Endodontics 2002; 28: 94-98.
28. Sukawat, Chongkiat and Srisuwan, Thanapen. **A COMPARISON OF THE ANTIMICROBIAL EFFICACY OF THREE CALCIUM HYDROXIDE FORMULATIONS ON HUMAN DENTIN INFECTED WITH ENTEROCOCCUS FAECALIS.** JOE Journal of Endodontics 2002; 28: 102-104.
29. Tanomaru Filho, Mario Roberto. Leonardo, Mario Roberto and Bezerra da Silva, Léa Assed. **EFFECT OF IRRIGATING SOLUTION AND**

CALCIUM HYDROXIDE ROOT CANAL DRESSING ON THE REPAIR OF APICAL AND PERIAPICAL TISSUES OF TEETH WITH PERIAPICAL LESION. JOE Journal of Endodontics 2002; 28: 295-299

30. Gutmann, James L. Dumsha Thom C. and Lovdahl Paul E. **SOLUCIÓN DE PROBLEMAS EN ENDODONCIA. PREVENCIÓN, IDENTIFICACIÓN Y TRATAMIENTO.** 4ta Edición. Madrid, España: ELSEVIER MOSBY, 2007.
31. José Gustavo de Paiva, Joao Humberto Antoniazzi. Endodontia. **BASES PARA A PRÁTICA CLÍNICA.** Brazil. Artes Médicas Ltd. 1984.
32. UltraCal XS. **Calcium Hidroxide paste.** Ultradent Products Inc. <http://www.ultradent.com/products/instructions/ultra_cal_xs.pdf>

ANEXOS

Caso N° 5

Nombre y Apellido: Ma. Amelia Merchán Soro

Pieza: 15

Diagnóstico: Pulpa no vital en estado crónico

Tratamiento: Necropulpectomía

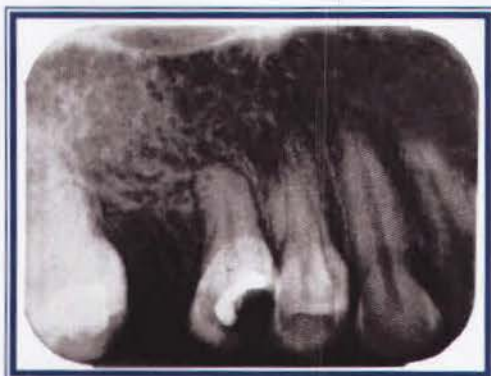

Figura N°1: Rx inicial
Fuente: Gabriela Landívar O.

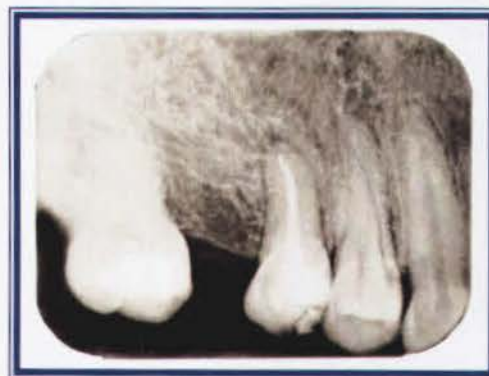

Figura N°2: Rx Final
Fuente: Gabriela Landívar O.

Caso N° 6

Nombre y Apellido: Larissa Montoya Bajaña

Pieza: 36

Diagnóstico: Pulpa no vital en estado crónico

Tratamiento: Necropulpectomía

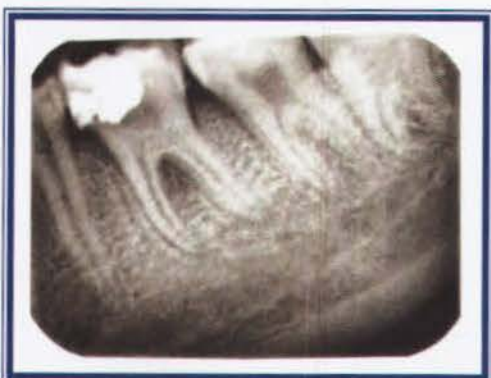

Figura N°3: Rx inicial
Fuente: Gabriela Landívar O.

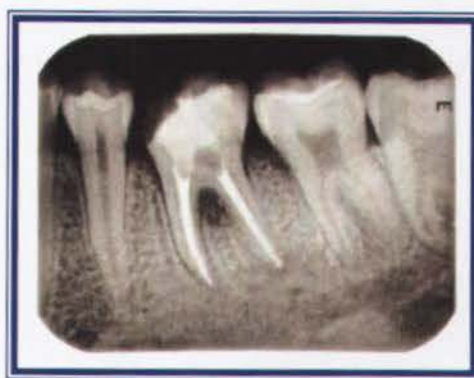

Figura N°4: Rx final
Fuente: Gabriela Landívar O.

Caso N° 7

Nombre y Apellido: Frecia Carpio Peña

Pieza: 13

Diagnóstico: Pulpa no vital en estado agudo

Tratamiento: Necropulpectomía

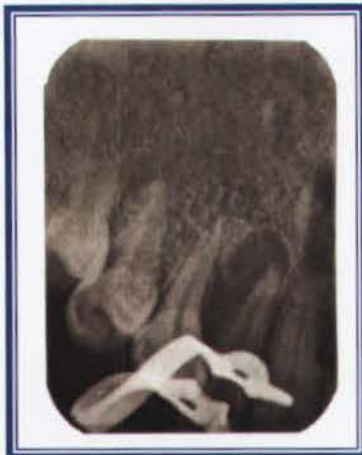

Figura N°5: Rx inicial
Fuente: Gabriela Landívar O.

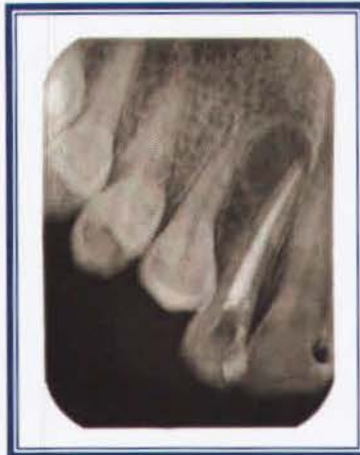

Figura N°6: Rx Final
Fuente: Gabriela Landívar O.

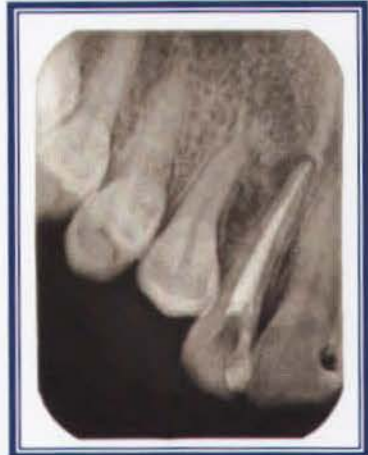

Figura N°7: Rx control (3 meses)
Fuente: Gabriela Landívar O.

Caso N° 8

Nombre y Apellido: Claudio Montalván Pozo

Pieza: 26

Diagnóstico: Pulpa no vital en estado crónico

Tratamiento: Necropulpectomía

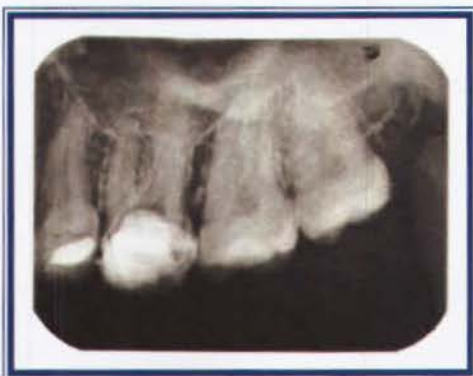

Figura N°8: Rx inicial
Fuente: Gabriela Landívar O.

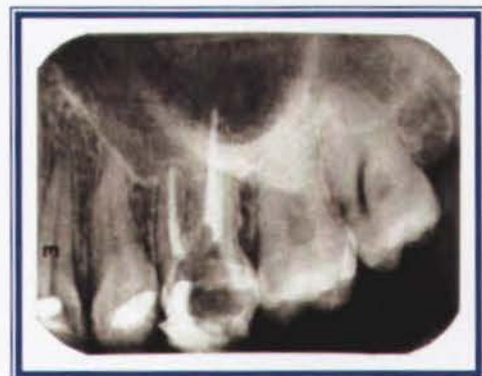

Figura N°9: Rx final
Fuente: Gabriela Landívar O.

Caso N° 9 y 10

Nombre y Apellido: Soledad Rodriguez Lazo

Pieza: 11 y 21

Diagnóstico: Pulpa no vital en estado crónico

Tratamiento: Necropulpectomía

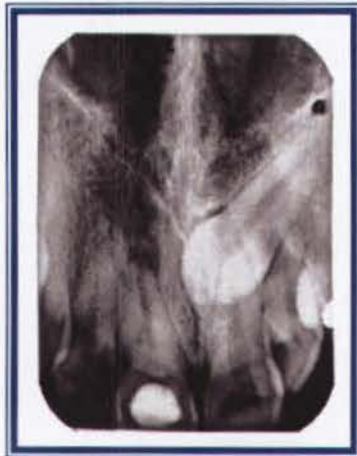

Figura N°10: Rx inicial
Fuente: Gabriela Landívar O.

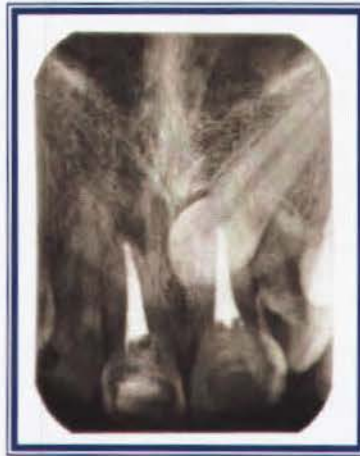

Figura N°11: Rx Final
Fuente: Gabriela Landívar O.

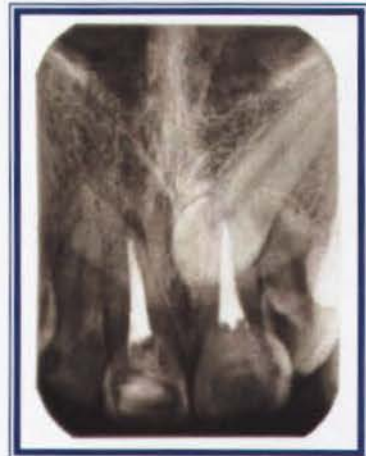

Figura N°12: Rx control (3 meses)
Fuente: Gabriela Landívar O.

Caso N° 11

Nombre y Apellido: Ma. Fernanda García Trujillo

Pieza: 47

Diagnóstico: Pulpa no vital en estado crónico

Tratamiento: Necropulpectomía

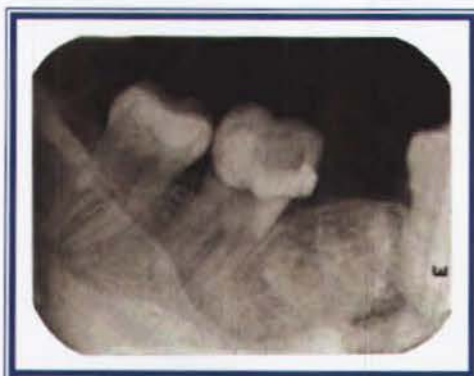

Figura N°13: Rx inicial
Fuente: Gabriela Landívar O.

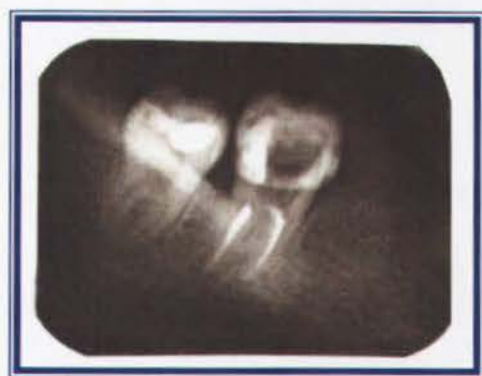

Figura N°14: Rx final
Fuente: Gabriela Landívar O.

Caso N° 12 y 13

Nombre y Apellido: Luis Francisco Córdova Castro

Pieza: 11 y 12

Diagnóstico: Pulpa no vital en estado crónico

Tratamiento: Necropulpectomía

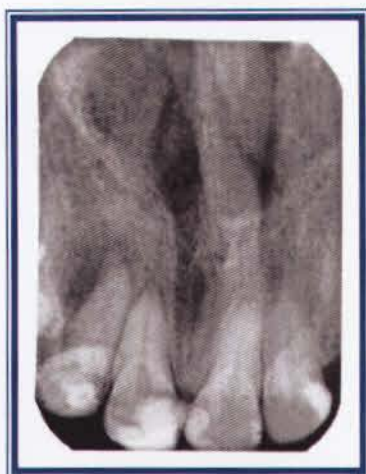

Figura N°15: Rx inicial
Fuente: Gabriela Landívar O.

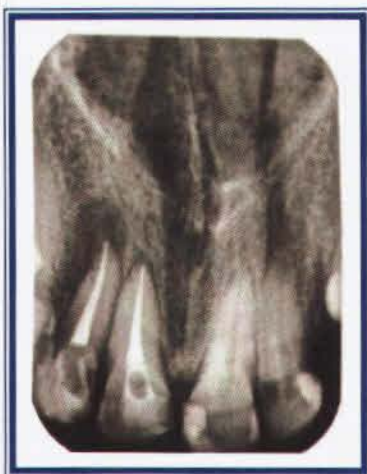

Figura N°16: Rx Final
Fuente: Gabriela Landívar O.

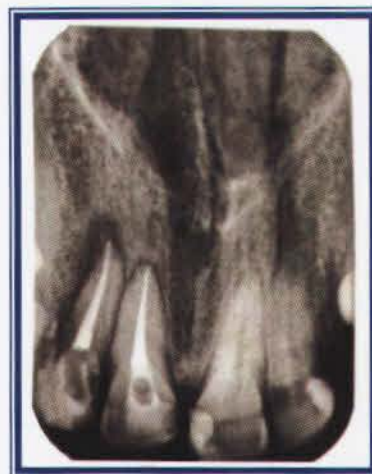

Figura N°17: Rx 3 meses
Fuente: Gabriela Landívar O.

Caso N° 14

Nombre y Apellido: Alejandro Paste Gonzabay

Pieza: 45

Diagnóstico: Pulpa no vital en estado crónico

Tratamiento: Necropulpectomía

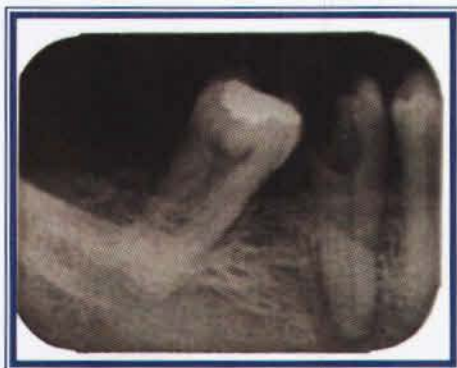

Figura N°18: Rx Inicial
Fuente: Gabriela Landívar O.

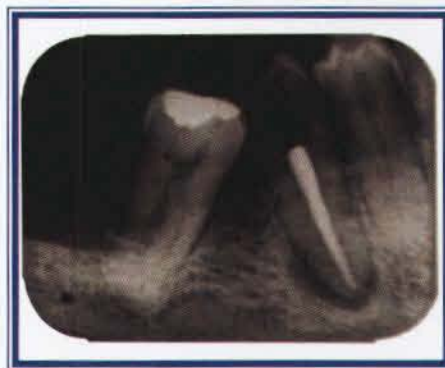

Figura N°19: Rx final
Fuente: Gabriela Landívar O.

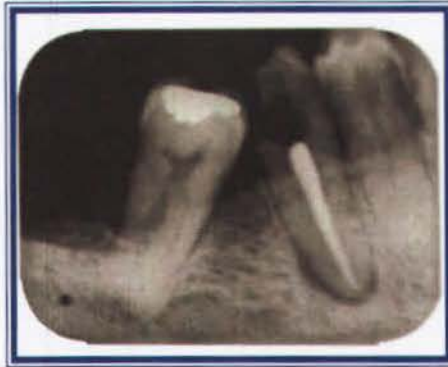

Figura N°20: Rx control (1 mes)
Fuente: Gabriela Landívar O.

Caso N°15

Nombre y Apellido: Henry Pillojo

Pieza: 36

Diagnóstico: Pulpa no vital en estado crónico

Tratamiento: Necropulpectomía

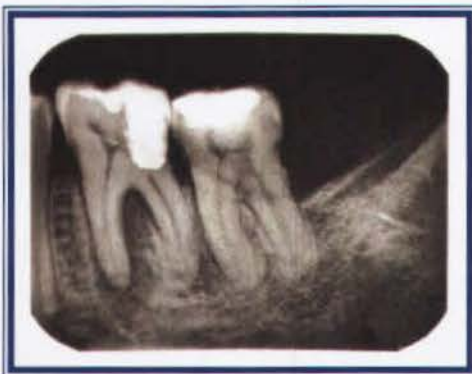

Figura N°21: Rx inicial
Fuente: Gabriela Landívar O.

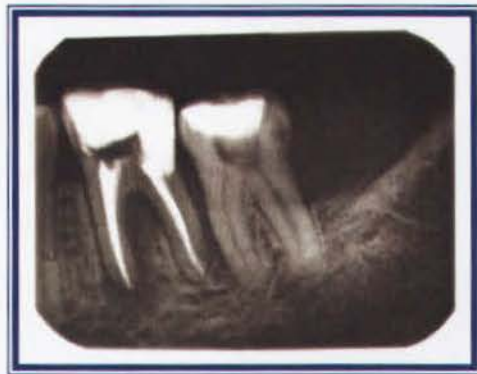

Figura N°22: Rx final
Fuente: Gabriela Landívar O.

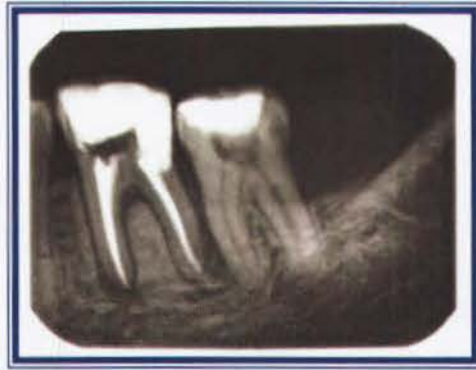

Figura N°23: Rx control a los 3 meses
Fuente: Gabriela Landívar O.

Caso N° 16

Nombre y Apellido: Mercedes Rivera Suarez

Pieza: 22

Diagnóstico: Pulpa no vital en estado crónico

Tratamiento: Necropulpectomía

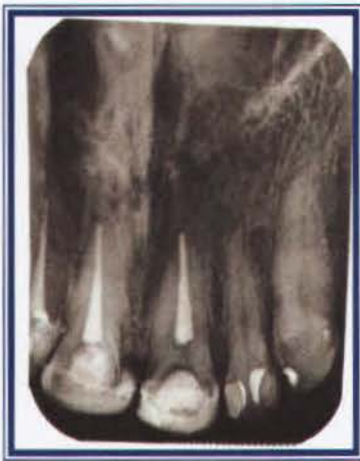

Figura N°24: Rx inicial
Fuente: Gabriela Landívar O.

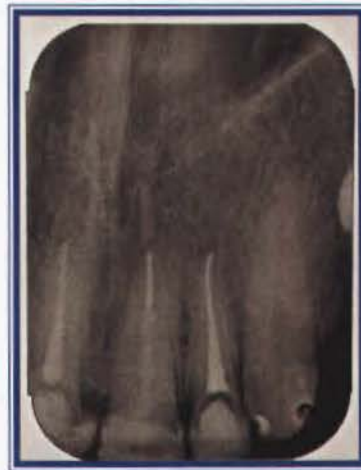

Figura N°25: Rx final
Fuente: Gabriela Landívar O.

Caso N° 17

Nombre y Apellido: Ricardo Mordajón Vega

Pieza: 13

Diagnóstico: Pulpa no vital en estado crónico

Tratamiento: Necropulpectomía

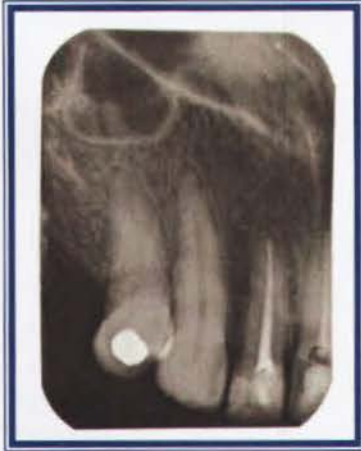


Figura N°24: Rx inicial
Fuente: Gabriela Landívar O.

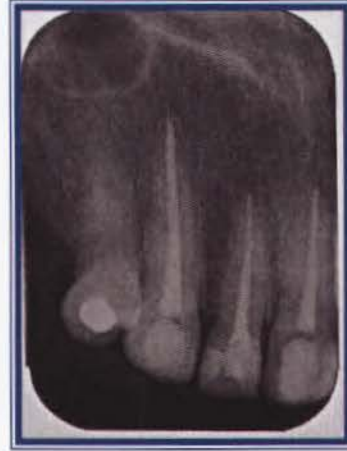

Figura N°25: Rx final
Fuente: Gabriela Landívar O.

Caso N° 18

Nombre y Apellido: Monica Fernanda Perez Lozano

Pieza: 14

Diagnóstico: Pulpa no vital en estado crónico

Tratamiento: Necropulpectomía

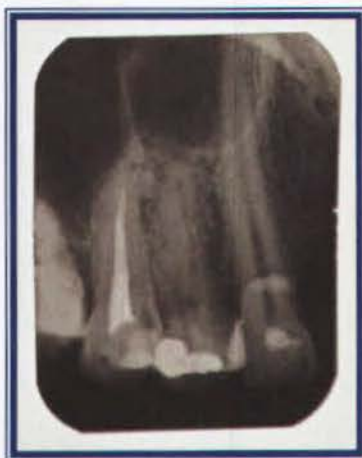

Figura N°24: Rx inicial
Fuente: Gabriela Landívar O.

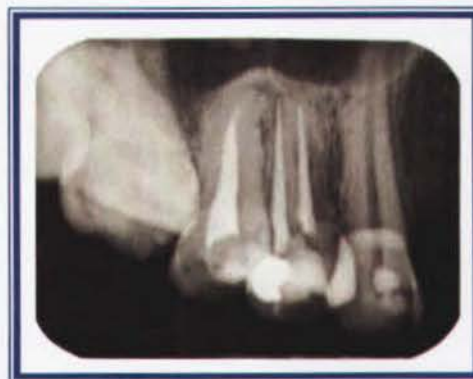

Figura N°25: Rx final
Fuente: Gabriela Landívar O.

Caso N° 19

Nombre y Apellido: Gloria Peña Baquerizo

Pieza: 12

Diagnóstico: Pulpa no vital en estado crónico

Tratamiento: Necropulpectomía

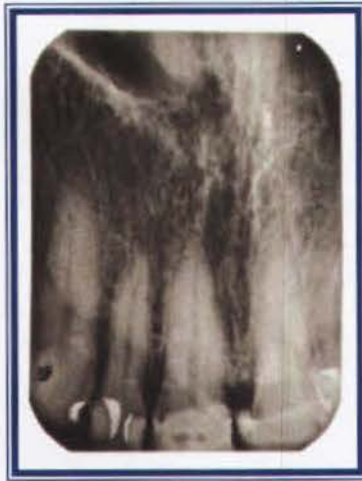

Figura N°24: Rx inicial
Fuente: Gabriela Landivar O.

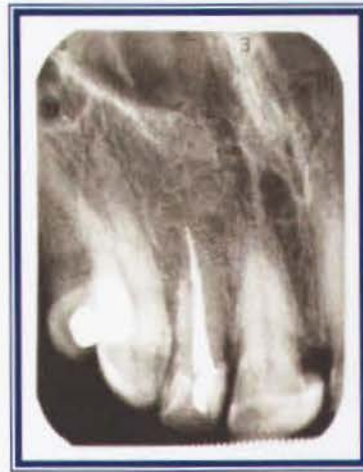

Figura N°25: Rx final
Fuente: Gabriela Landivar O.

Caso N° 20

Nombre y Apellido: Gastón Peralta Sascún

Pieza: 22

Diagnóstico: Pulpa no vital en estado crónico

Tratamiento: Necropulpectomía

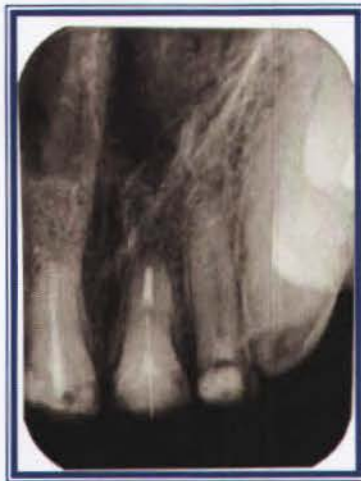

Figura N°24: Rx inicial
Fuente: Gabriela Landivar O.

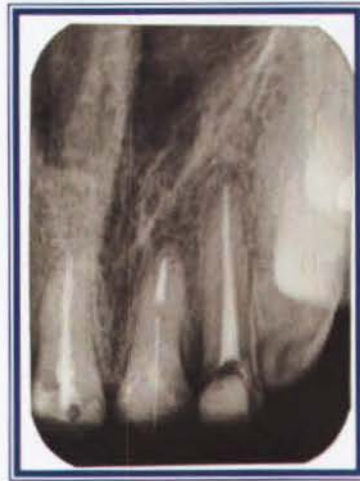

Figura N°25: Rx final
Fuente: Gabriela Landivar O.

Caso N° 21

Nombre y Apellido: Jessica González Freile

Pieza: 36

Diagnóstico: Pulpa no vital en estado crónico

Tratamiento: Necropulpectomía

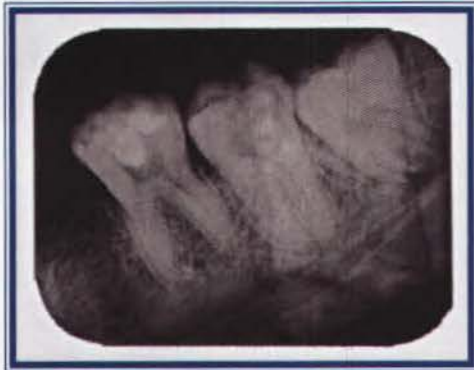

Figura N°24: Rx inicial
Fuente: Gabriela Landivar O.

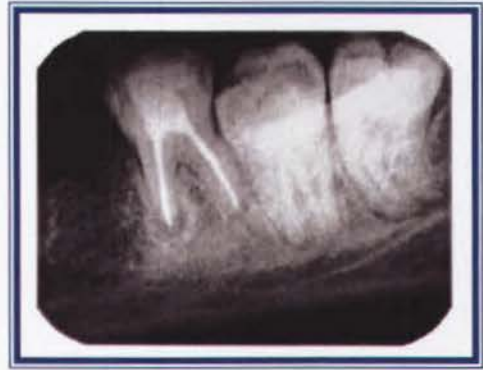

Figura N°25: Rx final
Fuente: Gabriela Landivar O.