



UNIVERSIDAD CATOLICA SANTIAGO DE GUAYAQUIL

FACULTAD DE CIENCIAS MÉDICAS

CARRERA DE ODONTOLOGÍA

TEMA:

**“TRATAMIENTO QUIRÚRGICO EN COMUNICACIÓN BUCOSINUSAL
RELACIONADA A EXODONCIAS DE PREMOLARES Y MOLARES.
CLÍNICA ODONTOLÓGICA UCSG 2017 “**

AUTOR (ES):

Alfaro Cuenca, Adriana Carolina

**Trabajo de titulación previo a la obtención del título de
ODONTOLOGA**

TUTOR:

Lema Gutiérrez, Héctor Alfredo

Guayaquil, Ecuador

15 de septiembre del 2017



**UNIVERSIDAD CATÓLICA
DE SANTIAGO DE GUAYAQUIL**

FACULTAD DE CIENCIAS MÉDICAS

CARRERA DE ODONTOLOGÍA

TEMA:

**“TRATAMIENTO QUIRÚRGICO EN COMUNICACIÓN BUCOSINUSAL
RELACIONADA A EXODONCIAS DE PREMOLARES Y MOLARES.
CLÍNICA ODONTOLÓGICA UCSG 2017 “**

AUTOR (ES):

Alfaro Cuenca, Adriana Carolina

**Trabajo de titulación previo a la obtención del título de
ODONTOLOGA**

TUTOR:

Lema Gutiérrez, Héctor Alfredo

Guayaquil, Ecuador

15 de septiembre del 2017



UNIVERSIDAD CATÓLICA
DE SANTIAGO DE GUAYAQUIL

FACULTAD DE CIENCIAS MÉDICAS

CARRERA DE ODONTOLOGÍA

CERTIFICACIÓN

Certificamos que el presente trabajo de titulación, fue realizado en su totalidad por **Alfaro Cuenca, Adriana Carolina** como requerimiento para la obtención del título de **odontóloga**.

TUTOR (A)

f. _____
Lema Gutierrez, Hector Alfredo

DIRECTOR DE LA CARRERA

f. _____
Luzardo Jurado, Geoconda María

Guayaquil, a los 15 días del mes de septiembre del año 2017



UNIVERSIDAD CATÓLICA
DE SANTIAGO DE GUAYAQUIL

FACULTAD DE CIENCIAS MÉDICAS

CARRERA DE ODONTOLOGÍA

DECLARACIÓN DE RESPONSABILIDAD

Yo, **Alfaro Cuenca, Adriana Carolina.**

DECLARO QUE:

El Trabajo de Titulación, **Tratamiento quirúrgico en comunicación bucosinusal relacionada a exodoncias de premolares y molares. Clínica odontológica ucsg 2017** previo a la obtención del título de **odontóloga**, ha sido desarrollado respetando derechos intelectuales de terceros conforme las citas que constan en el documento, cuyas fuentes se incorporan en las referencias o bibliografías. Consecuentemente este trabajo es de mi total autoría.

En virtud de esta declaración, me responsabilizo del contenido, veracidad y alcance del Trabajo de Titulación referido.

Guayaquil, a los 15 días del mes de septiembre del año 2017

EL AUTOR (A)

f. _____
Alfaro Cuenca, Adriana Carolina



UNIVERSIDAD CATÓLICA
DE SANTIAGO DE GUAYAQUIL

FACULTAD DE CIENCIAS MÉDICAS

CARRERA DE ODONTOLOGÍA

AUTORIZACIÓN

Yo, **Alfaro Cuenca, Adriana Carolina**

Autorizo a la Universidad Católica de Santiago de Guayaquil a la **publicación** en la biblioteca de la institución del Trabajo de Titulación, **Tratamiento quirúrgico en comunicación bucosinusal relacionada a exodoncias de premolares y molares. Clínica odontológica ucsg 2017**, cuyo contenido, ideas y criterios son de mi exclusiva responsabilidad y total autoría.

Guayaquil, a los 15 días del mes de septiembre del año 2017

EL (LA) AUTOR(A):

f. _____
Alfaro Cuenca, Adriana Carolina

AGRADECIMIENTO.

Dios es el pilar fundamental en mi vida, le agradezco infinitamente por todas las cosas buenas que ha puesto en mi camino, por regalarme siempre un día de vida para cumplir mis metas y sueños. A mi padre que sin su apoyo incondicional y fe en mí no habría podido llegar en el lugar en el que estoy, gracias por siempre creer y apostar cada día en mí, a mi hermano que siempre supo ser una guía de acertados consejos y ayuda en todas las adversidades que se presentaban día a día, aunque fue uno de los pacientes que me presento más “problemas” jaja, sin embargo le agradezco por su ayuda. A mi abuelito que sé que desde el cielo está muy orgulloso de mí, cuidando cada paso que doy. GRACIAS INFINITAS a mi madre que sin duda alguna es el pilar fundamental en mi vida, mi eje, mi norte, gracias por siempre darme su amor incondicional, por su paciencia, por su amistad, por que todo lo que hago es para llenarla día a día de orgullo, eres grande mamá. Mis más sinceros agradecimientos a mi tutor Dr. Hector Lema por su tiempo, dedicación y ayuda prestada para realizar este trabajo de titulación fue una guía esencial. A todos los docentes y puedo decir que ahora son amigos por todas sus enseñanzas que me dieron alrededor de estos 4 años, por impartirme todos sus conocimientos, fueron una base fundamental en nuestra formación profesional. Para terminar quiero agradecer a mi gran amigo Andy por brindarme su valiosa amistad todos estos años. A Elisa, Katya y Danilo sin duda alguna fueron de esas amistades que vaya donde vaya siempre llevaré en mi corazón.

DEDICATORIA.

Dedico este trabajo a Dios, a mi madre Marcia Lorena Cuenca M, a mi padre Hugo Antonio Alfaro S. por ser mi ejemplo de superacion y constancia en esta complicada carrera universitaria, siempre estuvieron apoyandome y dandome aliento a cumplir mi meta.

A mi hermano Pablo que dia a dia estuvo velando por mi seguridad, fue una guia en este trayecto, a cada una de las personas que hicieron posible este logro y me acompañaron a enfrentar cada obstaculo que se presentaban.



**UNIVERSIDAD CATÓLICA
DE SANTIAGO DE GUAYAQUIL
FACULTAD DE CIENCIAS MÉDICAS
CARRERA DE ODONTOLOGÍA
TRIBUNAL DE SUSTENTACIÓN**

f. _____

Luzardo Jurado, Geoconda María
DECANO O DIRECTOR DE CARRERA

f. _____

Pino Larrea, José Fernando
COORDINADOR DEL ÁREA O DOCENTE DE LA CARRERA

f. _____

Valdiviezo Gilces, María José
COORDINADOR DEL ÁREA O DOCENTE DE LA CARRERA

f. _____

Cañarte Luna, Guillermo Andrés
OPONENTE



**UNIVERSIDAD CATOLICA SANTIAGO DE
GUAYAQUIL.**

**FACULTAD DE CIENCIAS MÉDICAS.
CARRERA DE ODONTOLOGIA.**

CALIFICACIÓN.

**DR. HECTÓR LEMA
GUTIERREZ**

TUTOR

VIII

TRATAMIENTO QUIRÚRGICO EN COMUNICACIÓN BUCOSINUSAL RELACIONADA A EXODONCIAS DE PREMOLARES Y MOLARES. CLÍNICA ODONTOLÓGICA UCSG

2017

SURGICAL TREATMENT IN ORAL SINUS COMMUNICATION RELATED TO EXTRACTION
OF PREMOLARS AND MOLARS ODONTOLOGICAL CLINIC UCSG 2017

TRATAMENTO CIRÚRGICO NA COMUNICAÇÃO BUCO- SINUSAL RELACIONADO À
EXTRACÇÃO DE PREMOLARES E MOLARES À CLÍNICA ODONTOLÓGICA DE UCSG
2017

ADRIANA CAROLINA ALFARO¹, HECTOR ALFREDO LEMA¹

¹Universidad Católica de Santiago de Guayaquil, Guayaquil-Ecuador

RESUMEN Introducción: Existen varios tratamientos para el cierre de una comunicación bucosinusal, La técnica quirúrgica empleada por el operador asegura un cierre infalible de la comunicación bucosinusal, dependiendo de la localización, extensión y sintomatología. El propósito de este estudio es determinar que procedimientos quirúrgicos se realizan cuando se presenta una comunicación bucosinusal en exodoncias de premolares y molares en la clínica odontológica de la Universidad Católica Santiago de Guayaquil en el año 2017. **Materiales y métodos:** El presente trabajo es un estudio de tipo descriptivo, transversal y observacional. Se estudió a un grupo total de 104 personas con un total de 152 dientes extraídos que acudieron a la clínica de cirugía en la Universidad Católica Santiago de Guayaquil con edades comprendida entre 18 a 50 años. Se analizaron las radiografías y su posible cercanía al piso del seno maxilar, involucrando las raíces de la pieza dental a extraer, se llenó la hoja de encuestas con el debido consentimiento informado, se tabularon los datos que incluían las variables de este estudio. **Resultados:** la frecuencia de comunicación bucosinusal en la exodoncias de premolares y molares es de 7%. El sexo y la edad predominante esta entre 26-40 años y el sexo masculino con 11%, la técnica quirúrgica más usada es la bolsa adiposa de bichat con 70% **conclusión:** El tratamiento más usado es por medio de la técnica de bolsa adiposa de Bichat donde obtuvo la mayor prevalencia en el cierre de comunicación bucosinusal. El cierre en una comunicación siempre va a depender de la habilidad, preferencia del cirujano y de la localización de la comunicación.

Palabras claves: comunicación bucosinusal, tratamiento quirúrgica, exodoncias, molares.

ABSTRACT Introduction: There are several treatments for the closure of oral sinus communication, The surgical technique used by the operator ensures an infallible closure of the oral sinus communication depending on the location and symptomatology. The purpose of this study is to determine which surgical procedures are performed when an oral sinus communication is presented in premolar and molar extraction in the dental clinic. **Materials and methods:** The present study is a study of descriptive, transversal and observational type. We studied a total of 104 people with a total of 152 teeth extractions who attended the surgery clinic at the UCSG, aged between 18 and 50 years. The radiographs were analyzed and their possible closeness or involvement in the sinus of the piece to be extract, the survey sheet was filled with the appropriate informed consent, and the data that included the variables of this study were tabulated. **Results:** the prevalence of oral sinus communication in premolar and molar extraction is 7%, sex and the predominant age is between 26-40 years and the male sex with 11%, the most used surgical technique is the bichat fat pad With 70% **Conclusion:** The most used treatment is by means of the surgical action where the Bichat fat pad technique obtained the highest prevalence in the closure of oral sinus communication. Closure in a communication will always depend on the surgeon's skill, preference and location of communication.

Keywords: oral sinus communication, surgical treatments, extraction, molar.

RESUMO Introdução: Existem vários tratamentos para o fechamento da comunicação do buco-sinusal, A técnica cirúrgica utilizada pelo operador garante um fechamento infalível da comunicação buco-sinusal dependendo da localização e sintomatologia. O objetivo deste estudo é que os procedimentos cirúrgicos são realizados quando a comunicação buco-sinusal ocorre em exostoses pré-molares e molares na clínica dentária da Universidade Católica de Santiago de Guayaquil em 2017. **Materiais e métodos:** o presente estudo é um estudo Descritivo, transversal e observacional. Um total de 104 pessoas foram estudadas, com um total de 152 dentes extraídos que frequentaram a clínica cirúrgica da Universidade Católica de Santiago de Guayaquil, com idade entre 18 e 50 anos. As radiografias e a possível circunferência foram analisadas, ou o extrator foi enrolado em torno do tórax, a folha de pesquisa foi preenchida com consentimento informado e os dados incluídos nas variáveis deste estudo foram tabulados. **Resultados:** a prevalência de comunicação buco-sinusal em pré-molares e exódios é de 7%, sexo e idade predominam entre 26-40 anos e sexo masculino com 11%, a técnica cirúrgica mais utilizada é a corpo adiposo da bochecha Com 70% de **Conclusão:** o tratamento mais utilizado por meio da ação cirúrgica onde a técnica do corpo adiposo da bochecha obteve a maioria da população no fechamento da comunicação buco-sinusal. O fechamento em uma comunicação sempre depende da habilidade, da preferência do cirurgião e da localização da comunicação.

Palavras-chave: comunicação buco-sinusal. tratamento cirúrgico. extracções. molares.

INTRODUCCIÓN

La comunicación bucosinusal es una condición patológica que se caracteriza por presentar una solución de continuidad entre la cavidad bucal y el seno maxilar, se puede presentar la pérdida de tejidos blandos (mucosa bucal y sinusal y de tejidos duros (dientes y hueso).¹ El seno maxilar se aloja en el cuerpo del maxilar superior, también conocido como antro de Highmore, (espacio o hueco) siendo este el mayor de los senos paranasales.²⁻³ Según el estudio de Clavería R. donde se evalúan las comunicaciones bucosinuales asociadas con la extracción de molares superiores, su frecuencia de aparición entre el 0,4 y 1 % de los casos.

Una complicación en cirugía oral se define como un suceso imprevisto e indeseable que se ocasiona durante o después de una intervención quirúrgica.⁴ Las infecciones odontogénicas son de sumo cuidado por lo tanto hay que tratarlas adecuadamente. Una adecuada profilaxis

bacteriana, en casos de suma importancia.

Si ya se han producido, utilizar los diferentes tratamientos médicos quirúrgico dependiendo de la sintomatología y localización.⁵ La cercanía entre el piso del seno maxilar y las fosas nasales en relación con los ápices de los dientes del maxilar superior, son la principal causa por las que estas cavidades pueden ser afectadas frecuentemente por procesos infecciosos odontogénicos y perjudicadas por maniobras sencillas como una exodoncia dental simple. El origen de una comunicación bucosinusal es variada y puede ser traumática, iatrogénica, infecciosa o por diversas situaciones clínicas.³

Según el estudio de Estrada M. predominó la edad de 30-39 años con el 35.4% y el sexo femenino. Prevalció el lado derecho del maxilar superior con el 57.3% con la pieza dental más frecuente siendo el primer molar con 48.0%.⁴

La técnica quirúrgica empleada por el operador asegura un cierre infalible de la comunicación bucosinusal⁴. La bola adiposa de Bichat en su función de injerto pediculado mantiene su suministro sanguíneo original, cuando es utilizado para el cierre de una comunicación o en otra zona de la cavidad bucal tiene la ventaja de revascularizarse desde su lecho original.⁶ La técnica quirúrgica colgajo vestibular de avance recto es un método clásico y preferido por los cirujanos por su alta tasa de éxito y su fácil manejo.⁵

Sánchez M. indica que en su estudio la técnica quirúrgica más empleada fue el colgajo vestibular con 55.2 %; el 66,7 % de las complicaciones se encontraron presentes en defectos de más de 5 mm.⁴ El propósito de este estudio es determinar qué procedimientos quirúrgicos se realizan cuando se presenta una comunicación bucosinusal en exodoncias de premolares y morales en la clínica odontológica de la

Universidad Católica Santiago de Guayaquil en el año 2017.

MATERIALES Y METODOS.

El presente trabajo es un estudio de tipo descriptivo, transversal y observacional.

El desarrollo de la investigación corresponde al semestre "A" desde el 24 de junio al 08 de agosto del presente año. Se estudió a un grupo total de 104 pacientes con un total de 152 piezas dentales extraídas, que recibieron atención en la clínica de cirugía de la Universidad Católica Santiago de Guayaquil con edades comprendida entre 18 a 50 años, que cumplían con los requisitos de criterio de inclusión: pacientes que asistan a la clínica de cirugía en la UCSG para exodoncias de premolares y morales en el maxilar superior con cercanía al seno maxilar y con el consentimiento informado debidamente aceptado.

Mientras que en los criterios de exclusión fueron; pacientes que no entren en el rango de edad, exodoncias de piezas dentales anteriores o inferiores y pacientes que no acepten participar de la investigación.

Se elaboró una ficha clínica donde se anotaron los debidos datos del paciente, se analizó cada radiografía y su posible cercanía o involucración de la pieza dental a extraer, con el piso del seno maxilar.

Una vez extraída la pieza dental se procedió a realizar la prueba de maniobra de Valsalva (se le explica al paciente que debe tomar aire y tratar de expulsarlo por la nariz, mientras que el cirujano comprime los orificios nasales) si existe una comunicación con el seno maxilar, el aire saldrá por la cavidad bucal y producirá burbujeo o silbido y se procede a su debido cierre según la localización y la preferencia del cirujano.

Se tomaron fotografías del tratamiento quirúrgico siguiendo todos los principios

éticos y respetando la privacidad del paciente.

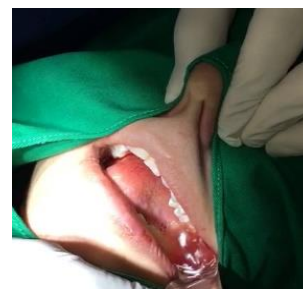

Imagen 1. Maniobra de Valsalva para diagnosticar comunicación bucosinusal.

Para el análisis de datos se usó tablas de tabulación en el programa Microsoft Excel 2013 que incluían las variables, se ingresó: los datos personales del paciente, el sexo, la edad, la pieza involucrada, si presentan comunicación bucosinusal, el tipo de tratamiento que fue utilizado, la complicación y la técnica quirúrgica.

RESULTADOS.

La tabla 1 determina la prevalencia de comunicación bucosinusal en 152 exodoncias realizadas de premolares y molares presentado un 7% los pacientes que presentaron comunicación bucosinusal y 93% que no presentaron comunicación.

Tabla 1. Prevalencia de comunicación bucosinusal en exodoncias de premolares y molares.

COMUNICAC	FRECUENCIA	%
SI	10	7%
NO	142	93%
TOTAL	152	100%

FUENTE: AUTOR

En la tabla 2 y gráfico 1, se establece cual es el sexo y la edad más prevalentes en una comunicación bucosinusal, en la tabla 2, el sexo más prevalente es el sexo masculino con un 11% de 89% atendidos por exodoncia, la comunicación no depende del genero según el valor p (0,1049088)

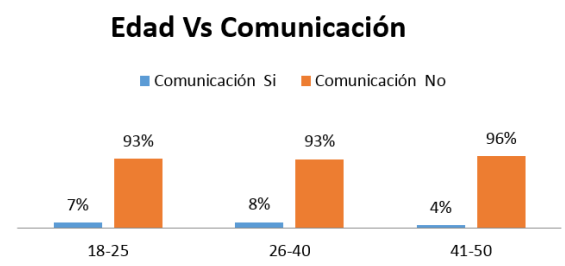
Tabla 2. Sexo prevalente en una comunicación bucosinusal.

Género	Comunicación		Total general
	Si	No	
FEMENINO	4%	96%	100%
MASCULINO	11%	89%	100%
Total general	7%	93%	100%

FUENTE: AUTOR

En el gráfico estadístico 1 se determinó que en el grupo de edad, la más prevalente en una comunicación se dio en el grupo de 26- 40 años.

Gráfico 1. Edad prevalente en una comunicación bucosinusal.



FUENTE: AUTOR

En la tabla 3, se estableció la etiología de las comunicaciones bucosinuales en la exodoncia de premolares y molares siendo un 100% por causas iatrogénicas por parte del operador.

Tabla 3. Etiología de las comunicaciones bucosinuales exodoncia de premolares y molares.

ETIOLOGIA	FRECUENCIA	%
IATROGENIAS	10	100%
INFECCIOSAS	0	0%
TOTAL	10	100%

FUENTE: AUTOR

La pieza dental frecuentemente involucrada, es el tercer molar superior derecho (18) con un 50% tomando en cuenta solo los casos que presentaron

comunicación, seguido por el tercer molar superior izquierdo (28) con un 40%.

Tabla 4. Pieza dental frecuentemente involucrada en una comunicación bucosinusal.

P Dental	comunicación bucosinusal		Total general
	Si	No	
14	0%	3%	5%
15	0%	3%	5%
16	10%	4%	7%
17	0%	1%	1%
18	50%	41%	72%
24	0%	3%	5%
25	0%	1%	2%
26	0%	1%	1%
27	0%	3%	5%
28	40%	42%	72%
Total general	100%	100%	100%

FUENTE: AUTOR

En la tabla 5, se definió los tipos de cierre en una comunicación bucosinusal, entre el tipo de cierre quirúrgico y no quirúrgico, dando en el 100% de los casos que presentaron comunicación que usaron el tipo de cierre quirúrgico.

Tabla 5. Tipo de cierre usado en una comunicación bucosinusal.

TIPO DE CIERRE	FRECUENCIA	%
QUIRURGICO	10	100%
NO QUIRURGICO	0	0%
TOTAL	0	100%

FUENTE: AUTOR

En cuanto a la técnica quirúrgica más utilizada, la bolsa adiposa de Bichat tuvo una prevalencia del 70% en los casos que presentaron comunicación bucosinusal. (Tabla 6)

Tabla 6. Técnica quirúrgica para el cierre de una comunicación bucosinusal.

TECNICA	FRECUENCIA	%
bolsa de bit	7	70%
colgajo vest.	3	30%
TOTAL	10	100%

FUENTE: AUTOR

DISCUSIÓN.

El seno maxilar efectúa su desarrollo en los primeros años de vida alcanzado el nivel de las fosas nasales en el 7mo año de vida hasta la edad adulta. El promedio de volumen en un adulto es de 15ml. A los 6 años de vida guarda una estrecha relación con los dientes permanentes en especial con el primer molar. De 16 a 18 años adquiere su tamaño definitivo.⁷

Según en el estudio de Rosa J. ha deducido que el 2do, molar es el diente

más próximo al piso sinusal por presentar sus raíces convergentes, mientras que el tercer molar presenta 1mm de cercanía al piso en alveolos bifurcados. En el estudio realizado por Clavería R. determinó que el grupo femenino obtuvo el mayor porcentaje (60,53%) y dominó el grupo de edad de 35 a 59 años, no coincidiendo así con el sexo más prevalente en nuestro estudio realizados, pues determinó que en el mayor número de los casos fue el sexo masculino el que presentó esta complicación, mientras que la aparición de comunicación bucosinusal post extracción en el estudio de Santamaria M. es de 5,1% de los casos presentados en 353 extracciones dentales.

Duarte M. en su estudio la comunicación busosinusal obtuvo el mayor de los porcentajes como complicación post-exodoncia comparando con complicaciones de otro tipo (hemorragias, parestesias, alveolitis, etc.)⁸

El 92.58% de las comunicaciones se diagnostican de forma inmediata mientras

que el restante son diagnosticados durante las primeras 24 horas⁸

Las complicaciones frecuentes post exodoncia de piezas dentarias causantes de una comunicación bucosinusal son diversas pero las más prevalente es por causas iatrogénica, que son producidas por distintas acciones quirúrgicas realizadas por el odontólogo al momento de la exodoncia dental de piezas con cercanía al piso del seno maxilar.⁹

Existen diferentes cierre de comunicación bucosinusal, la bolsa adiposa fue descrita por primera vez por Bichat (1802) su epitelización se produce entre la 3era o 4ta semana aproximadamente. Esta puede ser expuesta por el cirujano oral o exponerse por sí sola mediante el procedimiento, esta técnica quirúrgica proporciona una mejor profundidad de cierre y mayor resistente a las tracciones¹⁰.

En el estudio de Raffo M. La superficie del tejido adiposo es sustituida por tejido de

granulación y tapizada por epitelio de la mucosa bucal que migra desde el borde del injerto, en una muestra examinada histológicamente se comprobó que por debajo del epitelio había un tejido conjuntivo denso y ausencia de células adiposas, confirmando la transformación del colgajo adiposo eso es debido a la rica irrigación que presenta el cuerpo adiposo, obteniendo un excelente resultado.¹¹

Rehrmann en 1936 uso el colgajo vestibular de avance recto por su fácil manipulación se usó como primera opción, y se modificó con Berger en 1939 donde las incisiones vestibulares se extiende hasta la mucosa yugal favoreciendo la irrigación y obteniendo una mayor extensión del mismo, demostrando una tasa de éxito del 93%.¹²

Según Wowern en su estudio explicó la desventaja del colgajo vestibular, por la pérdida de surco vestibular afectando el pronóstico de una futura rehabilitación oral, así como también el fácil desgarró del colgajo al ser tan delgado.

Otros autores determinan que cada cierre de comunicación bucosinusal va a depender de la localización, tamaño de la lesión y la habilidad del operador al momento de la elección de la correcta técnica quirúrgica.

CONCLUSIONES.

En este estudio se concluyó que la prevalencia de comunicaciones bucosinuales tiene un porcentaje mínimo según el grupo de estudio, donde prevaleció el sexo masculino que no representa dependencia de comunicación bucosinusal y el grupo de edad entre 26 a 40 años de edad la etiología de las comunicaciones bucosinuales en la exodoncia de premolares y molares del maxilar superior fue causada de forma iatrogénica por parte del operador, el tercer molar superior derecho (18) es la pieza frecuentemente involucrada en una comunicación con el piso maxilar.

El tratamiento más usado es por medio de la acción quirúrgica donde la técnica de

bolsa adiposa de Bichat obtuvo la mayor prevalencia en el cierre de comunicación bucosinusal.

REFERENCIAS BIBLIOGRAFICAS.

1. CLAVERIA R. Comunicación bucosinusal por extracciones dentales. MEDISAN v.14 n.3 Santiago de Cuba 22/mar-30/abr. 2010
2. Testut L. Latarjet A. tratado de anatomía humana. Vol II (1984)
3. Gay E, Berini L. Cirugía Bucal .Ed. Ergon. Madrid: 1999
4. ESTRADA M. SANCHEZ M. TRATAMIENTO QUIRURGICO DE LA COMUNICACION BUCOSINUSAL. VOLUMEN 49 N° 4 / 2011 >
5. PEREZ E. COMUNICACIÓN BUCOSINUSAL TRAS

EXTRACCIÓN DENTARIA.
REVISTA EUROPEA DE
ODONTOESTOMATOLOGIA.

2015

6. PARICOTO O. Cierre de comunicación bucosinusal, con injerto pediculado de bola adiposa de Bichat. Odontol. Sanmarquina 2012; 15(1): 35-38
7. GODOY E. Cierre de fístula oroantral con injerto óseo y con rotación y avance de colgajo palatino. Rev. Otorrinolaringol. Cir. Cabeza Cuello vol.71 no.3 Santiago dic. 2011
8. Duarte M. Tejada A. TRATAMIENTOS Y COMPLICACIONES FRECUENTES EN LA CLÍNICA DE ANESTESIOLOGÍA Y CIRUGÍA ESTOMATOLÓGICA. FOULA 2011-2013. Revista Colombiana de Investigación

- enOdontología 2015; 6 (18): 123-130
9. BATISTA M. Comportamiento de la comunicación bucosinusal post exodoncia atendidas a nivel hospitalario. Volumen 21, Número 3 (2015)
10. GARCIA S. Tratamiento quirúrgico de las fístulas bucosinusalespostextracción. Presentación de un caso y revisión de la literatura. Vol. 12, Nº. 3, 2015, págs. 27-32
11. Raffo M. Oggiani V. Cierre de comunicaciones bucosinusales con colgajos palatinos. Actas Odontológicas. Volumen XII / número 1 / Julio 2016.
12. Galvis A. COLGAJOS LOCALES Y PEDICULADOS EN EL MANEJO DE LAS COMUNICACIONES Y FÍSTULAS OROANTRALES. Volumen 19 • No. 2 - Julio - Diciembre de 2011
13. YPARRAGUIRRE M. PREVALENCIA DE COMUNICACIONES BUCOSINUSALES EN EL HOSPITAL HIPÓLITO UNANUE DE LIMA, PERÚ, ENTRE LOS AÑOS 2002-2012 2014 ene-jun;12(1):55-60
14. Raffo M, Oggiani V. Cuerpo adiposo bucal, su utilización en cirugíaoral. ACTAS ODONTOLÓGICAS, Volumen IX / número 2 Diciembre 2013
15. SANTAMARIA M. Incidencia de comunicación bucosinusal tras la extracción de 389 terceros molares superiores. Medicina Oral S.L 2010
16. Vicente RD. Terapêutica de fistula-oroantral (Doctoral dissertation). Acta odontológica, vol III 2014
17. Mendoza EG, Calva AH. Consideraciones técnicas en la elevación activa del seno maxilar.

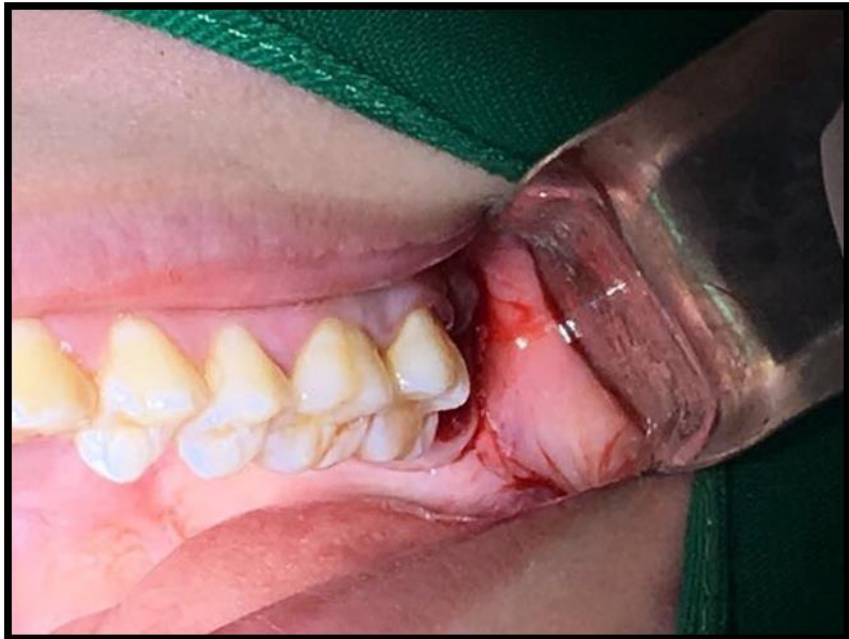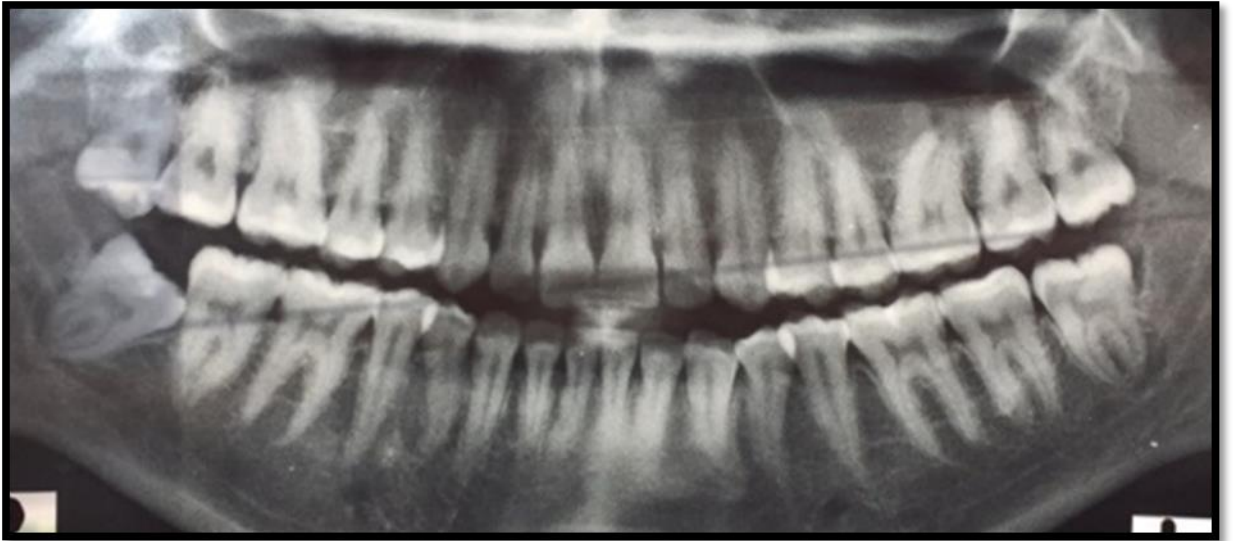
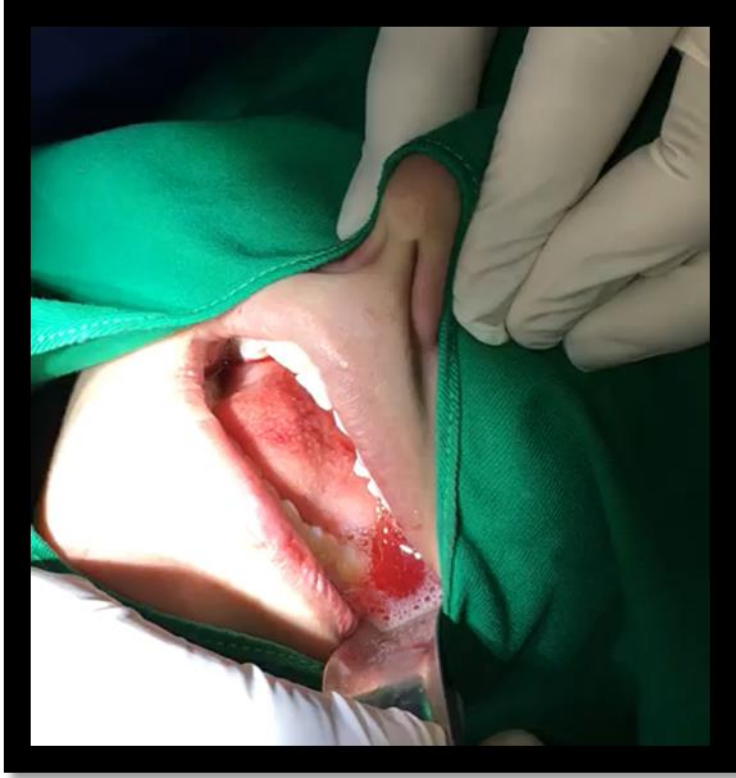- Revisión de la literatura. Revista ADM. 2015 Jan 12;72(1):14-20.
18. Atanes-Bonome P, Atanes-Bonome A, Ríos-Lage P, Atanes-Sandoval AD. Osteonecrosis de los maxilares relacionada con el tratamiento con bifosfonatos. SEMERGEN-Medicina de Familia. 2014 Apr 30;40(3):143-8.
 19. Bravo G, Ferrer S., Odontogenic Sinusitis, Oro-antral Fistula and Surgical Repair by Bichat's Fat Pad: Literature Review. Acta Otorrinolaringol. Esp. 2016;67(2):107-113.
 20. Carini F, Longoni S. Odontogenic maxillary sinusitis with oro-nasal fistula: a case report. Annali di Stomatologia 2014; Suppl. 2 to n. 2: 37-39
 21. Ferreira J. Lustosa de Souza A. Cierre de fistula buco-sinusal con injerto pediculado de la bola adiposa de Bichat: Protocolo propuesto. Rev. Cir. Traumatol. Buco-Maxilo-Fac., Camaragibe v.15, n.1, p. 27-32, jan./mar. 2015
 22. García C. Agostini P. Cierre de fistula oroantral con injerto de hueso vómer. Rev. Otorrinolaringol. Cir. Cabeza Cuello 2017; 77: 207-213
 23. Miele L. De Michele T. ELF TEST IS A RELIABLE NON INVASIVE TEST FOR FIBROSIS IN NAFLD SUBJECTS. Journal of Hepatology 2015 vol. 62 | S263-S864
 24. Dym H. Wolf J. Oroantral
 25. Communication. Oral Maxillofacial Surg Clin N Am 24 (2012) 239-247

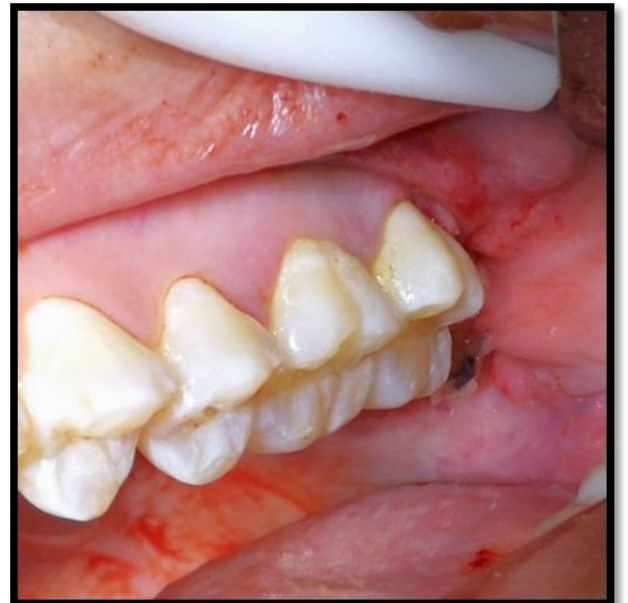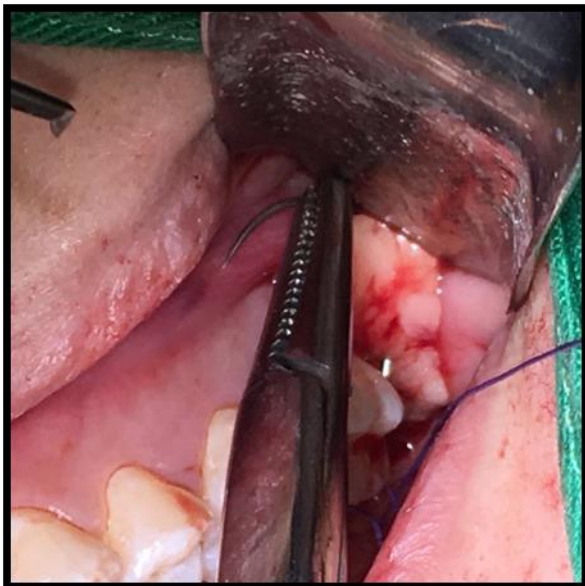
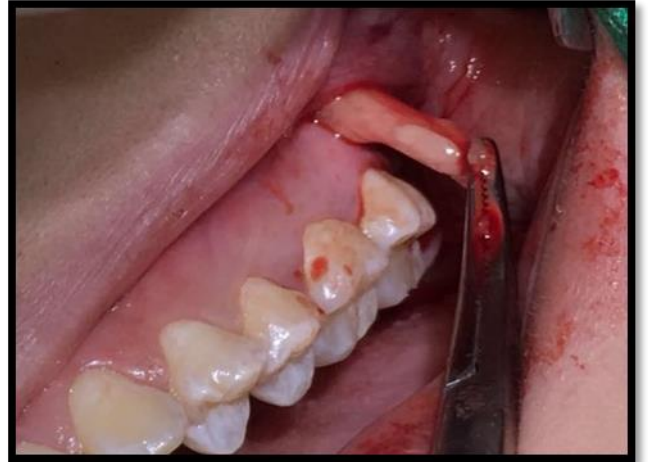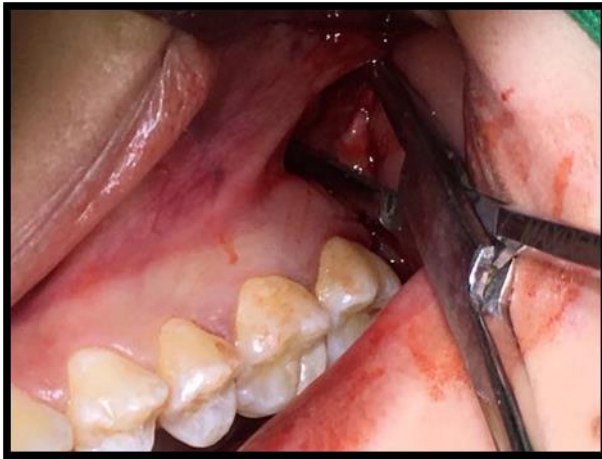
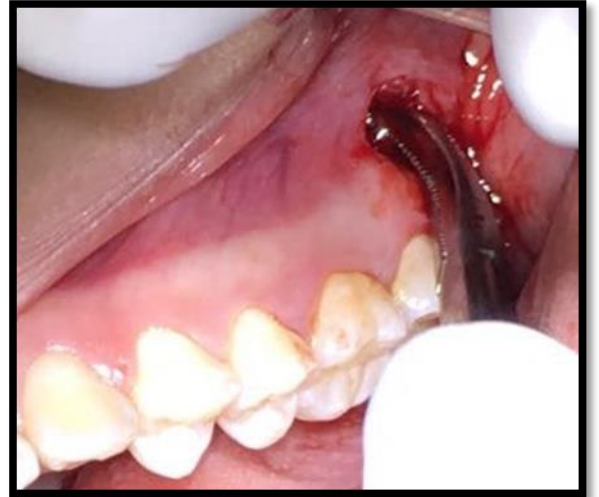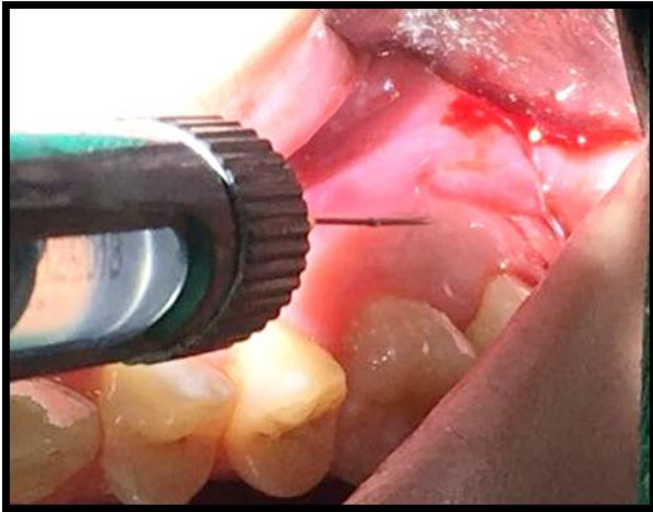
26. Felisati, G. Chiapasco, M. Sinonasal complications resulting from dental treatment: Outcome-oriented proposal of classification and surgical Protocol. American Journal of Rhinology & Allergy July–August 2013, Vol. 27, No. 4
27. Umadevi P. N. Madhu K. Maxillary sinusitis of odontogenic origin: cone-beam volumetric computerized tomography-aided diagnosis. Oral Surg Oral Med Oral Pathol Oral Radiol Endod 2010;110:e53-e57
28. Rivera J, Hernández A. Comunicación oroantral. Reporte de un caso. Revista ADM 2013; 70 (4): 209-212
29. Ahmed R, Mohammed R. Impact of beta thalassaemia on maxillary sinuses and sino-nasal passages: A case control study. International Journal of Pediatric Otorhinolaryngology 79 (2015) 2253–2259
30. Rosa J. CRECIMIENTO Y DESARROLLO DEL SENOS MAXILARES Y SU RELACIÓN CON LAS RAÍCES DENTARIAS. Vol II, 2013
31. SINDET-PEDERSEN S, SKOGLUND L. A study of operative treatment and bacteriological examination of persistent oro-antral fistulas, Int. J. Oral Surg. 2014; 12: 314–318
32. Torres T, Perez E, tratamiento de las comunicaciones bucosinusales con injerto pediculado de la bolsa de bichat, Rv cirugía pediátrica, 2016.

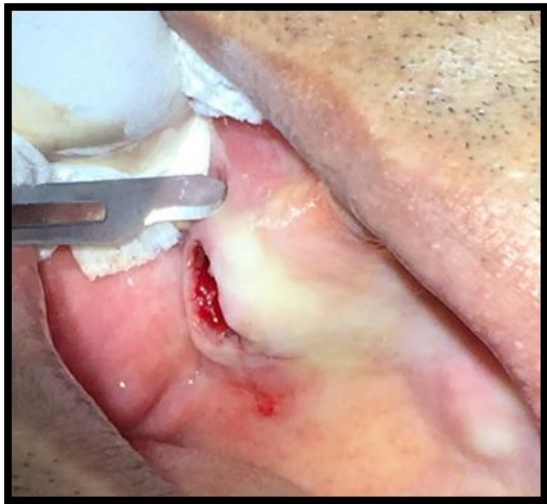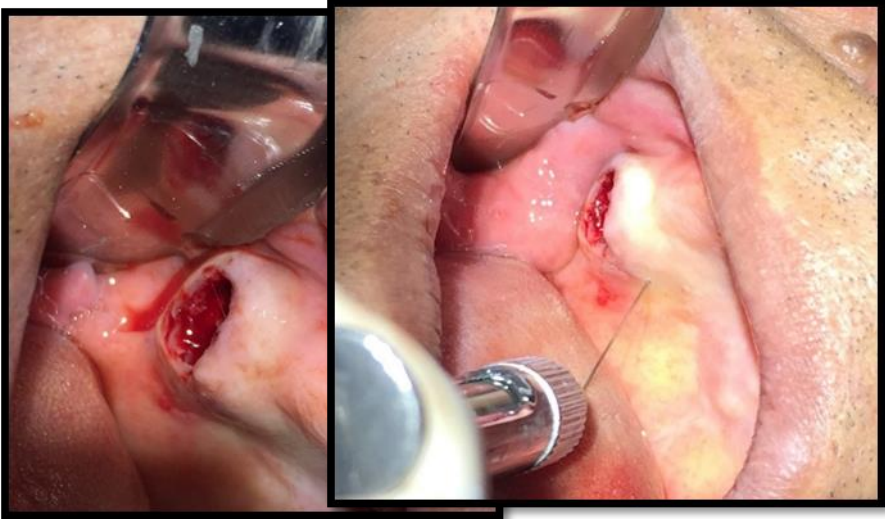
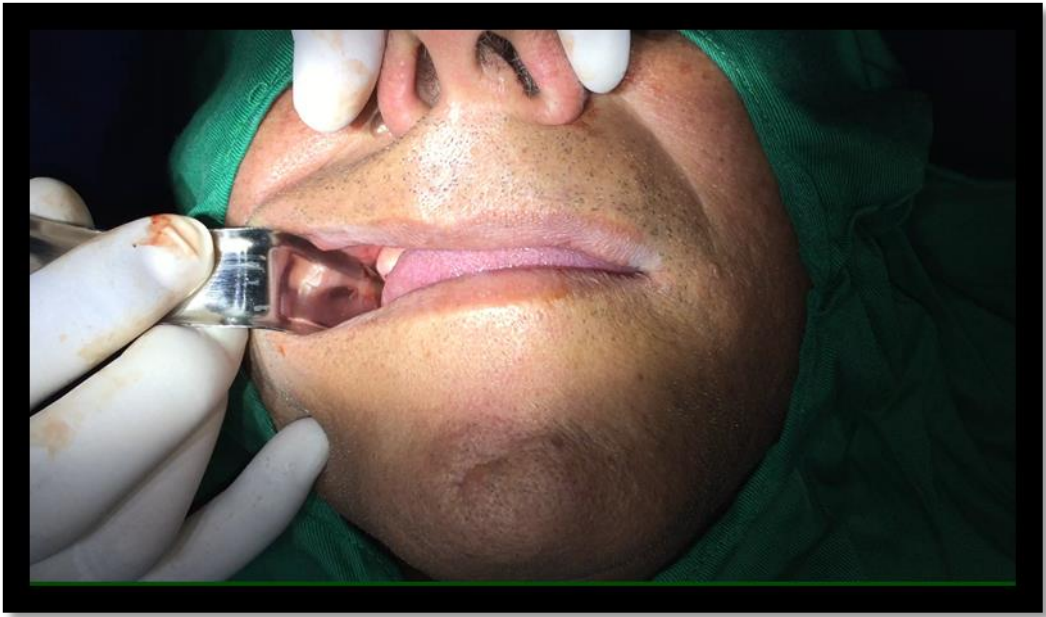


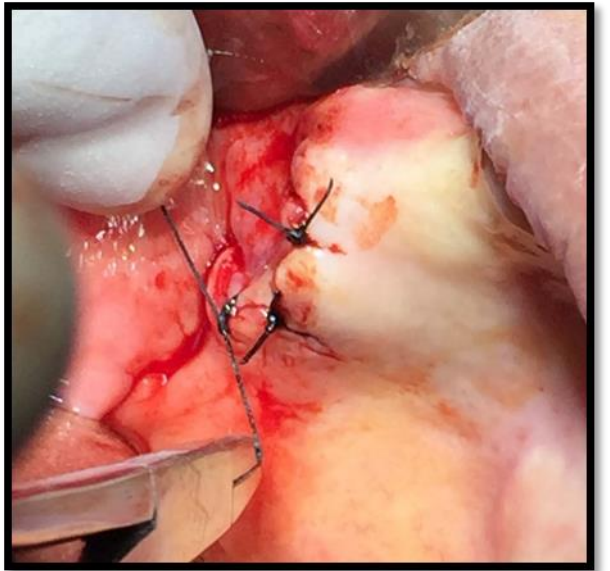
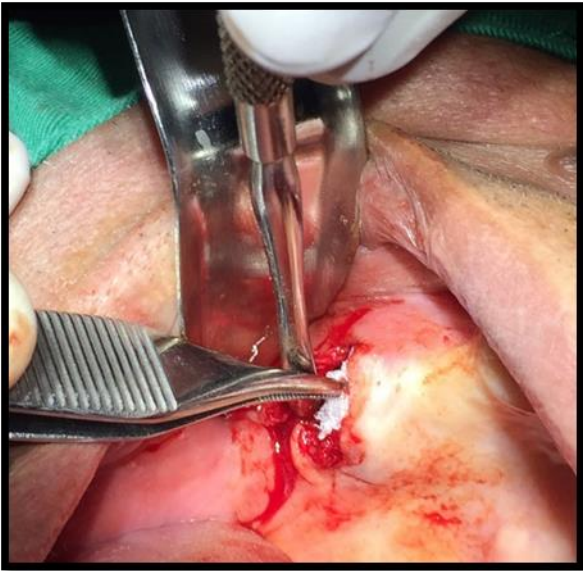
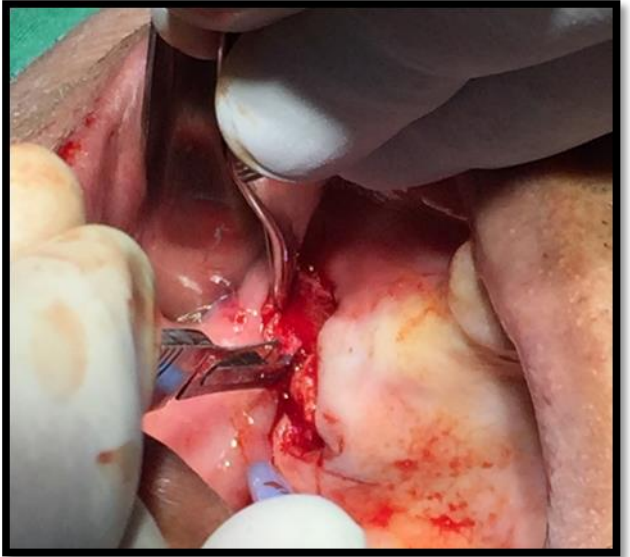
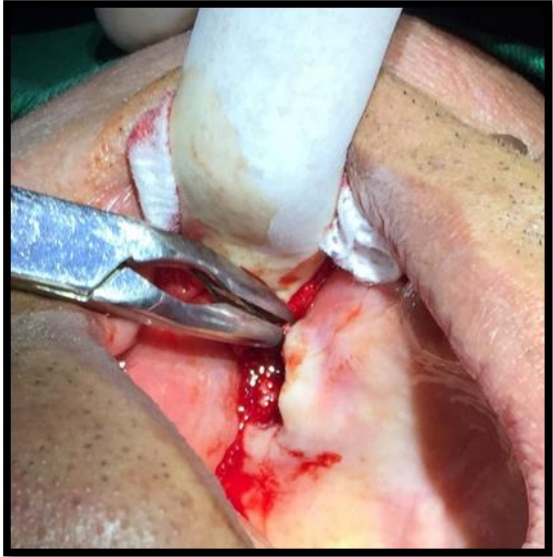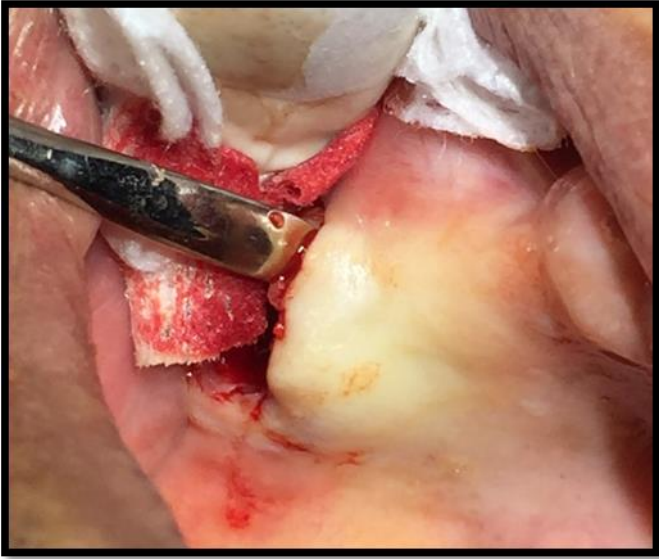ANEXOS.













**Presidencia
de la República
del Ecuador**



**Plan Nacional
de Ciencia, Tecnología,
Innovación y Saberes**



SENESCYT
Secretaría Nacional de Educación Superior,
Ciencia, Tecnología e Innovación

DECLARACIÓN Y AUTORIZACIÓN

Yo, **Alfaro Cuenca, Adriana Carolina** con C.C: # **0705491801** autor/a del trabajo de titulación: **Tratamiento quirúrgico en comunicación bucosinusal relacionada a exodoncias de premolares y molares. Clínica odontológica UCSG 2017** previo a la obtención del título de **odontólogo** en la Universidad Católica de Santiago de Guayaquil.

1.- Declaro tener pleno conocimiento de la obligación que tienen las instituciones de educación superior, de conformidad con el Artículo 144 de la Ley Orgánica de Educación Superior, de entregar a la SENESCYT en formato digital una copia del referido trabajo de titulación para que sea integrado al Sistema Nacional de Información de la Educación Superior del Ecuador para su difusión pública respetando los derechos de autor.

2.- Autorizo a la SENESCYT a tener una copia del referido trabajo de titulación, con el propósito de generar un repositorio que democratice la información, respetando las políticas de propiedad intelectual vigentes.

Guayaquil, **15 de septiembre** de **2017**

f. _____

Nombre: **Alfaro Cuenca, Adriana Carolina**

C.C: **0705491801**



REPOSITORIO NACIONAL EN CIENCIA Y TECNOLOGÍA

FICHA DE REGISTRO DE TESIS/TRABAJO DE TITULACIÓN

TEMA Y SUBTEMA:	Tratamiento quirúrgico en comunicación bucosinusal relacionada a exodoncias de premolares y molares. Clínica odontológica UCSG 2017		
AUTOR(ES)	Alfaro Cuenca, Adriana Carolina		
REVISOR(ES)/TUTOR(ES)	Lema Gutiérrez, Héctor Alfredo		
INSTITUCIÓN:	Universidad Católica de Santiago de Guayaquil		
FACULTAD:	Ciencias medicas		
CARRERA:	Odontología		
TITULO OBTENIDO:	Odontólogo		
FECHA DE PUBLICACIÓN:	15 de septiembre de 2017	No. PÁGINAS:	DE 13
ÁREAS TEMÁTICAS:	Cirugía oral, periodoncia, implanto logia		
PALABRAS CLAVES/KEYWORDS:	Comunicación bucosinusal, tratamiento quirúrgica, exodoncias, molares.		

RESUMEN/ABSTRAC: **Introducción:** Existen varios tratamientos para el cierre de una comunicación bucosinusal, La técnica quirúrgica empleada por el operador asegura un cierre infalible de la comunicación bucosinusal, dependiendo de la localización, extensión y sintomatología. El propósito de este estudio es determinar que procedimientos quirúrgicos se realizan cuando se presenta una comunicación bucosinusal en exodoncias de premolares y morales en la clínica odontológica de la universidad Católica Santiago de Guayaquil en el año 2017. **Materiales y métodos:** El presente trabajo es un estudio de tipo descriptivo, transversal y observacional. Se estudió a un grupo total de 104 personas con un total de 152 dientes extraídos que acudieron a la clínica de cirugía en la universidad católica Santiago de Guayaquil con edades comprendida entre 18 a 50 años. Se analizaron las radiografías y su posible cercanía al piso del seno maxilar, involucrando las raíces de la pieza dental a extraer, se llenó la hoja de encuestas con el debido consentimiento informado, se tabularon los datos que incluían las variables de este estudio. **Resultados:** la frecuencia de comunicación bucosinusal en la exodoncias de premolares y molares es de 7%, el sexo y la edad predominante esta entre 26-40 años y el sexo masculino con 11%, la técnica quirúrgica más usada es la bolsa adiposa de bichat con 70% **conclusión:** El tratamiento más usado es por medio de la acción quirúrgica donde la técnica de bolsa adiposa de Bichat obtuvo la mayor prevalencia en el cierre de comunicación bucosinusal. El cierre en una comunicación siempre va a depender de la habilidad, preferencia del cirujano y de la localización de la comunicación.

ADJUNTO PDF:	<input checked="" type="checkbox"/> SI	<input type="checkbox"/> NO
CONTACTO CON AUTOR/ES:	Teléfono: 0993859341	E-mail: adrianalfaro06@hotmail.com
CONTACTO CON LA INSTITUCIÓN (COORDINADOR DEL PROCESO UTE)::	Nombre: Pino Larrea, José Fernando, Valdivieso Gilces, María José.	
	Teléfono: +593-993682000	
	E-mail: jose.pino@cu.ucsg.edu.ec maria.valdiviezo@ cu.ucsg.edu.ec	

SECCIÓN PARA USO DE BIBLIOTECA

Nº. DE REGISTRO (en base a datos):	
Nº. DE CLASIFICACIÓN:	
DIRECCIÓN URL (tesis en la web):	