

**UNIVERSIDAD CATÓLICA DE
SANTIAGO DE GUAYAQUIL**

**FACULTAD DE EDUCACIÓN TÉCNICA PARA EL DESARROLLO
CARRERA DE MEDICINA VETERINARIA Y ZOOTECNIA**

TEMA

**INCIDENCIA DE ESPONDILOSIS EN PERROS GERIATRICOS
DIAGNOSTICADOS POR MEDIO DE RADIOGRAFIAS
EN LA CLINICA VETERINARIA DR. PET.**

AUTORA

Alvarez Ramírez, Ivonne Stefanie


Trabajo de Titulación previo a la obtención del grado de
MEDICO VETERINARIO Y ZOOTECNISTA

TUTOR

Dr. Manzo Fernández, Carlos Giovanni M.Sc.

Guayaquil, Ecuador

12 de Septiembre del 2016



**UNIVERSIDAD CATÓLICA DE SANTIAGO DE
GUAYAQUIL FACULTAD DE EDUCACIÓN TÉCNICA
PARA EL DESARROLLO**

CARRERA DE MEDICINA VETERINARIA Y ZOOTECNIA

CERTIFICACIÓN

Certificamos que el presente trabajo fue realizado en su totalidad por **Ivonne Stefanie Alvarez Ramírez**, como requerimiento parcial para la obtención del Título de **MÉDICO VETERINARIO Y ZOOTECNISTA**.


TUTOR

Dr. Manzo Fernández Carlos Giovanni M.Sc.

DIRECTOR DE CARRERA

**Dr. Franco Rodríguez
John Eloy M. Ph. D**

Guayaquil, a los 12 días de Septiembre del 2016



UNIVERSIDAD CATÓLICA DE SANTIAGO DE GUAYAQUIL
FACULTAD DE EDUCACIÓN TÉCNICA PARA EL DESARROLLO
CARRERA DE MEDICINA VETERINARIA Y ZOOTECNIA

DECLARACIÓN DE RESPONSABILIDAD

Yo, **Ivonne Stefanie Alvarez Ramírez**

DECLARO QUE:

El trabajo de titulación **Incidencia de espondilosis en perros geriátricos diagnosticados por medio de radiografías en la clínica veterinaria Dr. Pet.**, previo a la obtención del Título de **Médico Veterinario y Zootecnista**, ha sido desarrollado respetando derechos intelectuales de terceros conforme las citas que constan al pie de las páginas correspondientes, cuyas fuentes se incorporan en la bibliografía.


Consecuentemente este trabajo es de mi total autoría.

En virtud de esta declaración, me responsabilizo del contenido, veracidad y alcance científico del Trabajo de Titulación referido.

Guayaquil, a los 12 días de Septiembre del 2016

LA AUTORA

Alvarez Ramírez Ivonne Stefanie



UNIVERSIDAD CATÓLICA DE SANTIAGO DE GUAYAQUIL
FACULTAD DE EDUCACIÓN TÉCNICA PARA EL DESARROLLO
CARRERA MEDICINA VETERINARIA Y ZOOTECNIA

AUTORIZACIÓN


Yo, **Alvarez Ramírez Ivonne Stefanie**

Autorizo a la Universidad Católica de Santiago de Guayaquil, la publicación en la biblioteca de la institución del Trabajo de Titulación: **Incidencia de espondilosis en perros geriátricos diagnosticados por medio de radiografías en la clínica veterinaria Dr. Pet.**, cuyo contenido, ideas y criterios son de mi exclusiva responsabilidad y total autoría.

Guayaquil, a los 12 días de Septiembre del 2016

LA AUTORA

Alvarez Ramírez Ivonne Stefanie



UNIVERSIDAD CATÓLICA DE SANTIAGO DE GUAYAQUIL

FACULTAD DE EDUCACIÓN TÉCNICA PARA EL DESARROLLO
CARRERA DE MEDICINA VETERINARIA Y ZOOTECNIA

CERTIFICACIÓN URKUND

La Dirección de las Carreras Agropecuarias revisó el Trabajo de Titulación “**Incidencia de espondilosis en perros geriátricos diagnosticados por medio de radiografías en la clínica veterinaria Dr. Pet**”, presentado por la estudiante **IVONNE STEFANIE ALVAREZ RAMÍREZ**, de la carrera de Medicina Veterinaria y Zootecnia, el cual obtuvo el resultado del programa URKUND el valor de 0 %, Considerando ser aprobada por esta dirección.

URKUND	
Documento	Trabajo de titulación Ivonne Alvarez R. Corregido.pdf (D21408776)
Presentado	2016-08-15 13:26 (-05:00)
Presentado por	ivoncita.alvarez@hotmail.com
Recibido	alfonso.kuffo.ucsg@analysis.orkund.com
Mensaje	TT Ivonne Alvarez Ramirez Mostrar el mensaje completo
	0% de esta aprox. 34 páginas de documentos largos se componen de texto presente en 0 fuentes.

Fuente: URKUND-Usuario Alfonso Kuffó García, 2016

Certifican,

Dra. Patricia Álvarez Castro, M. Sc.
Directora (e) Carreras Agropecuarias

Ing. Alfonso Kuffó García, M.Sc.
Revisor - URKUND UCSG-FETD


DEDICATORIA

Dedico este trabajo a mis padres, Eduardo Alvarez Burgos e Ivonne Ramírez Andrade, dos pilares fundamentales sin los cuales no podría sostenerme en pie, estoy muy orgullosa de ser su hija y les agradezco por guiarme durante toda mi vida y formar la persona que hoy en día soy.

A mi querida tía, Carmen Ramírez Andrade por siempre alentarme a seguir adelante y jamás dejarme pensar que no podría ser o hacer lo que quisiera.

A mis amigos, mi hermana y mi novio por estar cerca de mí en este arduo camino, por alegrar mi día a día y ser mi apoyo durante los momentos difíciles.

Los amo profundamente a todos, gracias totales.



**UNIVERSIDAD CATÓLICA DE
SANTIAGO DE GUAYAQUIL**

**FACULTAD DE EDUCACIÓN TÉCNICA PARA EL DESARROLLO
CARRERA DE MEDICINA VETERINARIA Y ZOOTECNIA**

TRIBUNAL DE SUSTENTACIÓN

Dr. Carlos Giovanni Manzo Fernández M.Sc.

TUTOR

Dr. John Eloy Franco Rodríguez Ph.D

DECANO O DIRECTOR DE CARRERA

Dr. Aníbal Andrade Ortiz M.Sc.

COORDINADOR DEL ÁREA O DOCENTE DE LA CARRERA



**UNIVERSIDAD CATÓLICA DE
SANTIAGO DE GUAYAQUIL**

**FACULTAD DE EDUCACIÓN TÉCNICA PARA EL DESARROLLO
CARRERA DE MEDICINA VETERINARIA Y ZOOTECNIA**

CALIFICACION

Dr. Manzo Fernández Carlos Giovanny M. Sc.

ÍNDICE

1. INTRODUCCIÓN	17
1.1 Objetivos	19
1.1.1 General.....	19
1.1.2 Específicos	19
2. MARCO TEÓRICO	20
2.1. Descripción anatómica de la columna vertebral del perro.....	20
2.2. Descripción general de las vértebras.....	21
2.2.1. Vértebras Cervicales	21
2.2.2. Vértebras torácicas.....	22
2.2.3. Vértebras lumbares	23
2.2.4. Vértebras sacras	24
2.2.5. Vértebras coccígeas.....	24
2.3 Descripción general de los discos intervertebrales	25
2.3.1 Partes del disco	26
2.4 Definición patógena de la espondilosis.....	27
2.5 Etiología de la espondilosis.....	29
2.6 Grados de espondilosis.....	30
2.7 Signos clínicos	31
2.8 Métodos de diagnóstico	32
2.8.1 Diagnóstico por imagen.....	33
2.9 Diagnóstico diferencial	36
2.10 Prevalencia	38
2.11 Tratamiento.....	39
2.11.1. Otros tratamientos	39
2.12 Radiología.....	40
2.12.1 Radiología de la columna vertebral	42
2.12.2 Equipos usados en radiología veterinaria.....	42
2.13 Función de los rayos X.....	43
2.13.1 Propiedades de los rayos X.....	44
2.14 Radiología digital	45
2.14.1 Radiología digital en la espondilosis.....	48

2.14.2	Calidad de la imagen radiográfica digital.....	49
2.14.4	Desventajas radiografía digital	51
2.14.5	Radiología digital directa e indirecta.....	52
2.14.6	Factores radiológicos que influyen en la interpretación radiológica.....	56
2.15	Toma de placas	57
2.16	Tomas radiológicas de la espondilosis.....	58
2.16.1	El Foco	58
2.17	Signos radiológicos de la espondilosis.....	59
3.	MARCO METODOLÓGICO	61
3.1.	Ubicación del proyecto.....	61
3.2.	Materiales	62
3.3.	Métodos	63
3.4	Tratamientos	64
3.5	Análisis estadístico	64
3.6	Tipo de estudio	64
3.7	Manejo del experimento.....	65
3.8	Variables estudiadas.....	65
4.	RESULTADOS	67
4.1	Población canina según sexo	69
4.2	Población canina según tamaño	70
4.3	Población canina según su índice de condición corporal (ICC)	71
4.4	Población canina según su edad	72
4.5	Pacientes positivos a espondilosis según su raza	74
4.6	Pacientes positivos según su sexo	76
4.7	Pacientes positivos según su tamaño.....	77
4.8	Pacientes positivos según su índice de condición corporal	79
4.9	Pacientes positivos según su edad.....	81
4.10	Grados de valoración de espondilosis basados en la población total.....	83
4.11	Grados de espondilosis en mestizos	84
4.12	Grados de espondilosis en canes de raza	85
4.13	Ubicación de las lesiones basado en la población total	86
4.14	Ubicación de lesiones según grados de espondilosis de población total.....	86
4.15	Ubicación de lesiones según grado de espondilosis en canes mestizos	87

4.16 Ubicación de lesiones según el grado de espondilosis en canes de raza.....	89
5. DISCUSIÓN	90
6. CONCLUSIONES Y RECOMENDACIONES	92
6.1. Conclusiones	92
6.2. Recomendaciones	93

BIBLIOGRAFÍA ANEXOS

ÍNDICE DE TABLAS

Tabla 1. Densidades radiológicas	45
Tabla 2. Variables estudiadas con sus respectivos parámetros	66
Tabla 3. Resultados de asistencias a la consulta de acuerdo a la raza	68
Tabla 4. Población canina según su sexo	70
Tabla 5. Población canina según tamaño	71
Tabla 6. Población canina según su condición corporal	72
Tabla 7. Población canina según su edad	73
Tabla 8. Porcentaje de pacientes positivos a espondilosis según su raza.....	75
Tabla 9. Pacientes positivos a espondilosis según su sexo	76
Tabla 10. Pacientes positivos a espondilosis según su tamaño	78
Tabla 11. Pacientes positivos a espondilosis según su condición corporal	80
Tabla 12. Pacientes positivos a espondilosis según su edad	83
Tabla 13. Grados de valoración de espondilosis basados en la población total	84
Tabla 14. Grados de espondilosis en mestizos	85
Tabla 15. Grados de espondilosis en canes de raza	86
Tabla 16. Ubicación de las lesiones generalizada	87
Tabla 17. Ubicación de las lesiones según el grado de espondilosis generalizada .	88
Tabla 18. Ubicación de las lesiones según el grado de espondilosis en canes mestizos	89
Tabla 19. Ubicación de las lesiones según el grado de espondilosis en canes de raza	91

ÍNDICE DE GRÁFICOS

Gráfico 1. Ligamentos de la columna vertebral.	20
Gráfico 2. División de las vértebras en esqueleto canino.	21
Gráfico 3. Columna vertebral del perro.	21
Gráfico 4. Vértebras cervicales.	22
Gráfico 6. Vértebras lumbares.	24
Gráfico 5. Vértebras dorsales o torácicas.	23
Gráfico 7. Disco Intervertebral.	26
Gráfico 8. Grados de espondilosis.	31
Gráfico 9. Mielograma transverso en perro con tetraparesis ambulatoria.	34
Gráfico 10. Esquema transversal sagital de cuerpos vertebrales con formación de la médula ósea con diferentes grados de espondilosis	38
Gráfico 11. Representación de la dirección de entrada de los rayos X a través de los espacios intervertebrales.	48
Gráfico 12. Vista radiográfica lateral de la columna vertebral torácica en una perra (Chow Chow de 8 años) con formación ósea de la T2-T13.	60
Gráfico 13. Reconstrucción de una tomografía computarizada sagital de una hembra mestiza esterilizada de 5 años.	61
Gráfico 14. Anormalidades radiográficas en un perro con espondilomelopatía cervical discal.	61
Gráfico 15. Ubicación geográfica de la Clínica Veterinaria Dr. Pet.	62
Gráfico 16. Resultados de asistencias a la consulta de acuerdo a la raza de los pacientes.	69
Gráfico 17. Porcentaje de población canina según su sexo.	70
Gráfico 18. Población canina según tamaño.	71
Gráfico 19. Población canina según su condición corporal.	72
Gráfico 20. Población canina según su edad.	74
Gráfico 21. Porcentaje de pacientes positivos a espondilosis según su raza.	76
Gráfico 22. Pacientes hembras positivas a espondilosis según su sexo.....	77
Gráfico 23. Pacientes machos positivos a espondilosis según su sexo.	77
Gráfico 24. Pacientes de tamaño pequeño positivos a espondilosis.	78
Gráfico 25. Pacientes de tamaño mediano positivos a espondilosis.	79
Gráfico 26. Pacientes de tamaño grande positivos a espondilosis.	79

Gráfico 27. Pacientes positivos a espondilosis con ICC 2.	81
Gráfico 28. Pacientes positivos a espondilosis con ICC 3.	81
Gráfico 29. Pacientes positivos a espondilosis con ICC 4.	82
Gráfico 30. Pacientes positivos a espondilosis según su edad.	83
Gráfico 31. Grados de valoración de espondilosis obtenidos.	84
Gráfico 32. Grado de espondilosis en mestizos.	85
Gráfico 33. Grados de espondilosis en canes de raza.	86
Gráfico 34. Ubicación de las lesiones según grado de espondilosis generalizada.	88
Gráfico 35. Ubicación de las lesiones según el grado de espondilosis en canes mestizos.	90
Gráfico 36. Ubicación de las lesiones según el grado de espondilosis en canes de raza.	91
Gráfico 37. Panel de control.	104
Gráfico 38. Componentes del panel de control.	105
Gráfico 39. Equipo de rayos X utilizado.	105
Gráfico 40. Chasis o Flat Panel utilizado para realizar las tomas radiográficas. ...	106
Gráfico 41. Ordenador utilizado para apreciar las imágenes.	106
Gráfico 42. Chalecos protectores de plomo.	107
Gráfico 43. Toma latero lateral de columna en paciente sin espondilosis.	108
Gráfico 44. Toma latero lateral de columna en paciente sin espondilosis.	108
Gráfico 45. Toma latero lateral de columna en paciente positivo a espondilosis. .	109
Gráfico 46. Toma latero lateral de columna en paciente positivo a espondilosis. .	109
Gráfico 47. Toma latero lateral de columna en paciente positivo a espondilosis. .	110

RESUMEN

En el presente estudio se evaluó la incidencia de espondilosis en una población de 100 perros que fueron clasificados en función de las variables raza, sexo, edad, tamaño e índice de condición corporal, grados de espondilosis y ubicación de las lesiones. Esta investigación se realizó en la clínica veterinaria Dr. Pet, ubicada en la ciudad de Guayaquil.

Para el diagnóstico de la enfermedad se realizó un estudio radiológico basado en el criterio de Morgan, quien establece cinco grados medibles de espondilosis, los cuales se identifican según la forma que posea la lesión y de esa manera se determina el grado de degeneración de cada paciente. En el estudio, 70 perros dieron positivo al diagnóstico de espondilosis, de los cuales se encontró una frecuencia del 69 % en hembras y el 71 % en machos.

Se determinó que la enfermedad incide con mayor frecuencia en los perros de razas grandes, a partir de los siete años de edad e indistintamente de la condición corporal.

Se estableció que las lesiones se encuentran con mayor frecuencia en las regiones torácica y lumbar.

Palabras claves: Espondilosis, Grados de espondilosis, Estudio radiológico, Incidencia, Perros geriátricos.

ABSTRACT

In this study the prevalence of canine spondylosis was evaluated with a population of 100 dogs which were classified by breed, gender, age, body weight, body condition, stage of spondylosis and location of lesions as variables. This study was developed at Dr. Pet veterinary clinic in the Guayaquil city.

For disease diagnosis it was realized a radiological test based on Joe P. Morgan methods, who established five grades to measure spondylosis, these are identified by the lesion morphology to determine the correct grade. In the study, there were 70 dog positive cases with spondylosis with a frequency of 69 % for female and 71 % for male.

It was determined the disease is commonly found in large breed dogs over seven age, regardless of body condition.

Lesions are more often found in in the lower thoracic spine and lumbar spine areas.

In conclusion, to establish a spondylosis diagnosis is necessary to make radiology tests because it is possible the disease may be present, although the patient seems to be asymptomatic.

Key words: Spondylosis, Grades of spondylosis, Radiology test, Prevalence, Senior dogs.

1. INTRODUCCIÓN

La espondilosis es una enfermedad degenerativa no inflamatoria muy común en canes de edad avanzada.

Se refiere específicamente al desgaste de la columna vertebral y de los discos intervertebrales, donde brotes óseos o puentes entre vertebrales adyacentes se forman, esta patología posee diferentes grados que van del uno al cinco y es muy frecuente que los perros a partir de los siete años de edad empiecen a mostrar signos de degeneración a nivel de columna vertebral.

Esta patología conlleva predisposición genética, es decir que tiene un factor hereditario.

La espondilosis generalmente se presenta de manera asintomática hasta alcanzar un nivel de deterioro avanzado por lo que es importante diagnosticar la enfermedad en etapas tempranas para prevenir complicaciones posteriores.

Los propietarios no suelen tener mucho conocimiento acerca de este tipo de patologías por lo que no acostumbran tomar las medidas de prevención y control pertinentes.

Esta patología afecta la calidad de vida de los pacientes causándoles dolor intenso, decaimiento, debilidad, rigidez, caminar inestable o descoordinado e incluso pérdida total de la movilidad y se deben en su mayoría a la falta de actividad física, mala alimentación y sobrepeso.

Mediante el uso de placas radiográficas para medir el grado de degeneración ósea en la columna vertebral y discos intervertebrales de los pacientes geriátricos evaluados es posible establecer un diagnóstico que permite estimar si existe o no espondilosis y establecer un respectivo tratamiento según el grado de la enfermedad.

Con este proyecto de investigación se pretende obtener una perspectiva más exacta sobre cómo influye esta enfermedad en la condición física de los pacientes geriátricos y si se tomaran las respectivas medidas de prevención tales como el manejo adecuado de la dieta para prevenir el sobrepeso, una correcta nutrición, suministro de suplementos adecuados y actividad física necesaria se mejoraría la calidad de vida de los mismos.

1.1 Objetivos

1.1.1 Objetivo general

Establecer la incidencia de espondilosis en perros geriátricos diagnosticados por medio de radiografías en la Clínica Veterinaria Dr. Pet.

1.1.2 Objetivos específicos

- Determinar la incidencia de espondilosis de acuerdo a la raza, sexo, edad, tamaño, ubicación de las lesiones y grado degenerativo de esta patología en los pacientes evaluados.

- Identificar y diagnosticar los casos positivos a espondilosis o leves degeneraciones vertebrales a partir de la visualización de placas radiográficas.

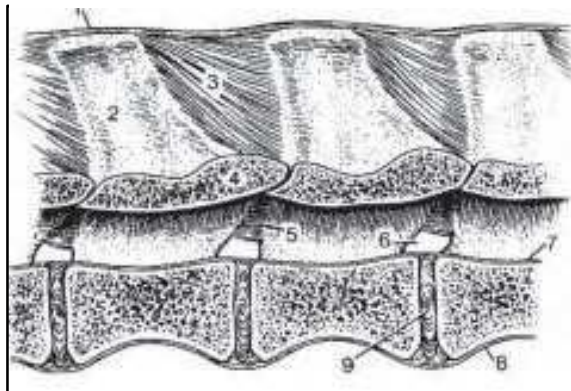
- Realizar tomas de placas radiográficas digitalizadas y con absoluta resolución para realizar un diagnóstico asertivo y que el médico tratante pueda proporcionar un tratamiento terapéutico apropiado a cada paciente.

2. MARCO TEÓRICO

2.1. Descripción anatómica de la columna vertebral del perro

La columna vertebral del perro está formada aproximadamente por 50 huesos de forma irregular, las vértebras, dispuestos en cinco grupos o regiones: cervical, torácica o dorsal, lumbar, sacra y coccígea o caudal. Los ligamentos en la columna vertebral que se pueden observar en gráfico 1 son 1.Ligamento supraespinoso; 2. Proceso espinoso; 3. Ligamento interespinoso; 4. Arco de la vértebra; 5. Ligamento interarqueado; 6. Foramen intervertebral; 7.Ligamento longitudinal dorsal; 8.Ligamento longitudinal ventral; 9. Disco intervertebral (Kranenburg, 2011).

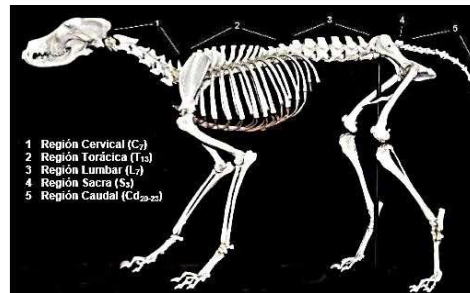
Gráfico 1. Ligamentos de la columna vertebral.



Fuente: Kranenburg, 2011

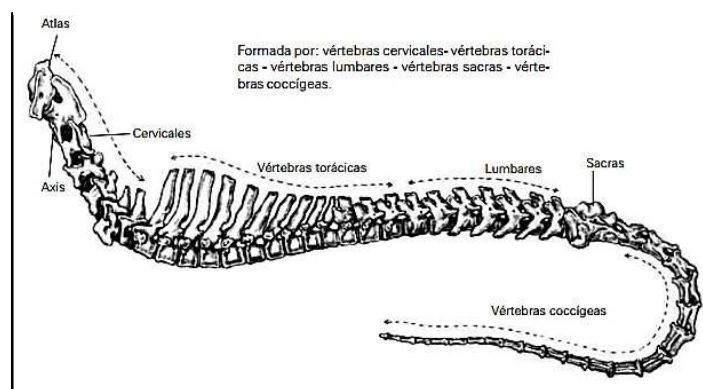
Los huesos suelen ser cortos, con un centro de tejido esponjoso, rodeado en sus bordes por una sustancia compacta. La fórmula vertebral del perro es C7, T13, L7, S3 y C 20-23 (Arana Chávez, 2011).

Gráfico 2. División de las vértebras en esqueleto canino



Fuente: Arana Chávez, 2011

Gráfico 3. Columna vertebral del perro



Fuente: Fariña y Smith, 2011

2.2. Descripción general de las vértebras

La columna vertebral está formada por una serie de huesos que reciben el nombre de vértebras. Consiste en una cadena de huesos medios, no pares, irregulares, que se extienden desde la calavera hasta el final de la cola. Una vértebra típica se compone de un cuerpo y un arco, que puede subdividirse en la lámina dorsal y pedículos derecho e izquierdo, y varios procesos para unirse a la musculatura y componentes articulares (Mendoza Araya, 2011).

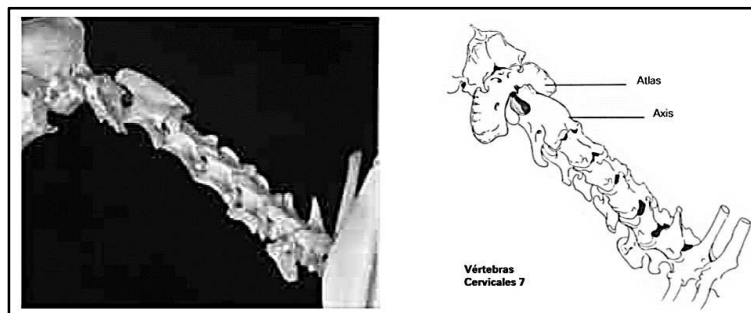
2.2.1. Vértebras Cervicales

Las 7 vértebras cervicales forman la base ósea del cuello. Comienza en la articulación atlanto-occipital y se prolonga hasta la séptima cervical. Tiene de límite

posterior la cruz, hacia abajo y adelante el antepecho y a ambos lados las espaldas. Sus tamaños y formas difieren entre sí, principalmente en las dos primeras (atlas – axis) (Fariña y Smith, 2011).

La forma ideal es aproximadamente cónica, ensanchándose desde la nuca hacia el cuerpo armoniosamente. Existen cuellos llamados de carnero cuya forma es cóncava y otros de ganso que son demasiado largos y pobres de sustancia. La posición, largo y utilidad del cuello están determinados por el largo de las cervicales, pero más aún por la inclinación de la escápula. Al estar bien inclinada, el cuello estará mejor articulado al cuerpo porque no debemos olvidar que muchos músculos tienen inserción en el cuello (cervicales) y en la escápula (Fariña y Smith, 2011).

Gráfico 4. Vértebras cervicales



Fuente: Fariña y Smith, 2011

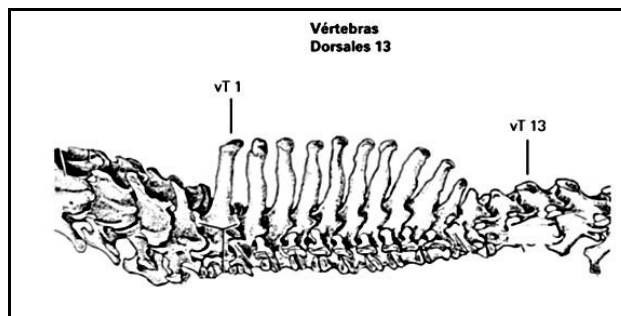
2.2.2. Vértebras torácicas

Las 13 vértebras dorsales forman la base ósea del dorso. Estas vértebras se diferencian de todas las demás por poseer, en su parte superior, unas apófisis espinosas bien desarrolladas que van acortándose hacia el lomo (vértebras lumbares) y a ambos lados pequeñas apófisis articulares para las costillas (Fariña y Smith, 2011).

La cruz es una referencia ósea que varía de posición en los diferentes ejemplares. Es el punto que se puede tocar colocando un dedo que se apoye en los bordes superiores de las escápulas, en el medio de las cuales se encuentran las apófisis espinosas de la 1° y la 2° vértebra dorsal (Fariña y Smith, 2011).

La altura del perro se mide de la cruz al suelo. La ubicación de la cruz hacia adelante o atrás determinará el largo del cuello y la corrección o no del movimiento. La altura de la cruz se determina con respecto a la grupa, y el ancho está dado por el espacio existente entre ambas escápulas. Los dorsos pueden ser largos, medios, cortos, a nivel, ensillados, encarpados y su largo está en relación con el largo del pecho. Siempre deben ser fuertes (Fariña y Smith, 2011).

Gráfico 5. Vértebras dorsales o torácicas



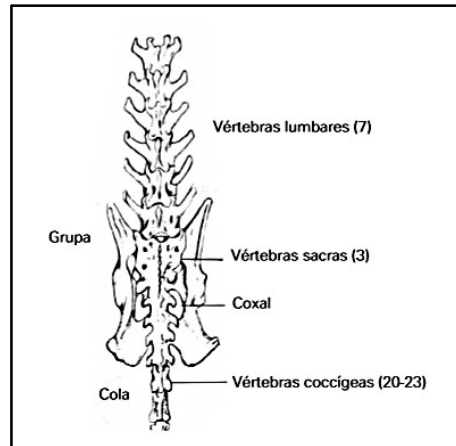
Fuente: Fariña y Smith, 2011

2.2.3. Vértebras lumbares

Las 7 vértebras lumbares forman la base ósea del lomo. Hacia delante se continúa con las vértebras torácicas y hacia atrás con las vértebras sacras. El lomo debe ser siempre fuerte, puede ser arqueado o a nivel. Cuando se mira un Whippet, por

ejemplo, no es toda su línea superior que está arqueada sino solo su lomo (Fariña y Smith, 2011).

Gráfico 6. Vértebras lumbares



Fuente: Fariña y Smith, 2011

2.2.4. Vértebras sacras

Las 3 vértebras sacras soldadas forman la base ósea de la grupa junto con iliones e isquiones. Es decir la parte superior y posterior del coxal y en cierto modo el nacimiento de la cola. Puede ser a nivel (generalmente) o caída (inclinación característica de cada raza). También puede ser larga, mediana o corta. Estas posibilidades influirán enormemente en el tipo de movimiento del animal. Si la distancia de los iliones entre si es mayor que la de los isquiones entre sí, se llamará a esta grupa de ganso o de pato (Fariña y Smith, 2011).

2.2.5. Vértebras coccígeas

Según Fariña y Smith (2011), las vértebras coccígeas o caudales presentan un número variable que generalmente ronda las 20 ó 23 y forman la base de la cola.

Existen diferentes tipos de colas:

- Según su implantación: altas – medias – bajas

- Según su largo:
 - Naturales: largas, medianas, cortas, anuros (nacen sin cola) ○
 - Amputadas: en su totalidad (viejo pastor inglés), largas, medianas, cortas.
- Según su aporte: rectas, a nivel, caídas, se modifican según el perro está parado o en movimiento.
- Pueden ser:
 - Rectas ○ Con curva: en la punta, totales, retorcidas.
 - Enroscadas: sobre el lomo, según la grupa, sobre el flanco, sobre sí mismas.
- Pueden ser peludas: en su totalidad, con pelo corto en la parte superior y largo en la inferior, con pelo corto en toda la superficie, parte con pelo y parte sin pelo.

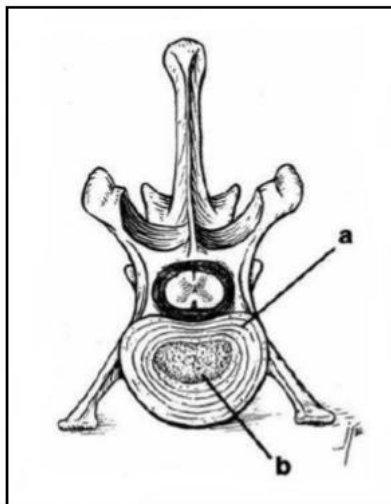
2.3 Descripción general de los discos intervertebrales

El disco intervertebral es una estructura elástica de unión que consta de tres regiones diferenciadas: el núcleo pulposo, el anillo fibroso y la placa terminal del cartílago, responsables de proporcionar flexibilidad, absorber y transmitir fuerzas de compresión que se aplican sobre la columna vertebral, por esta razón su comportamiento mecánico posee una gran influencia sobre la mecánica de toda la columna (Donaires Vega, 2010).

Las vértebras lumbosacras se hallan unidas por discos intervertebrales, que son estructuras fibrocartilagosas formadas por un centro blando, el núcleo pulposo, que es muy rico en agua y en proteoglicanos, los que juntos forman una sustancia base parecida a un gel en el centro del disco, el cual está rodeado de capas concéntricas de tejido fibroso denso, el anillo fibroso (Gráfico 7) (Arana Chávez, 2011).

Por lo general, el anillo es más grueso en su cara ventral. Éstos tienen la función de absorber los diferentes movimientos mecánicos de compresión de la columna vertebral durante el movimiento (Arana Chávez, 2011).

Gráfico 7. Disco Intervertebral



Fuente: Arana Chávez, 2011

2.3.1 Partes del disco

Cada disco está compuesto por un anillo fibroso y un núcleo pulposo compuesto por material gelatinoso homogéneo. El anillo fibroso es mucho más grueso en su parte ventral que en la dorsal, por ello las protrusiones ventrales son raras, y en cualquier caso no afectarían a la médula. Los discos se encuentran cubiertos por el ligamento longitudinal dorsal, que recorre el suelo del canal medular. Este ligamento aparece reforzado por otros ligamentos en la zona comprendida entre la T1 y la T10, por lo que es raro que se produzca una hernia de disco en esta zona (García Real, 2013).

2.3.1.1 Núcleo pulposo

El núcleo pulposo es un derivado de las células de la notocorda embrionaria encargadas de la expresión de genes y proteínas características del cartílago articular, incluyendo el agregano y el colágeno tipo II (Donaires Vega, 2010).

Está ubicado excéntricamente entre el tercio medio y dorsal del disco y se caracteriza por ser una masa gelatinosa esférica compuesta por una mezcla de moléculas de proteoglicanos, agua, fibras colágenas y escasas células que le confieren propiedades de viscoelasticidad y resistencia a las fuerzas compresivas. Esta estructura se encuentra sometida a un estado de pre-tensión, que le sirve para amortiguar cargas y proporcionar elasticidad, por esta razón si el anillo fibroso se rompiera ésta saldría inmediatamente (Donaires Vega, 2010).

2.3.1.2 Anillo fibroso

El anillo fibroso es un tejido fibrocartilaginoso ubicado en la parte externa del disco, que se compone de varias capas o láminas concéntricas sucesivas de fibras de colágeno tipo I, paralelas entre sí, que rodean al núcleo pulposo. Las láminas se cruzan entre sí y se irradian al exterior en diferentes ángulos de 100° a 120° , de esta forma le permiten al anillo resistir fuerzas elevadas de flexión y torsión que se puedan aplicar al disco (Donaires Vega, 2010).

2.4 Definición patógena de la espondilosis

Espondilosis es una enfermedad degenerativa no inflamatoria de la región periférica de la placa final asociada con nueva formación ósea originando algunos milímetros de la unión disco vertebral (Kranenburg, Voorhout, Grinwis, Hazewinkel y

Meij, 2011). Los osteofitos varían desde pequeños espolones hasta puentes óseos a lo largo del espacio discal, dejando casi toda la superficie ventral del cuerpo vertebral afectado. La espondilosis en animales de compañía aún no ha sido aclarada (Kranenburg, 2011).

La degeneración de los discos intervertebrales puede ocasionar la hernia o extrusión del material discal dentro del canal vertebral, causando compresión medular y signos que varían desde dolor evidente a mielopatía transversa completa. Los cambios degenerativos pueden producirse en cualquiera de los discos intervertebrales, sin embargo, aparecen con mayor frecuencia en la médula cervical, torácica caudal y lumbar (Mendoza Araya, 2011).

La espondilosis lumbar o enfermedad discal degenerativa culmina en una estenosis del canal espinal con inestabilidad vertebral y deseje asociado a dolor lumbar. En el canino, la afección más común ocurre a nivel toraco-lumbar entre T3 y L3 y debido a la incapacidad de contención de las apófisis interarticulares, resulta en una espondilosis con desplazamiento de los cuerpos vertebrales y producción de estenosis lumbar segmentaria (Villarreal, Alzola, Sánchez Bruni y Solana, 2010).

El tratamiento no quirúrgico incluye procedimientos paliativos que disminuyen la inflamación y mejoran la analgesia. Dado que la evolución de la lesión está directamente relacionada con el grado de compresión que el proceso degenerativo ejerce sobre el canal medular, el objetivo del presente trabajo fue desarrollar una técnica quirúrgica dirigida a descomprimir la zona intervertebral afectada en busca de una cura clínica/quirúrgica del paciente (Villarreal et al., 2010).

Esta patología es más común en animales adultos que en jóvenes y sin existir correlación entre diferentes razas. Las hembras son más proclives, presentándose más en las madres (Villarreal et al., 2010).

2.5 Etiología de la espondilosis

La espondilosis es un proceso degenerativo que afecta a la columna vertebral y se caracteriza por la formación de osteofitos vertebrales, ya sea en forma de espolones, siendo la espondilosis deformante, o formando puentes óseos completos entre las vértebras que pueden ser espondilosis anquilosante o espondiloartrosis deformante (Donaires Vega, 2010).

Su etiología es desconocida pero la tensión acumulada podría originar microfracturas del tejido conjuntivo que pierden sus propiedades elásticas y se sustituyen por un tejido fibroso y rígido más predispuesto a la fractura. Las fibras periféricas del anillo fibroso intervertebral se rompen y son invadidas por osteofitos en las zonas de mayor estrés, habitualmente las que unen el ligamento a la vértebra y que conduce finalmente a la osificación progresiva del ligamento intervertebral y la anquilosis de los cuerpos vertebrales (Pérez, Verde y Unzueta, 2010).

Sin embargo, Mejía Durango, Cortés Díaz, y Martínez (2011) describen que la etiología de estos cambios óseos incluyen causas degenerativas, enfermedades del desarrollo, neoplasias, idiopáticas/congénitas, infecciosas y traumáticas, siendo la etiología degenerativa la causa más común.

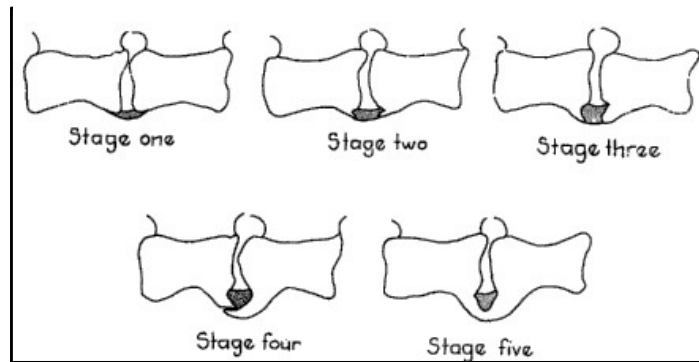
2.6 Grados de espondilosis

El tamaño y la localización de los osteofitos en los márgenes vertebrales, se notan en la disección macroscópica y comparación con la apariencia radiográfica.

Según Morgan (1967), están definidas cinco etapas de desarrollo:

“La primera etapa representa hallazgos macroscópicos más tempranos, que eran nódulos palpables no identificados en la macroradiografía. Los cambios fueron localizados sobre los espacios intervertebrales y los bordes vertebrales adyacentes y fueron de hasta 5 milímetros de diámetro. La segunda etapa consistió de pequeños osteofitos en los márgenes vertebrales. Estos fueron los primeros cambios vistos radiográficamente. La tercera etapa se caracteriza por las protuberancias óseas de mayor tamaño con forma de copa, pero sin extensión más allá de la placa terminal vertebral. Mientras que la etapa cuatro fue identificada por la punta de los osteofitos que se extiende más allá del borde del cuerpo vertebral ventral y / o lateralmente. Ninguna unión entre osteofitos se observa. Las formas de media luna o segmentos radiopacos de forma triangular desvinculados se encuentran dentro del tejido anular ventral son incluidos en esta categoría. En la quinta etapa hay una fusión ósea entre los osteofitos opuestos. Si más de un osteofito se encuentra en el margen de un extremo vertebral (placa), sólo se registra el de tamaño más grande (espolón).”

Gráfico 8. Grados de espondilosis



Fuente: Morgan, 1967

2.7 Signos clínicos

Según Kranenburg (2011), los signos relacionados a una espondilosis canina severa son rigidez en la espalda, cojera, cambio de marcha y dolor. En perros de trabajo la disminuida flexibilidad siendo ésta limitante de actividad. La formación de osteofitos que se extienden dorso-lateral puede comprimir la raíz del nervio espinal a nivel del foramen intervertebral. La espondilosis también se puede detectar por medio de imágenes de tomografía computarizada (TAC) en el 62 % de perros con estenosis degenerativa lumbosacra.

La espondilosis también se encuentra en combinación con discos intervertebrales sanos. Generalmente, la espondilosis se describe como que no tiene mucha relevancia clínica en perros. En gatos, ésta se asocia con cambios de las uniones intervertebrales y articulaciones cartilaginosas (Kranenburg, 2011).

Los signos más característicos de una enfermedad discal intervertebral son depresión o pérdida de movimiento voluntario y difusión sensitiva impidiendo al animal

realizar actividades diarias; también se reportan alteraciones de los reflejos espinales, cambio en el tono muscular y atrofia muscular. Se presentan otros signos menos comunes como complicaciones respiratorias y cardíacas asociadas a lesiones cervicales (Ardilla y Hurtado, 2014).

2.8 Métodos de diagnóstico

La raza y la edad, así como la realización de una correcta anamnesis e historia clínica, deben orientarnos en un primer instante hacia la presencia de una enfermedad a nivel toracolumbar, principalmente si el animal presenta síntomas neurológicos. La confirmación radiológica en el diagnóstico es esencial; el estrechamiento de los espacios intervertebrales orientará a la localización de la lesión. Las radiografías sin contraste servirán para establecer un diagnóstico diferencial con otras lesiones compresivas, procesos inflamatorios, alteraciones vasculares y contusiones de tipo traumático (Almodóvar y Moreno, 2010).

El diagnóstico clínico presuntivo de extrusión discal toracolumbar se fundamenta en la reseña (especie, raza, sexo y edad), historia clínica, signos clínicos y examen neurológico. Esto nos orienta a establecer la presencia de una enfermedad a este nivel, principalmente si el animal presenta síntomas neurológicos. Sobre la aparición de los signos clínicos, es necesario conocer el tipo de inicio (agudo o crónico), el curso o evolución (progresivo o no progresivo), y la simetría de los signos clínicos (lateralizados o no lateralizados) (Donaires Vega, 2010).

La mielografía, que normalmente confirma la presencia de extrusiones discales, y toma de muestras de líquido cefalorraquídeo para diagnóstico diferencial. La

electromiografía como método complementario, especialmente en mielopatías transversas o para diferenciar polineuropatías o polimiopatías y mielopatías. La discografía percutánea, TAC y resonancia magnética, no obstante estas técnicas aún no se usan de forma rutinaria (Almodóvar y Moreno, 2010).

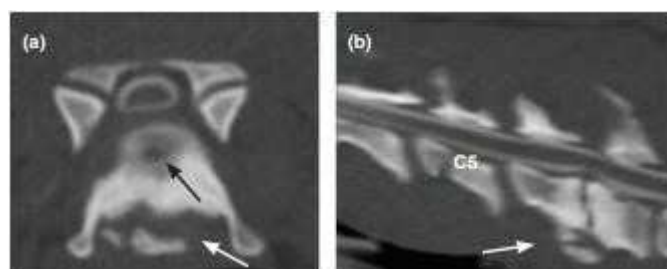
2.8.1 Diagnóstico por imagen

2.8.1.1 Mielografía

La mielografía es una técnica radiográfica en la que se pone en evidencia el contorno de la médula espinal tras inyectar un medio de contraste en el espacio subaracnoideo, el agente de contraste ideal para realizar mielografías debería ser no tóxico para el sistema nervioso central; soluble en agua y, por tanto, miscible con el LCR; radiopaco en concentración isotónica; fácil y rápidamente eliminable del espacio subaracnoideo, y para medicina veterinaria, razonablemente asequible desde el punto de vista económico (Villarreal et al., 2010).

También está la característica de autoclavable. De todos los agentes de contraste que hasta la fecha se han usado para mielogramas en animales sólo los no iónicos tienen vigencia en la actualidad, y particularmente, el iopamidol y eliohexol son los únicos que hasta ahora más se ajustan a los parámetros mencionados (Villarreal et al., 2010).

Gráfico 9. Mielograma transverso en perro con tetraparesis ambulatoria



Fuente: De Decker, Da Costa, Volk y Van Ham,
2012

El mielograma del gráfico 9 se observa a nivel de las vértebras C6-C7. (a) Se observa atenuación en el espacio subaracnoideo ventral con desplazamiento dorsal y la deformación de la médula espinal. La placa terminal vertebral demuestra una señal mixta hiperatenuada. La hipoatenuación de la lesión indica la existencia del fenómeno de vacío, lo que sugiere la degeneración del disco intervertebral (flecha negra) también se ve a lo largo la espondilosis deformante ventral en el espacio de disco intervertebral (flecha blanca). Se observa también, el espacio del disco intervertebral colapsado y la compresión de la médula espinal extradural en C6 - C7 con una mayor atenuación en las placas terminales vertebrales y cuerpos vertebrales (De Decker, Da Costa, Volk y Van Ham, 2012).

2.8.1.2 Epidurografía

La epidurografía es una técnica de diagnóstico por imagen, empleada para el estudio de la región lumbo-sacra, que se basa en la inyección de un agente de contraste en el espacio epidural, mediante una punción entre la primera vértebra coccígea y la tercera sacra. Sin embargo, es un procedimiento que no ofrece seguridad en el diagnóstico al producirse, en ocasiones, un llenado insuficiente debido a la peculiar distribución de la grasa y a la salida de contraste por los procesos laterales (Sánchez et al., 2012).

Cuando se emplea este procedimiento suelen resultar útiles las posiciones de estrés, en flexión y extensión, para acentuar la lesión compresiva. Los signos radiográficos de estrechamiento, elevación, desviación u obstrucción del contraste en

el espacio epidural, cuando está involucrado al menos el 50% del diámetro del canal vertebral, son indicativos de una compresión significativa (Sánchez, Beltrán, Mascort y Luján, 2012).

Por último, es importante tener en cuenta si se está pensando en combinar dos procedimientos como son una mielografía y una epidurografía, realizar el mielograma en primer lugar, ya que en el caso contrario, la presencia de contraste en la región epidural haría muy difícil la interpretación de la mielografía. En cualquiera de los casos, algunos autores opinan que en la mayoría de los perros (incluso en muchos Pastores Alemanes), se puede usar una mielografía para poner en evidencia el espacio subaracnoideo hasta el interior del sacro, siendo innecesaria la epidurografía en estos animales (Sánchez et al., 2012).

2.8.1.3 Otros procedimientos de diagnóstico por imagen: TAC y RM

Las técnicas de imagen tomográficas, tomografía computarizada (TC) y resonancia magnética (RM) se vienen usando cada vez de forma más frecuente, en sustitución o adición a la radiografía simple, para el estudio del dolor de espalda

(Ruiz Santiago, Castellano García, Guzmán Álvarez y Tello Moreno, 2011).

Actualmente hay técnicas de diagnóstico por imagen, más sofisticadas que la radiología convencional, que empiezan a estar al alcance de la medicina veterinaria; como son la tomografía axial computarizada (TAC) y la resonancia magnética (RM). La TAC es definida por Hathcock y Stickle como el procedimiento por el cual se

obtienen imágenes de secciones transversas del paciente, usando para ello una combinación de rayos X y computadoras (Villarreal et al., 2010).

Por medio de la resonancia magnética se confirmó el diagnóstico definitivo de hernia discal lumbar; adicionalmente con los resultados de los análisis de química sanguínea y de hormona tiroidea en conjunto con la historia clínica del paciente y la evaluación del mismo se diagnosticó un síndrome compatible con el síndrome del paciente eutiroideo. Como conclusión, la resonancia magnética puede ser un método certero de diagnóstico definitivo de lesiones discales en pequeños animales (Builes y Peláez, 2010).

2.9 Diagnóstico diferencial

Para diferenciar la espondilosis de otras enfermedades Suraniti y otros (2012) exponen que son necesarios exámenes complementarios, tales como las radiografías (RX), resonancia magnética (RM) y mielografía de columna toracolumbar y lumbosacra, son útiles a fin de realizar un diagnóstico diferencial entre alteraciones de signología clínica similar, como por ejemplo mielopatía degenerativa, protrusión de discos intervertebrales, embolia fibrocartilaginosa medular, neoplasias, fracturas vertebrales, osificación dural (paquimeningitis osificante), abscesos epidurales, luxaciones, entre otros.

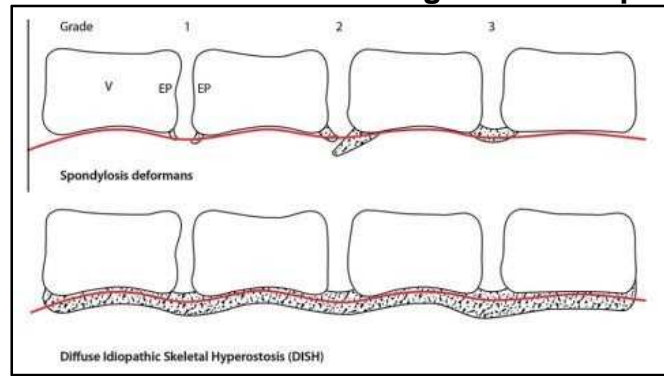
La similitud clínica entre mielopatía degenerativa canina (MDC) y enfermedades discales (espondilosis) imponen optimizar la evaluación del paciente, antes de determinar un tratamiento. El diagnóstico de MDC se basa en las características neurológicas de curso progresivo, la raza, edad y los datos obtenidos

por el examen físico y neurológico del paciente, la respuesta a corticoterapia y resultados de la linfoproliferación. La confirmación del diagnóstico sólo es posible mediante estudio anatomohistopatológico de médula espinal. El tratamiento es sólo sintomático, con el fin de brindar una buena y/o aceptable calidad de vida al paciente (Suraniti et al., 2012).

La espondilosis no posee carácter inflamatorio y debe ser diferenciada de otros procesos inflamatorios o neoplásicos que afectan a la columna vertebral del perro, además de las afecciones musculares o neurológicas. Hay que tener en cuenta que la espondilosis deformante no es una osteoartrosis espinal (inflamación de la articulación de las carillas vertebrales) ni una espondilitis (inflamación vertebral de origen infeccioso o traumático) aunque a veces puede acompañarse de degeneración discal (Pérez, Verde y Unzueta, 2010).

Es importante considerar las enfermedades discales en el diagnóstico diferencial de la paraparesis, sobre todo si hay historia de traumatismos. La mielografía es un procedimiento sencillo de realizar y que, en ausencia de métodos menos accesibles como la resonancia magnética, puede resultar útil para la localización precisa de la lesión (por ejemplo, para decidir un abordaje quirúrgico u otro), o para descartar prolapsos a nivel de otros espacios intervertebrales (Morerál, Vallsl y Mascort, 2010).

Gráfico 10. Esquema transversal sagital de cuerpos vertebrales con formación de la médula ósea con diferentes grados de espondilosis



Fuente: Kranengurg et al., 2011

2.10 Prevalencia

Según Kranenburg (2011), la prevalencia de espondilosis canina incrementa con la edad, con una descrita predilección por la raza Boxer. En Boxers noruegos, una prevalencia de 26 % (104/402) de espondilosis fue encontrada. En Boxers italianos, observó una prevalencia aún más alta, con un 50% de la misma en espondilosis de grado 3. La prevalencia y el grado de espondilosis incrementan con la edad. Ortega, Goncalvez, Hayle, Wessmann y Penderis (2012) mencionan quea región caudal torácica, región craneal lumbar y la región lumbosacra son las más afectadas por la espondilosis, con espacios de discos intervertebrales entre la segunda y tercera vértebra lumbar (L2-L3) y entre la séptima vértebra lumbar y la primera vértebra sacra (L7-S1) más afectados comúnmente. La espondilosis en la región cervical es la menos frecuente (Kranenburg, 2011).

Las razas Boxer y Pastor Alemán tienen una mayor predisposición. Se reporta que afecta entre el 18 % y 33 %, basándose sólo en hallazgos radiológicos, sin embargo en hallazgos de necropsia se nota un incremento considerable con porcentajes entre 61 % y 75 % (Kranenburg et al., 2011).

2.11 Tratamiento

El tratamiento apropiado de los animales con espondilosis depende del estado neurológico de cada paciente. El tratamiento médico, dirigido a la reducción del edema de la médula espinal es con corticoesteroides (Mendoza Araya, 2011).

Su manejo terapéutico debe centrarse en la analgesia, con ácido acetilsalicílico u otros AINEs (antiinflamatorios no esteroides) y no en fármacos antiinflamatorios esteroideos- por sus efectos deletéreos a nivel articular. El control dietético en animales obesos y la administración de ácidos omega-3, esteroides anabolizantes y sustancias condroprotectoras son recomendables (Pérez, Verde y Unzueta, 2010).

2.11.1. Otros tratamientos

Minamia y otros (2011), realizaron un estudio en el que se administró oralmente Clorhidrato de D-glucosamina y Péptidos de colágeno a perros con enfermedades en las articulaciones incluyendo espondilosis deformante en perros y gatos. El péptido de colágeno utilizado en el estudio era de pescado (SCP) y la dosis suministrada fue de 1 gramo diario/animal, mezclado con el alimento.

La administración simultánea de SCP y Clorhidrato de D-glucosamina fue muy efectiva en la espondilosis deformante canina y felina, ya que se cree que aumenta la síntesis de proteoglicanos y colágeno, además muestra efectos antiinflamatorios y

dispara la recuperación de la circulación vascular en el área afectada (Minamia y otros, 2011).

2.12 Radiología

La Radiología Veterinaria inicia su desarrollo en las postrimerías del siglo XIX, destacándose la actividad de quien se considera Padre de la radiología veterinaria, Dr. Richard Eberlein de Alemania. Si bien es cierto este desarrollo se verifica a través de la publicación de diversos artículos y textos, hubo que esperar el término la Segunda Guerra Mundial para constatar una verdadera expansión e intensificación en el estudio, investigación y utilización de esta técnica en el ámbito mundial (Peña Villalta, 2014).

El éxito con las radiografías de columna dependerá de la observación de ciertas reglas fundamentales, como son la colocación adecuada del paciente y una calidad excelente de los detalles. El estudio radiográfico deberá ser realizado tras terminar el examen neurológico, que habrá aportado ciertos datos esenciales tales como la situación anatómica aproximada de la lesión y su probable etiología. De esta forma, este examen clínico y neurológico previo permitirá hacer un estudio radiográfico selectivo realizando tan sólo las proyecciones imprescindibles (Fernández y López, 2010).

Para facilitar la colocación del animal en la posición exacta es conveniente, sedar o anestésiar al animal aunque sólo se realicen radiografías simples (sin agentes de contraste); incluso algunos, recomiendan en todos los casos un plan quirúrgico de anestesia. Habitualmente, las proyecciones radiográficas se realizan con el animal en

posición lateral y ventrodorsal, respectivamente, no siendo frecuente el uso de la posición oblicua, que puede resultar equívoca al ser difícil de interpretar (Villaroel Carvallo, 2010).

Esta última posición o vista ha sido descrita para evaluar los agujeros o forámenes intervertebrales de la región cervical mediante radiografías simples, pero debería ser usada sólo cuando los signos clínicos la justifiquen. Sin embargo, algunos autores opinan que cuando se realiza un estudio mielográfico es necesario recurrir a proyecciones oblicuas o contra laterales con el objeto de descartar la presencia de una masa extradural lateralizada o intraforaninal (Arana, Díaz, Fernández, Gavidia y Chilón, 2013).

Para todas estas proyecciones es conveniente emplear sacos de arena que nos permitan colocar al paciente de la forma más adecuada y poder centrar cómodamente el haz de rayos en el área de interés, evitando así que el personal de la clínica reciba radiación innecesaria (Fernández y López, 2010)

Donaires (2010) menciona que hay un porcentaje importante de pacientes en los cuales la imagen radiográfica simple, por sí sola no es suficiente para diagnosticar la enfermedad en pacientes clínicos; ya que sólo proporciona información limitada y no concluyente en la determinación de esta patología y; por lo tanto, se recomienda la utilización de un protocolo de diagnóstico que se inicie con una placa simple y que involucre una evaluación tomográfica para poder tener un diagnóstico más preciso de hernia discal tipo 1.

Además, Donaires (2010) sugiere la reevaluación periódica de los protocolos de diagnóstico para lograr tener un mayor tamaño muestral y con esto obtener una mayor capacidad diagnóstica del examen radiográfico simple en el diagnóstico de esta patología con el fin de lograr protocolos de acción cada vez más adecuados.

2.12.1 Radiología de la columna vertebral

Las características estructurales y anatómicas de las vértebras a la vez que la dirección de los rayos X (en abanico o cono) hacen que sólo podamos ver y evaluar con nitidez 3 espacios intervertebrales. Por ello es de vital importancia tanto el posicionamiento y relajación del paciente como ajustar los valores de disparo al espesor de la zona de interés y apuntar allí el foco del equipo (Lois, 2012).

Cada vértebra cervical, torácica, lumbar o sacra tiene asimismo características propias en cuanto a valores y posiciones, siendo la cervical la más compleja a la hora de evaluarla. Al solicitar un estudio de columna debe indicarse específicamente el segmento principal de interés. No es posible, con algún valor diagnóstico, hacer una “columna de todo el animal”. Importante asimismo advertir al propietario que dicho estudio puede requerir anestesia o sedación, por lo que lo ideal es concurrir con el paciente en ayunas (Lois, 2012).

2.12.2 Equipos usados en radiología veterinaria

La incidencia dependerá de la radicación (grandes ciudades / suburbios / localidades del interior), entre ellos están equipos odontológicos y las famosas

“esferas Siemens”, equipos portátiles, antiguos fijos y rodantes de bajas potencias que no llegan a los 100 kV – 100 mA. Los equipos fijos con potencias mínimas de 100 kV – 100 mA con mesa de radiología y potterbucky, estando algunos de ellos equipados también con seriógrafos (Lois, 2012).

En medicina veterinaria, donde a nuestros pacientes no se puede solicitarles que voluntariamente contengan la respiración o se mantengan inmóviles en una posición incómoda, es necesario trabajar con tiempos de disparo muy cortos, solamente logrables en ese piso mencionado de 100/100 como habitualmente los definimos. Pese a ello, hay estudios en los que debemos recurrir a sedación o anestesia, no tanto por contención sino para lograr la relajación necesaria para no enmascarar una patología o utilizar instrumental, como abre bocas (Lois, 2012).

Dentro de éstos equipos encontramos los convencionales y los más modernos que al trabajar con alta frecuencia requieren mucho menor espacio para las consolas y por sobre todo peso al no usar transformadores enfriados en aceite para lograr las elevadas tensiones requeridas. Otro equipo es el Pimax que entrega hasta 150 mA con 100 kV. La consola del mismo está soportada sobre la pared y posee además del convencional por cable un sistema de disparo por control remoto (Lois, 2012).

2.13 Función de los rayos X

La función del aparato de RX consiste en proporcionar una intensidad suficiente y controlada de flujo de electrones para hacerlos impactar sobre un blanco y producir así un haz de RX de cantidad y calidad deseada. Los muchos tipos de aparatos de

RX suelen identificarse de acuerdo a la energía de los rayos X que producen o según la finalidad para la cual fueron diseñados (Peña Villalta, 2014).

Se presentan en diversas formas y tamaños. Los aparatos de diagnóstico utilizan tensiones máximas entre 25 y 150 kVp, y corrientes máximas en el tubo entre 25 y 1200 mA. Los aparatos terapéuticos pueden funcionar a tensiones más altas o más bajas, pero la corriente del tubo no supera los 20 mA. Es importante conocer las características que determinan el haz de radiación que estamos generando cuando utilizamos un aparato de rayos X (Peña Villalta, 2014).

2.13.1 Propiedades de los rayos X

Entre las muchas propiedades de los rayos X, Brejov y Blanco (2014) mencionan que las más importantes para la radiología son:

- Capacidad para causar fluorescencia en ciertas sustancias.
- Son capaces de atravesar los tejidos animales, tanto más fácilmente cuanto más penetrantes son (más alto voltaje).
- Capacidad para formar una imagen latente en la emulsión de la película/ pantalla sensible al fosforo (digitalización indirecta).
- Pueden causar cambios biológicos en las células vivas.
- Al interactuar con la materia son absorbidos y /o dispersados (atenuación/ radiación secundaria).

Según Valcárcel García (2012), la forma de nombrar que tan fuerte o débil es la interacción de los rayos X sobre los tejidos se llama opacidad y lucidez respectivamente.

Tabla 1. Densidades radiológicas

DENSIDAD	COLOR	NOMBRE	INTERACCION
Metal	Transparente	Radiopaco	Absorbe todos los rayos X
Hueso	Blanco	Radiopaco	Absorbe pocos rayos X
Tejido blando	Gris claro	Intermedio	Absorbe parcialmente los rayos X
Grasa	Gris oscuro	Radiolúcido	Absorbe pocos rayos X
Aire	Negro	Radiolúcido	Pasan casi todos los rayos X

Fuente: Valcárcel García, 2012

El grado de ennegrecimiento de la placa radiográfica define la cantidad de rayos X que llegó a la placa radiográfica.

2.14 Radiología digital

La principal ventaja de la radiología digital, tiene que ver probablemente con las posibilidades que ofrece de gestionar la información de manera flexible, rápida y eficaz y, por ello, es normal que se preste especial atención a los sistemas de tratamiento, transmisión, archivo, distribución y visualización de imágenes. No debe perderse de vista, sin embargo, que todas esas posibilidades se basan en la existencia previa de una imagen en formato digital, adquirida normalmente mediante elementos y detectores de radiación que tienen un comportamiento diferente del de la película radiográfica clásica. Por ello, las propiedades y características de las imágenes digitales también son distintas de las imágenes analógicas convencionales. El término radiología digital se utiliza para denominar a la radiología que obtiene imágenes directamente en formato digital sin haber pasado previamente por obtener la imagen en una placa de película radiológica. La imagen es un fichero

en la memoria de un ordenador o de un sistema que es capaz de enviarlo a través de una red a un servidor para su almacenamiento y uso posterior (Martino, 2006).

Los servicios de radiología tienen un papel fundamental en la atención sanitaria y en los programas de detección precoz de enfermedades. El término radiología digital, es utilizado hoy día para englobar aspectos fundamentales del trabajo realizado como la gestión de informes (basado en el sistema de información de anatomía patológica), de imágenes y de técnicas de laboratorio (García, 2012).

La posibilidad de digitalizar radiografías amenaza el diagnóstico radiográfico debido a las innumerables posibilidades de manipulación de estas imágenes, nuevos sistemas digitales, que obtienen imágenes digitalizadas directamente, y también sistemas que digitalizan radiografías convencionales indirectamente están siendo desarrollados cada día. El costo de estos equipos ha disminuido, la posibilidad de manipulación de la imagen y las aplicaciones de herramientas de análisis vienen creciendo y el tiempo de exposición del paciente a los rayos X, viene reduciéndose. Siendo el diagnóstico por imagen el más exacto (Tarcísio Martins, Cerrone Júnior, Morales Vadillo, Queiroz de Paula y Barbosa Sobral, 2011).

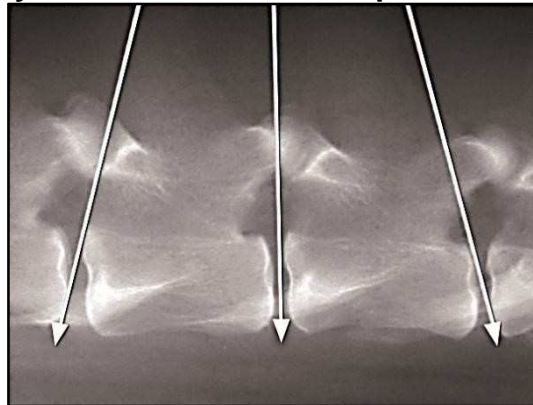
En la actualidad la mayor parte de los equipos médicos son capaces de generar una serie de imágenes digitales calibradas lo que facilita la realización de mediciones y operaciones. Echemendia, Rivera, Rodríguez y Pupo (2016) menciona que para las radiografías convencionales se utiliza un digitalizador que convierte estas placas en imágenes digitales.

La radiología digital es una herramienta esencial para el estudio de patologías de la columna vertebral. La radiología sigue siendo una herramienta diagnóstica frecuente para el estudio de las vértebras debido a los siguientes factores: eficacia coste – tiempo, equipos fácilmente disponibles, facilidad del uso, frecuentemente ni requiere de anestesia general, técnica no invasiva y que causa relativamente poco estrés al paciente (Sánchez Salguero, 2012).

García (2013) menciona que la proyección más adecuada para examinar los espacios intervertebrales (EIV) es la lateral. Se deben colocar almohadillas radiotransparentes bajo la columna cervical y la columna lumbar, para intentar así que la columna presente un recorrido paralelo (y no curvado) respecto al chasis. La oblicuidad de los rayos X periféricos del haz hace necesario centrar adecuadamente los EIV en los que se sospecha que puede aparecer la lesión (Gráfico 11).

Sólo se podrán evaluar adecuadamente en cada radiografía el EIV centrado y los espacios inmediatamente craneal y caudal al EIV. Si la zona que vamos a examinar es más amplia, se deben realizar varias radiografías cambiando el punto donde se centra la imagen.

Gráfico 11. Representación de la dirección de entrada de los rayos X a través de los espacios intervertebrales



Fuente: García Real, 2013

Los EIV en la unión cervicotorácica y en la unión lumbosacra son ligeramente más estrechos que los restantes. El EIV situado entre T10 y T11 también puede ser un poco más estrecho en condiciones normales. Si no se colocan almohadillas radiotransparentes bajo la columna cervical o la lumbar, la anchura de los EIV puede aparecer falsamente disminuida, debido a la curvatura de la columna. La degeneración del disco es un fenómeno relacionado con la edad. Los problemas se producen cuando el proceso de degeneración tiene lugar más rápido de lo normal (García Real, 2013).

2.14.1 Radiología digital en la espondilosis

Hay alteraciones radiográficas compatibles a la espondilosis que pueden observarse en pacientes con otras patologías o en espacios intervertebrales no afectados por esta enfermedades, por esto la radiografía simple no debería ser tomada como un medio de diagnóstico definitivo para determinar la presencia o ausencia de una espondilosis (Donaires Vega, 2010).

2.14.2 Calidad de la imagen radiográfica digital

La calidad de la imagen digital viene determinada en gran medida por la resolución espacial y la resolución de contraste. La resolución espacial se refiere a la capacidad de diferenciar las estructuras de menor tamaño en una imagen (determina el grado de detalle), mientras que la resolución de contraste se refiere a la capacidad de distinguir estructuras con mínimas diferencias de densidad radiográfica. Desde un punto de vista teórico la radiografía digital tiene menos resolución espacial que la radiografía convencional, pero en la práctica esta diferencia no es apreciable por el ojo humano (Anson y otros, 2013).

En cambio, la resolución de contraste de las imágenes radiográficas digitales es muy superior a la de las convencionales, lo que en la práctica implica que en una misma imagen se pueden visualizar adecuadamente estructuras anatómicas de densidades radiográficas muy diferentes, por lo que se pueden obtener buenas imágenes del hueso y de los tejidos blandos en un único examen. El aumento de la resolución de contraste es especialmente evidente en las imágenes del tórax. Los campos pulmonares presentan tanto detalle que, acostumbrados a la imagen convencional, podríamos cometer errores diagnósticos por sobrediagnóstico. El aumento de contraste es también muy evidente en el abdomen y permite valorar detalles finos del hueso (Anson et al., 2013).

2.14.3 Ventajas de la radiografía digital

Según Anson y otros (2013) las ventajas principales de la radiografía digital son:

- Aumento significativo de la resolución de contraste.
- Capacidad de mejorar las imágenes con herramientas de posprocesado.

- Ahorro de espacio: se elimina la necesidad de contar con un espacio acondicionado para el cuarto oscuro, ya que este deja de ser necesario, y para almacenar las películas radiográficas de los pacientes.
- Ahorro económico: no se necesitan películas radiográficas, ni cubetas o reveladora automática, ni líquidos de revelado (que además son contaminantes y deben ser recogidos por empresas especializadas).
- Rapidez del estudio: en los sistemas CR el escaneo del chasis suele realizarse en menos de un minuto, mientras que en los DR la imagen radiográfica aparece en el monitor segundos después de realizar el disparo de rayos X.
- Reduce la necesidad de repetir estudios: el mayor rango dinámico de la radiografía digital frente a la convencional permite trabajar con intervalos de valores de exposición más amplios para obtener imágenes con calidad diagnóstica. Con un CR o un DR es difícil obtener imágenes significativamente sobre o subexpuestas, por lo que raramente resulta necesario repetir una radiografía por este motivo. Recordemos, no obstante, que una radiografía mal colimada, mal posicionada o mal centrada es siempre una “mala” radiografía, ya sea analógica o digital.
- Posibilidad de enviar los estudios de forma inmediata vía red o correo electrónico a otros veterinarios o a servicios de diagnóstico (teleradiología).
- Algunos equipos DR permiten reducir la dosis de exposición de forma significativa. Este es un factor que se tiene especialmente en cuenta al desarrollar nuevos equipos en medicina humana, donde es un objetivo prioritario minimizar la dosis de radiación recibida por los pacientes. No obstante, los CR de última generación que se están introduciendo ahora en radiología humana también permiten reducir de forma significativa la exposición.

2.14.4 Desventajas radiografía digital

Según (Asociación de veterinarios españoles especialistas en pequeños animales, 2013), las desventajas fundamentales de la radiografía digital son:

- “La inversión económica inicial: aunque a la larga los sistemas de radiografía digital permiten ahorrar costes en película, líquidos, entre otros, la inversión inicial sigue siendo elevada.
- Coste de mantenimiento: este tipo de equipos requiere un servicio de mantenimiento específico, que se firma con el fabricante del equipo. Estos contratos pueden resultar caros, pero son imprescindibles una vez finalizado el periodo de garantía.
- Seguridad de las imágenes: la imagen radiográfica digital se convierte en un archivo que almacenamos en el disco duro del ordenador. Es fundamental realizar copias de seguridad para evitar la pérdida de datos.
- Utilizando algunas herramientas de posprocesado de forma inadecuada se puede perder información diagnóstica. Por ejemplo, una aplicación excesiva de la herramienta de realce de bordes proporciona un aspecto “seudotridimensional” a la imagen que puede parecer atractiva a primera vista, pero también puede enmascarar información diagnóstica importante o crear artefactos, como la aparición de un halo radiolúcido alrededor de los implantes óseos que se puede confundir con un signo de movilidad o rechazo del material de osteosíntesis.

- Algunos CR requieren incrementar la dosis de exposición (hasta un 20%). No obstante, este incremento en la dosis por disparo se compensa en gran medida por la reducción significativa de repeticiones por exposición incorrecta”.

2.14.5 Radiología digital directa e indirecta

La radiología digital (RD) se define como un método de exploración radiológica no invasiva, que permite obtener imágenes en dos dimensiones de distintos planos anatómicos (axial, sagital y coronal) del organismo en estudio facilitando, así la obtención de una visualización exacta de las relaciones morfológicas y ofreciendo muchas ventajas sobre las técnicas radiográficas convencionales . El uso de la RD como procedimiento de diagnóstico por imagen en enfermedades espinales es complementario a la información obtenida por el examen radiográfico convencional; así, la región examinada dependerá de los resultados del examen radiográfico y fundamentalmente de los de la evaluación neurológica (Idrovo

Neira, Propuestas para la implementación de PACS en el Hospital Universitario del Rio., 2014).

Donaires Vega (2010) menciona que:

“La RD se ha establecido como un procedimiento radiográfico sensible (88-94%) y específico (57-64%) para el diagnóstico de enfermedades del disco intervertebral en humanos y tiene la ventaja de ofrecer una mejor visualización de estructuras óseas, tejidos blandos mineralizados y de gas evitando la superposición de tejidos adyacentes; por otro lado,

por ser una técnica no invasiva logra una reducción de la incidencia de convulsiones, deterioro neurológico, hemorragia y meningitis séptica; que se pueden observar con la realización de una mielografía. La velocidad con la que puede realizarse también es beneficiosa, ya que minimiza el tiempo de anestesia en los animales. La mayor desventaja de esta técnica es el elevado costo no sólo de la compra y mantenimiento del equipo para el profesional sino también de la realización del procedimiento para el propietario; por esta razón este examen suele indicarse cuando se decida realizar un tratamiento quirúrgico inmediato para la patología en estudio. Se describen dos tipos básicos de radiografía digital: la radiografía computarizada (CR: computed radiography) y la radiografía digital directa (DR: digital radiography). En ambos casos de utiliza un tubo de rayos X convencional y lo que cambia es la forma de registrar la imagen radiográfica”.

2.14.5.1 Radiología digital indirecta

Según Martino A. (2006), la radiografía computarizada (CR) también es denominada como radiografía digital indirecta. Los CR se basan en la utilización de chasis especiales que contienen una pantalla de cristales de fósforo fotoestimulable en lugar de una película radiográfica convencional.

La CR utiliza una placa para imágenes, en lugar de una película. La placa para imágenes contiene fósforos fotoestimulables de almacenamiento, los cuales retienen la imagen latente. Al explorar la placa para imágenes con un haz láser en digitalizador, la información sobre la imagen latente se libera como luz visible. Esta luz se captura y se la convierte en una secuencia digital para

calcular la imagen digital (Idrovo Neira, Propuestas para la implementación de PACS en el Hospital Universitario del Rio., 2014).

Un lector de radiografías computarizadas explora la placa con un haz láser. La energía del láser libera los electrones atrapados y, como resultado, se emite una luz visible. Esta luz se la captura y se la convierte en una secuencia de bits digitales que codifica la imagen digital (Idrovo Neira, Propuestas para la implementación de PACS en el Hospital Universitario del Rio., 2014).

Al realizar la radiografía, los rayos X que emergen del paciente actúan sobre la pantalla de fósforo creando una imagen latente. El chasis se introduce entonces en un dispositivo lector, que extrae la pantalla, la escanea mediante un haz de luz láser y envía la información a un sistema informático (estación de visualización), que mostrará la imagen final en un monitor (Asociación de veterinarios españoles especialistas en pequeños animales, 2013).

2.14.5.2 Radiología digital directa

Según Idrovo (2014), la radiografía digital directa, es un sistema sin cassettes de imagen y es ideal para aplicaciones donde el alto rendimiento es de primera importancia. El sistema de radiología digital directa permite el uso de todas las aplicaciones de diagnóstico de la radiografía general. Los principales componentes de un sistema de radiografía digital son los siguientes:

- a) Generador de rayos X.
- b) Ensamblaje de rayos.
- c) Carro auxiliar u otro dispositivo para sostén del paciente.
- d) Soporte para el conjunto de los tubos de rayos X.

- e) Detector conversor de rayos X a una imagen.
- f) Estación de trabajo para procesar y mostrar la imagen.

La Asociación de Veterinarios Españoles Especialistas en pequeños animales (2013), menciona que los DR no requieren la utilización de chasis ni de dispositivos lectores. Se emplea una placa detectora que generalmente se encuentra fija dentro de la mesa de rayos, aunque se han diseñado también detectores portátiles. La placa está conectada (vía cable o wifi) directamente a un sistema informático (estación de visualización). Los rayos X que emergen del paciente inciden sobre la placa detectora y ésta envía la información en forma de señales eléctricas directamente a la estación de visualización, que mostrará la imagen radiográfica digital resultante en escasos segundos.

Según Martino (2006), dentro de la radiografía digital directa se distinguen 2 tipos básicos de equipos:

- "Los CCD (Charge Coupled Device: dispositivos de carga acoplada): constan de una capa de material centelleador, que transforma los rayos X en luz visible, y de un sensor similar a los que poseen las cámaras y videocámaras digitales actuales. El sensor transforma la luz en señales eléctricas y las envía al sistema informático. Esta tecnología ha sido superada por los detectores planos.
- Los FPD (Flat Panel Detector: detectores de panel plano). Se distinguen dos subtipos:
 - **Detectores de conversión directa:** constan de un material fotoconductor, que convierte los fotones de

rayos X en señales eléctricas, y una capa de transistores (TFTs: Thin-film transistors), que recogen las señales y las envían al sistema informático.

- **Detectores de conversión indirecta:** constan de una capa de material centelleador, que transforma los rayos X en luz visible, una capa de fotodiodos, que transforman la luz en señales eléctricas, y una capa de TFTs, que envían las señales al sistema informático."

2.14.6 Factores radiológicos que influyen en la interpretación radiológica

Según Aguilar y Dután (2012), el radiólogo tiene derecho a esperar de las radiografías que le remitan para su examen:

- Que la estructura sometida a examen sufra un mínimo de aumento y de deformación.
- Definición clara de los detalles.
- Un contraste adecuado.
- Exposición correcta.
- Ausencia de imágenes que se deban al proceso radiografiado o revelado.
- Antes de estudiar la serie de factores que afectan a cada una de estas cualidades sería conveniente recordar que todos ellos dependen del tamaño,

complexión y temperamento del animal, el equipo técnico utilizado y las destrezas y experiencia del radiógrafo.

2.15 Toma de placas

El empleo de placas fotográficas ha ido paulatinamente desapareciendo. En la actualidad se toman radiografías en placas especiales que tienen una película de fosforo o selenio, las cuales tienen una carga electrostática que cambia su carga dependiendo de la interacción con los rayos X.

Se sigue con un proceso que convierte la información eléctrica en una imagen para ser finalmente enviada a una estación de trabajo. Puede almacenarse en un sistema de información en radiología (PACS – Picture Archiving and Communication System) donde se guardan para su interpretación y consulta por parte de los médicos tratantes (Valcárcel García, 2012).

Si en el proceso se utiliza un chasis, se llama radiología computarizada (CR) o radiografía digital indirecta. Cuando la película electrostática queda dentro del equipo de rayos X, no hay chasis, el procesado es automático y la imagen se envía directamente a la estación de trabajo se llama radiología digital (DR) o radiografía digital directa. En la estación de trabajo se pueden cambiar el brillo y la intensidad de la luz (Valcárcel García, 2012).

2.16 Tomas radiológicas de la espondilosis

La radiología simple aún sigue siendo ampliamente utilizada en atención primaria y especializada de animales. Es por esto, que se mantiene vigente el conocimiento de la anatomía radiológica normal y de las manifestaciones radiológicas de los distintos procesos patológicos que afectan la columna vertebral como la espondilosis y que pueden ser responsables del dolor vertebral (Ruiz Santiago, Guzmán Álvarez, Tello Moreno y Navarrete González, 2010).

El elemento elegido para afirmar como una de las condiciones para un buen aprovechamiento de un estudio radiológico de la espondilosis es la columna vertebral, y según Brejov y Blanco (2014) el foco es un elemento importante.

2.16.1 El Foco

El foco de una radiografía es la zona donde se proyecta el centro del haz de rayos x, y en consecuencia, el área donde las imágenes son mejor plasmadas en la película radiográfica o pantalla digital. Tiene el tamaño aproximado de una mano abierta (aunque puede variar con la distancia focal utilizada) y, en el caso particular de la columna vertebral, las estructuras alejadas al mismo no pueden ser siempre correctamente interpretadas. Esto se debe a que lo que más valoramos visualizar en una radiografía de columna es el estado de las articulaciones intervertebrales y más frecuentemente los espacios intervertebrales (Brejov y Blanco, 2014).

Esta "mano abierta" de referencia aproximada implica un foco que abarca desde la articulación Torácica 11Torácica 12 hasta la articulación Lumbo - Sacra en una raza Toy o, por lo contrario un foco entre T11 y L1 en un Gran Danés. El responsable de determinar el foco a centrar en la radiografía de la región elegida es el Médico Veterinario solicitante, el mismo que está a cargo del paciente, lo ha revisado y ha determinado el locus dolenti o cualquier otra zona que precise su evaluación radiográfica complementaria (Brejov y Blanco, 2014).

Es decir, que cuando solicitamos una radiografía de columna debemos no solo sugerir la región anatómica a radiografiar, sino también el foco, la posibilidad de sujeción química (en algunos estudios imprescindible para un resultado completo) y el riesgo de las movilizaciones posicionales, este último cuando lesiones traumáticas o tumorales pueden empeorar con la manipulación del posicionamiento (Brejov y Blanco, 2014).

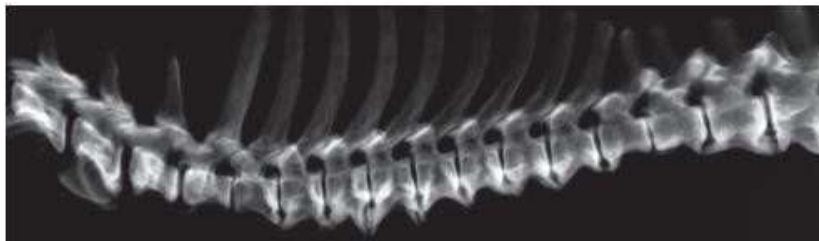
Por otro lado Pérez, Gerveno, Aparicio, Fragos y Rodríguez (2009) sugieren el uso de CLUT ("colour look-up table") como apoyo en la radiología digital, ya que amplía enormemente la gama de colores de las radiografías convencionales y acentúa de manera clara las diferencias de densidades presentes en estas. Estas dos características permiten una mejor visualización e interpretación de las exposiciones radiográficas.

2.17 Signos radiológicos de la espondilosis

Los signos radiológicos se deben correlacionar siempre con la sintomatología clínica, aunque el hallazgo de compresión medular en la mielografía es siempre significativo. Una protrusión aguda del disco puede acompañarse de una imagen

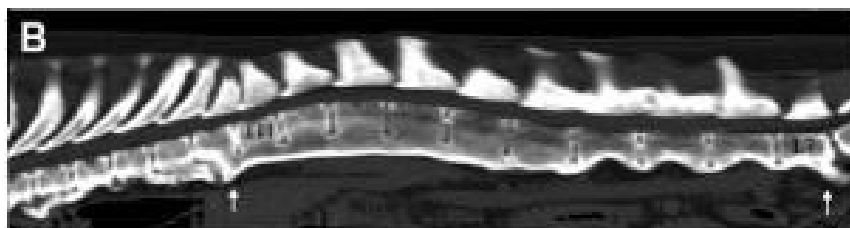normal en radiografías simples. Las lesiones antiguas pueden no tener significación clínica, pudiendo acompañarse de esclerosis en los extremos de los cuerpos vertebrales adyacentes y espondilosis deformante (García Real, 2013).

Gráfico 12. Vista radiográfica lateral de la columna vertebral torácica en una perra (Chow Chow de 8 años) con formación ósea de la T2-T13



Fuente: Kranenburg, 2011

Gráfico 13. Reconstrucción de una tomografía computarizada sagital de una hembra mestiza esterilizada de 5 años

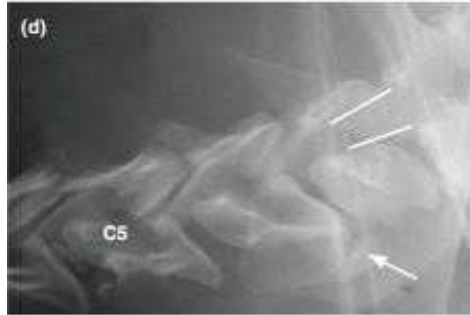


Fuente: Kranenburg et al., 2011

Se observa nueva formación ósea continua del ligamento longitudinal ventral del por lo menos T10-L7 (flechas) y formación ósea discontinua posiblemente espondilosis deformante de la T5-T10 (Gráfico 12)

Gráfico 14. Anormalidades radiográficas en un perro con

espondilomelopatía cervical discal



Fuente: De Decker, Da Costa, Volk y Van Ham, 2012

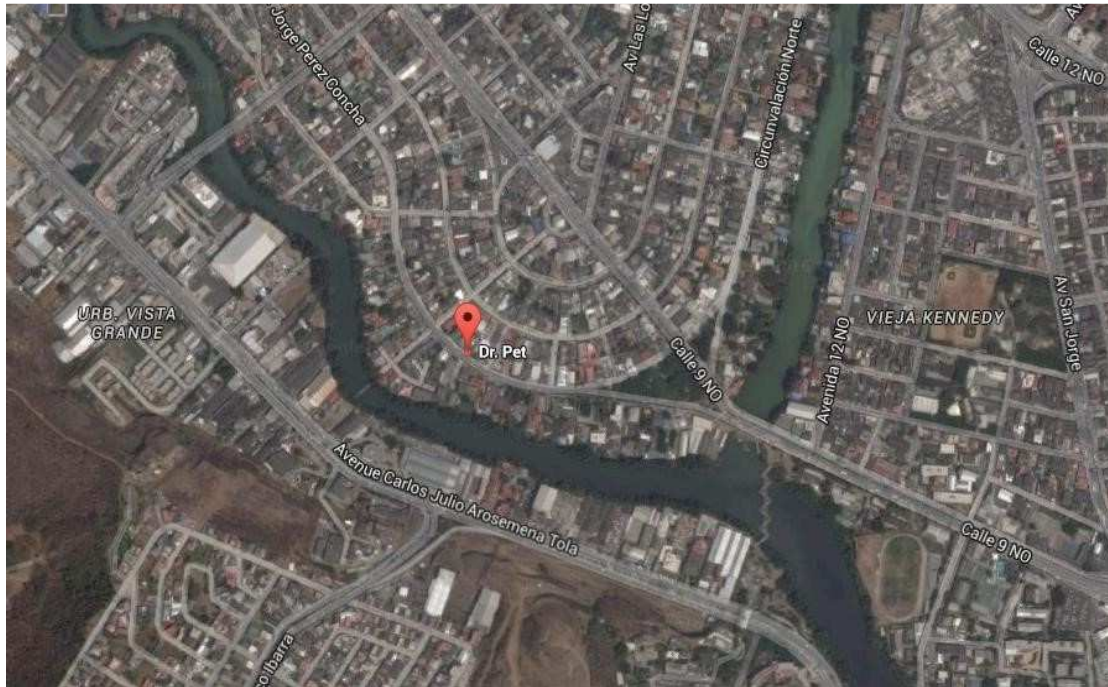
En el gráfico anterior (gráfico 13) se observa el canal vertebral en forma de embudo a nivel de C7 (indicado por líneas) que conduce a un estrechamiento del orificio craneal. Además, espondilosis deformante ventral en espacio de disco intervertebral en C6-C7 (flecha) y una reducción del espacio de disco intervertebral en C6 - C7 (De Decker, Da Costa, Volk y Van Ham, 2012).

3. MARCO METODOLÓGICO

3.1. Ubicación del proyecto

La clínica veterinaria Dr. Pet se encuentra localizada en la ciudad de Guayaquil, en la provincia del Guayas, en Urdesa Central, Circunvalación sur 216 entre Todos los Santos y calle Única. Su ubicación geográfica es -2.175942, -79.908495 (Google Maps, 2016).

Gráfico 15. Ubicación geográfica de la Clínica Veterinaria Dr. Pet



Fuente: Google Maps, 2016

3.2. Materiales

- Pacientes
- Hojas de registro
- Cámara fotográfica
- Computadora
- Equipo de rayos X
- Chaleco de plomo protector
- Collar de plomo protector
- Placas radiográficas
- Camilla para toma de rayos X
- Pen Drive vacío
- Equipo digitalizador de imágenes

3.3. Métodos

Al realizar cada radiografía se trabajó con un software que facilitaba la toma de muestras y registro de las mismas, se procedió a crear el estudio radiológico del paciente con los datos de identificación los cuales son: Nombre, especie, edad, raza, sexo, medico solicitante y se revisó que la fecha sea correcta a pesar de que el programa es automático y se sincroniza con el ordenador, el siguiente paso fue indicar la región del cuerpo que se evaluaría, especificando la posición en la que se realizaban las tomas, en el caso del diagnóstico de espondilosis se seleccionaba la columna vertebral especificando que región de la columna se deseaba apreciar y se seleccionaba la posición latero-lateral, a continuación se procedía a colocar el chasis en el porta chasis debajo de la mesa y se lo alineaba con el foco, se preparaba al paciente colocándolo sobre la mesa para medir el diámetro de la zona que se iba a evaluar con la regla, el siguiente paso fue aplicar la llamada “Regla de Santés” para seleccionar los valores de kV y mA respectivamente, esto dependía del tamaño y condición corporal del perro, luego se procedía a colocar al paciente en posición latero-lateral con su cuerpo estirado y centrando el foco sobre la región en la que se realizaba la toma, se disparaba el rayo y se retiraba el chasis para colocarlo en el digitalizador para revelar la imagen.

Dependiendo del tamaño del perro se realizaban de 1 a 3 tomas. En caso de que el paciente fuera temperamental, se le colocaba un bozal, si no se dejase manipular se requería tranquilizarlo por medio de sedación, esto facilita el manejo del paciente y optimiza la calidad de las imágenes.

Si el paciente se movía o presentaba una respiración acelerada durante la ejecución de la toma se repetía la toma. Se trataba de ejercer el menor estrés posible en pacientes en condiciones delicadas.

3.4 Tratamientos

Basado en los objetivos expuestos anteriormente, la espondilosis es una enfermedad degenerativa que afecta la calidad de vida de los pacientes, la selección de los pacientes para este estudio debía cumplir con 2 únicos requisitos para ser incluidos dentro del muestreo, los cuales eran:

- Ser paciente de la Clínica Veterinaria Dr. Pet o derivado y haber solicitado un estudio radiológico.
- Mantenerse dentro de los parámetros establecidos correspondientes a la edad.

3.5 Análisis estadístico

El grupo de animales estudiados estaba compuesto por 100 perros de ambos sexos y de diversas razas y tamaños, tomando en cuenta un único patrón, el cual se basó en el parámetro de edades que va desde 7 años en adelante. Se utilizó una estadística simple con un muestreo seleccionado exclusivamente durante los meses de Abril, Mayo, Junio y Julio del presente año en una ficha de registro de Excel donde se valoró la información de cada paciente.

3.6 Tipo de estudio

El estudio fue netamente observacional, basado en la evaluación de pacientes caninos geriátricos que asistieron a la Clínica Veterinaria Dr. Pet. que hayan padecido espondilosis.

Para el estudio se utilizó una ficha de registro donde se clasificó a los pacientes de acuerdo a la raza, sexo, edad, tamaño, condición corporal, localización de las lesiones y grado de espondilosis de manera que se pudo determinar la incidencia y relación entre la enfermedad y las variables propuestas generando un plan de prevención para optimizar la calidad de vida de los pacientes.

3.7 Manejo del experimento

Se evaluó la incidencia de los casos de pacientes positivos a espondilosis en la clínica veterinaria Dr. Pet. Las variables establecidas fueron raza, sexo, edad, tamaño, condición corporal, localización de las lesiones y grado de espondilosis, colocadas en tablas de frecuencia.

3.8 Variables estudiadas

Tabla 2. Variables estudiadas con sus respectivos parámetros

Variables	Descripción
Razas	Evaluadas en el estudio
Sexo	Macho – Hembra
Edad	7 - 16 años
Tamaño	Pequeño - Mediano – Grande
Condición Corporal	1 (Muy Delgado) 2 (Delgado) 3 (Ideal) 4 (Sobrepeso) 5 (Obeso)

Localización de las lesiones	A = Región cervical B = Región torácica C = Región lumbar D = Región sacra
------------------------------	---

Grado degenerativo de espondilosis	Grado I = Inicial Grado II = Leve Grado III = Moderado Grado VI = Grave Grado V = Crónico
------------------------------------	---

Elaborado por: La autora

Con respecto a la variable de índice de condición corporal (ICC) se consideraron los rangos basados en el criterio de la Association for Pet Obesity Prevention, que mide el estado corporal del perro en una escala del 1 al 5 y se enfoca en la observación y el tacto (**Association for Pet Obesity Prevention**).

La variable que indica los grados de espondilosis se basa en el tamaño y forma de los osteofitos vertebrales en desarrollo (Morgan, 1967).

4. RESULTADOS

El presente estudio destaca la importancia de un proceso degenerativo de la columna vertebral en la especie canina y tiene como propósito dar a conocer cuáles de las variables propuestas inciden más con la enfermedad y diagnosticarlo cuando la misma no ha alcanzado una etapa crónica para proponer planes de prevención y tratamientos con los que los pacientes puedan llevar una buena calidad de vida.

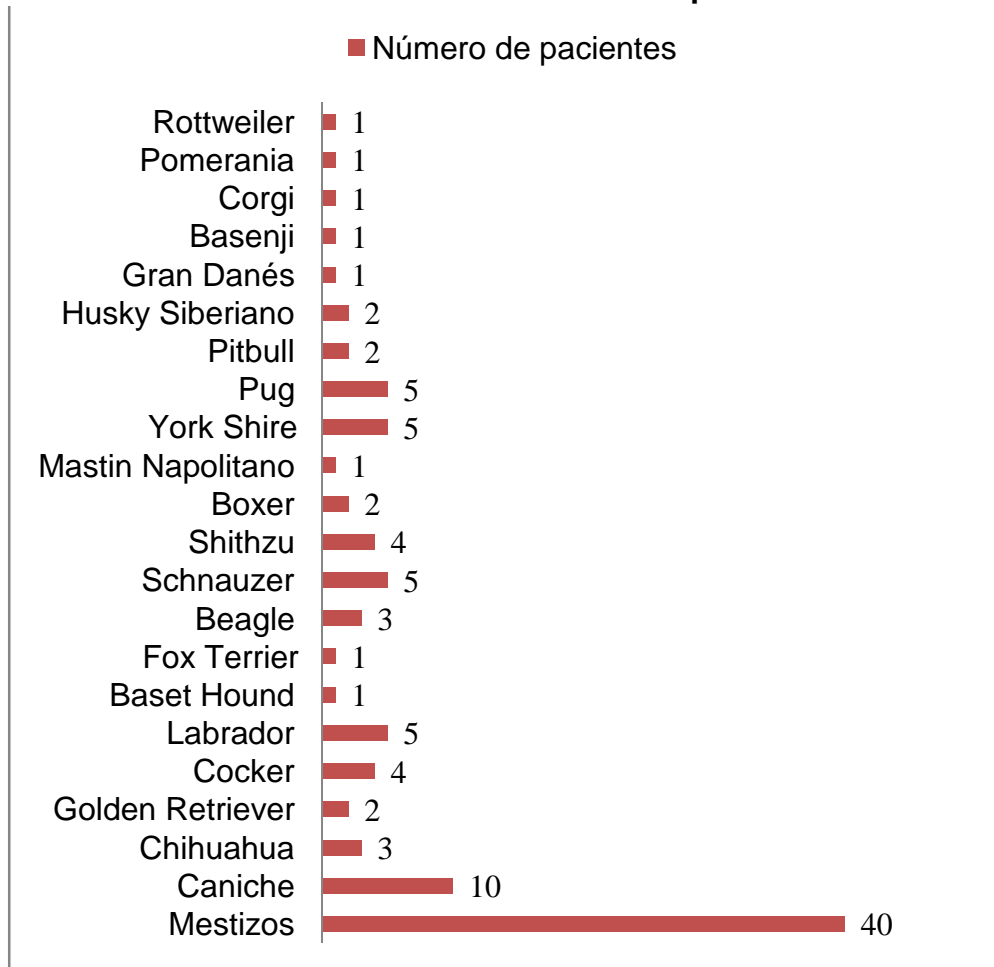
Los datos recolectados son detallados en las tablas y gráficos presentados a continuación.

Tabla 3. Resultados de asistencias a la consulta de acuerdo a la raza

Razas	Número de pacientes
Mestizos	40
Caniche	10
Chihuahua	3
Golden Retreiver	2
Cocker	4
Labrador	5
BasetHound	1
Fox Terrier	1
Beagle	3
Schnauzer	5
Shihtzu	4
Boxer	2
Mastin Napolitano	1
York Shire	5
Pug	5
Pitbull	2
Husky Siberiano	2
Gran Danes	1
Basenji	1
Corgi	1
Pomerania	1
Rottweiler	1

Elaborado por: La autora

Gráfico 16. Resultados de asistencias a la consulta de acuerdo a la raza de los pacientes



Elaborado por: La autora

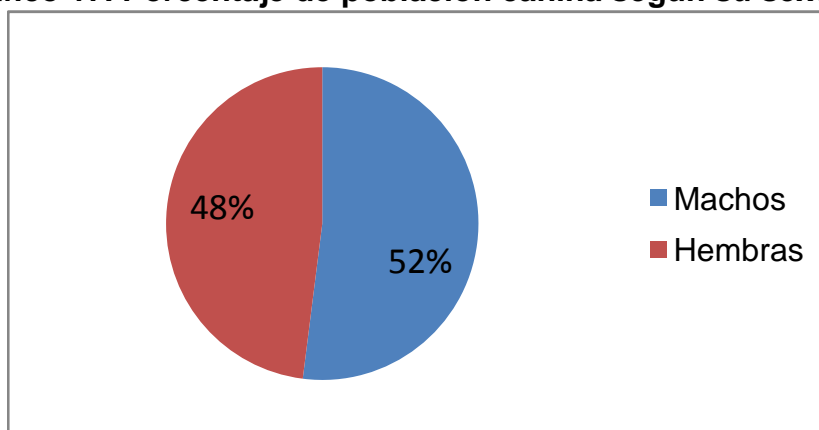
4.1 Población canina según sexo

De acuerdo al estudio según el sexo de los pacientes evaluados, tenemos que 52% de los canes evaluados fueron machos y el 48% fueron hembras, lo que nos indica que hubo un equilibrio en la composición de la muestra, tal como se indica en la tabla 4 y gráfico 17.

Sexo	Número de pacientes
Macho	52
Hembra	48

Elaborado por: La autora

Gráfico 17. Porcentaje de población canina según su sexo



Elaborado por: La autora

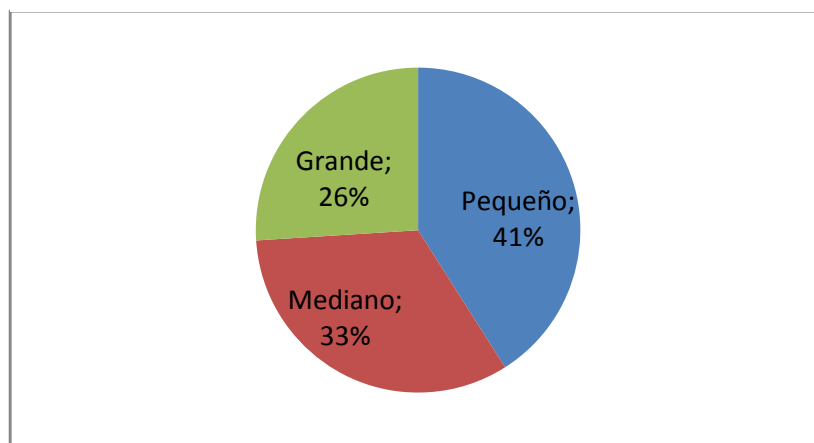
4.2 Población canina según tamaño

De acuerdo al análisis estadístico de la población total, el porcentaje de pacientes evaluados según su tamaño corresponde a los siguientes valores; el 26% fue de talla grande, el 33% fue de talla mediana y el 41% fue de talla pequeña. Lo que nos indica que hubo mayor oscilación entre los pacientes de talla grande y de talla pequeña mientras que no hubo tanta variación en relación a los de talla mediana. Detallado en la tabla 5 y gráfico 18.

Tamaño	Número de pacientes
Pequeño	41
Mediano	33

Elaborado por: La autora

Gráfico 18. Población canina según tamaño



Elaborado por: La autora

4.3 Población canina según su índice de condición corporal (ICC)

La condición corporal de los individuos fue evaluada tomando como referencia valores en una escala del uno al cinco, donde uno corresponde al valor más bajo y se considera muy delgado, tres corresponde a un valor intermedio y se considera ideal o normal y cinco corresponde al valor más alto y se considera como obesidad.

Los hallazgos durante el estudio mostraron que de los 100 pacientes evaluados, el 1% de los pacientes correspondió a la condición uno; 42% de los pacientes correspondieron a la condición dos; 39% de los pacientes correspondieron a la condición tres; 17% de los pacientes correspondieron a la condición cuatro y el 1% de los pacientes correspondió a la condición cinco, lo que indica que en los rangos uno y cinco no se muestra relevancia en comparación a las otras 3 condiciones y que la

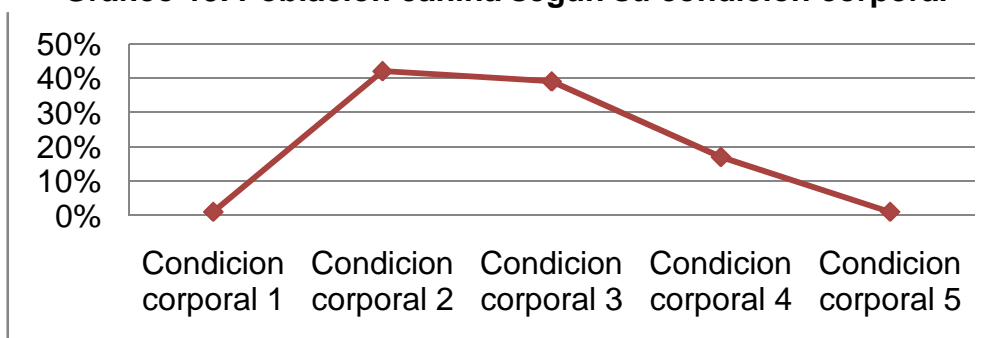
mayoría de la población mostraban un ICC en los rangos 2 y 3 tal como se detalla en la tabla 6 y gráfico 19.

Tabla 6. Población canina según su condición corporal

Condición corporal	Número de pacientes
1	1
2	42
3	39
4	17
5	1

Elaborado por: La autora

Gráfico 19. Población canina según su condición corporal



Elaborado por: La autora

4.4 Población canina según su edad

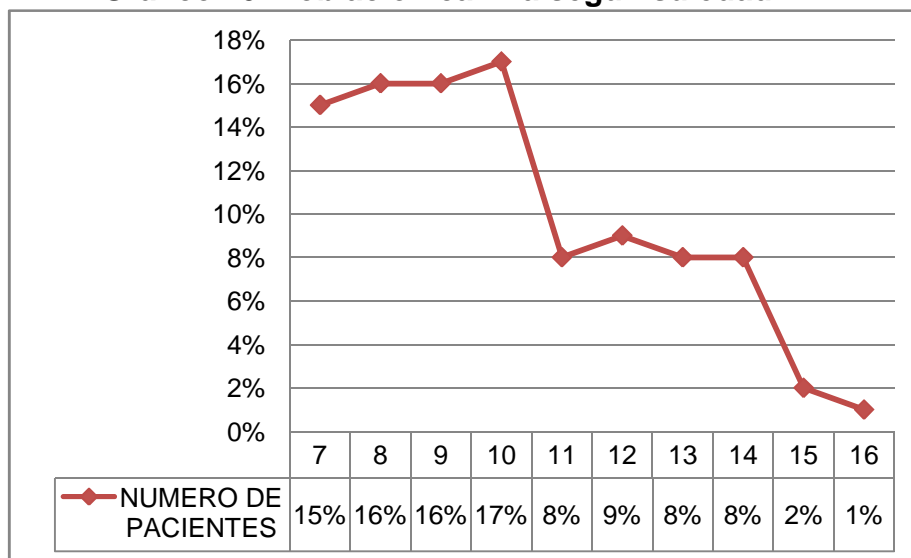
De acuerdo al estudio según la edad de los pacientes evaluados, tenemos la mayoría de los pacientes tenían entre 7 a 10 años con un porcentaje total del 64%, mientras que el 33% de los pacientes se encontraban entre los 11 y 14 años de edad y la minoría de los pacientes con un porcentaje total del 3% se encontraban entre los 15 y 16 años de edad. Tal como se describe en la tabla 8 y gráfico 20.

Tabla 7. Población canina según su edad

Edad	Número de pacientes
7 años	15
8 años	16
9 años	16
10 años	17
11 años	8
12 años	9
13 años	8
14 años	8
15 años	2
16 años	1

Elaborado por: La autora

Gráfico 20. Población canina según su edad



Elaborado por: La autora

4.5 Pacientes positivos a espondilosis según su raza

De acuerdo con la evaluación de la totalidad de la población, se encontró que el porcentaje de pacientes positivos a espondilosis fue mayor que el de los negativos, 70% de los pacientes evaluados dieron positivo al diagnóstico de espondilosis en algún grado, todas las razas evaluadas mostraron al menos un individuo con espondilosis exceptuando las razas Corgi y Basenji, de las cuales se evaluó un solo individuo de cada una, los cuales se encontraban sanos. Tal como se describe en la tabla 8 y gráfico 21.

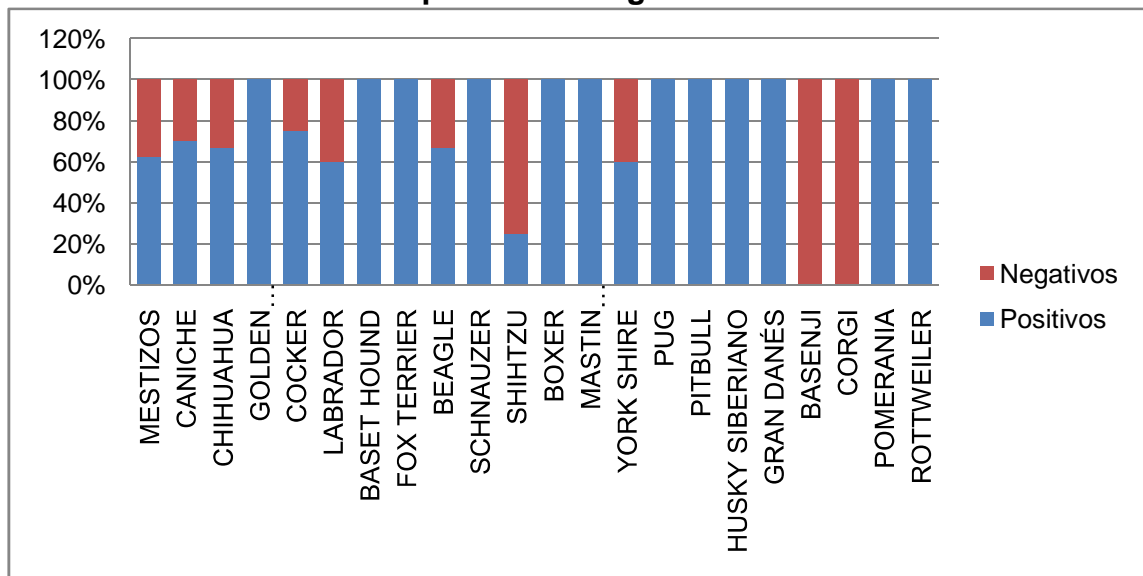
Tabla 8. Porcentaje de pacientes positivos a espondilosis según su raza

Raza	Positivos	Total de muestras	%
Mestizos	25	40	63
Caniche	7	10	70
Chihuahua	2	3	67
Golden Retriever	2	2	100
Cocker	3	4	75
Labrador	3	5	60
BasedHound	1	1	100
Fox Terrier	1	1	100
Beagle	2	3	67
Schnauzer	5	5	100
Shihtzu	1	4	25

Boxer	2	2	100
Mastin Napolitano	1	1	100
Yorkshire	3	5	60
Pug	5	5	100
Pitbull	2	2	100
Husky Siberiano	2	2	100
Gran Danés	1	1	100
Basenji	0	1	0
Corgi	0	1	0
Pomerania	1	1	100
Rottweiler	1	1	100

Elaborado por: La autora

Gráfico 21. Porcentaje de pacientes positivos a espondilosis según su raza



Elaborado por: La autora

4.6 Pacientes positivos según su sexo

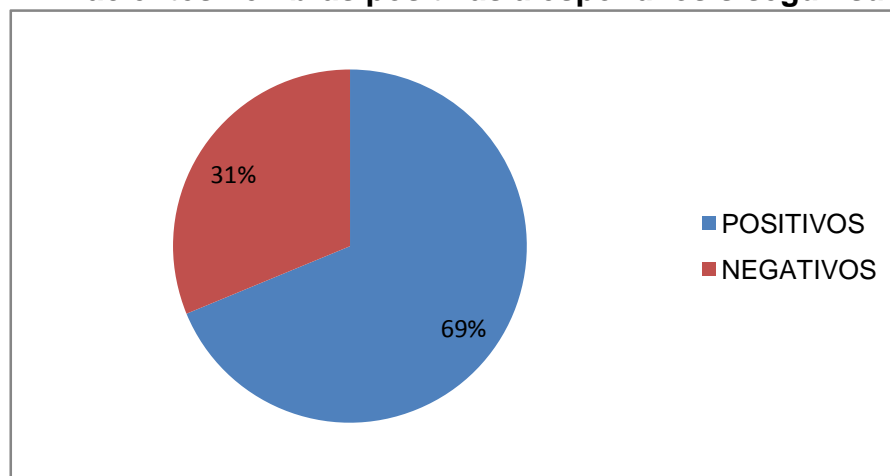
De acuerdo al estudio realizado según el sexo de los canes, se comprobó que el porcentaje de hembras que presentaron la enfermedad fue del 69% mientras que el porcentaje de machos fue del 71%, por lo que se concluye que el sexo es una variable con poca relevancia en la patología ya que no hubo diferencia significativa entre ambos sexos. Tal como se indica en la tabla 9 y gráficos 22 y 23.

Tabla 9. Pacientes positivos a espondilosis según su sexo

Sexo	Positivos	Negativos	Total de pacientes
Machos	37	15	52
Hembras	33	15	48

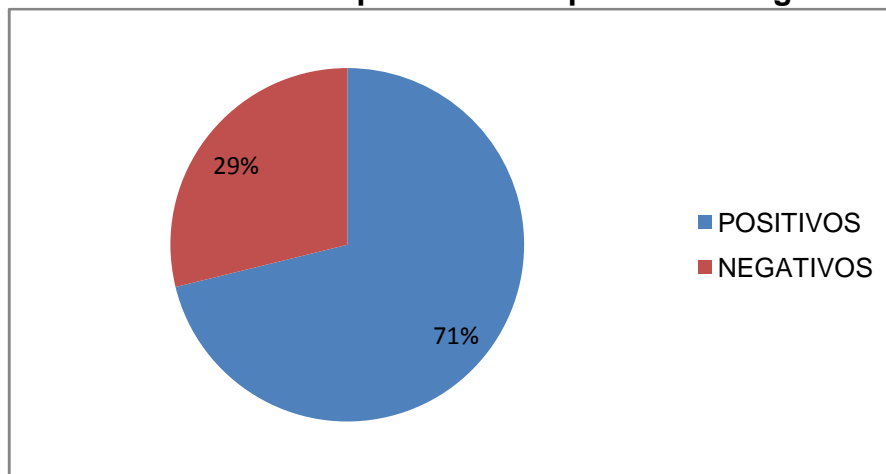
Elaborado por : La autora

Gráfico 22. Pacientes hembras positivas a espondilosis según su sexo



Elaborado por: La autora

Gráfico 23. Pacientes machos positivos a espondilosis según su sexo



Elaborado por: La autora

4.7 Pacientes positivos según su tamaño

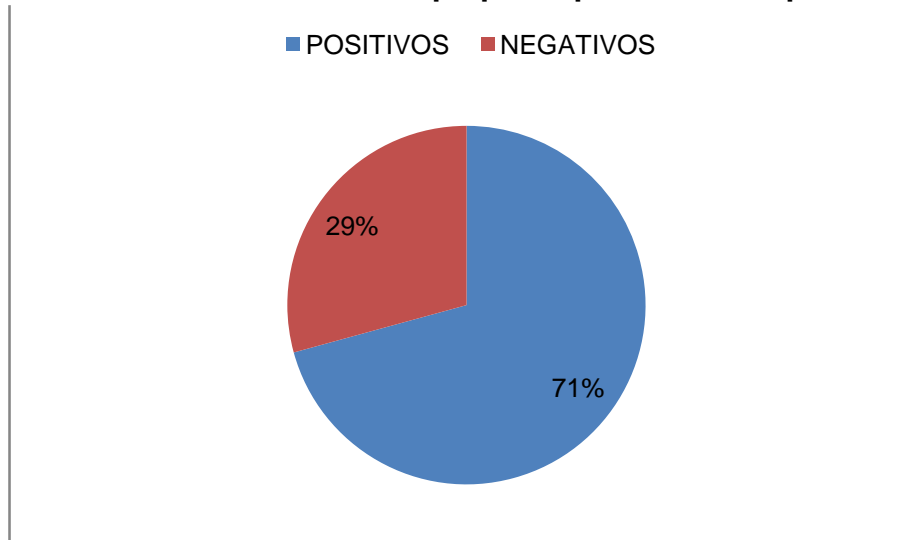
De acuerdo al análisis estadístico, el porcentaje de pacientes positivos a espondilosis de acuerdo a su tamaño corresponde a los siguientes valores; el 71% corresponde a la talla pequeña, el 58% a la talla mediana y el 85% a la talla grande. Lo que nos da como resultado que los perros de talla pequeña y grande tienen mayor probabilidad de padecer de espondilosis. Tal como se detalla en la tabla 10 y gráficos 24, 25 y 26.

Tabla 10. Pacientes positivos a espondilosis según su tamaño

Tamaño	Positivos	Negativos	Total de pacientes
Pequeño	29	12	41
Mediano	19	14	33
Grande	22	4	26

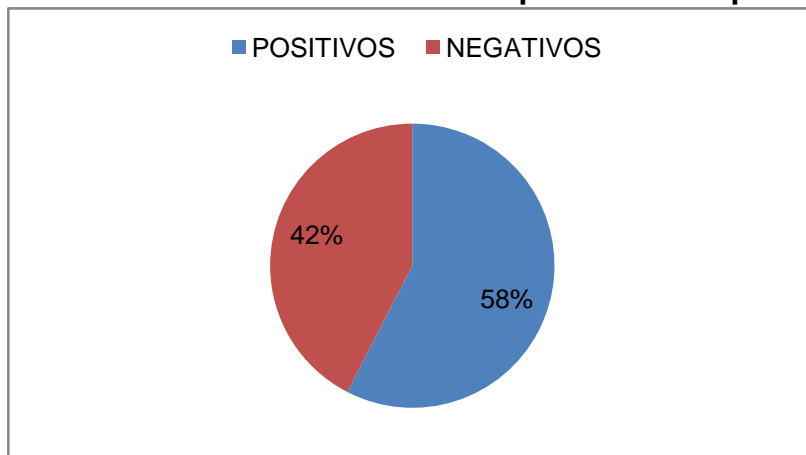
Elaborado por: La autora

Gráfico 24. Pacientes de tamaño pequeño positivos a espondilosis



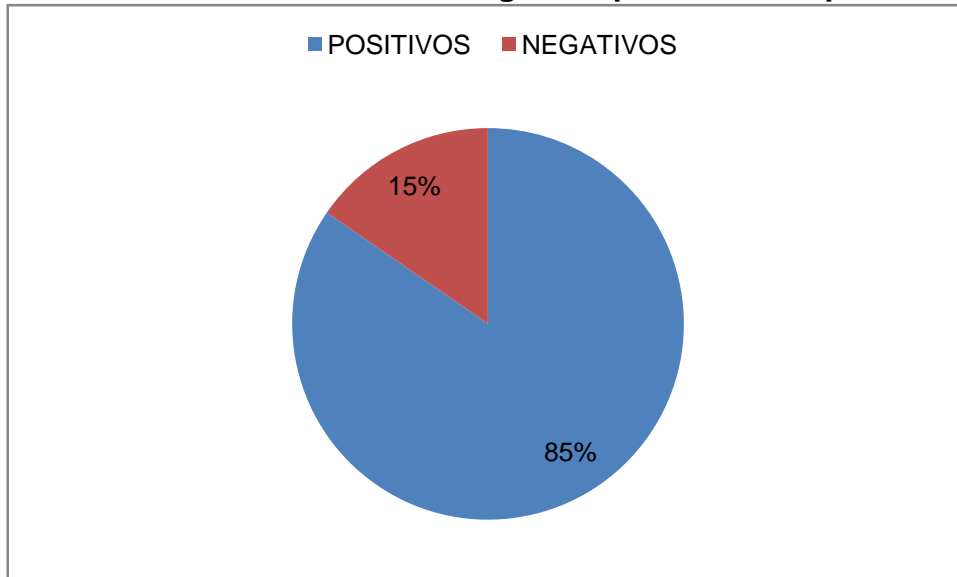
Elaborado por: La autora

Gráfico 25. Pacientes de tamaño mediano positivos a espondilosis



Elaborado por: La autora

Gráfico 26. Pacientes de tamaño grande positivos a espondilosis



Elaborado por: La autora

4.8 Pacientes positivos según su índice de condición corporal

Los pacientes pertenecientes a los rangos uno y cinco que se describen en la población total de pacientes evaluados dieron positivos al diagnóstico de espondilosis por esta razón no se consideró hacer comparaciones en cuanto a estas condiciones. Expresados en la tabla 11.

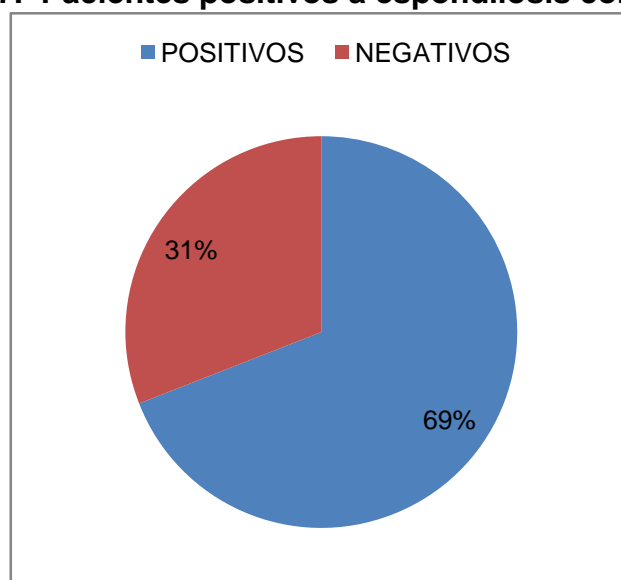
Tabla 11. Pacientes positivos a espondilosis según su condición corporal

Condición corporal	Positivos	Negativos	Total de pacientes
Condición corporal 1	1	0	1
Condición corporal 2	29	13	42
Condición corporal 3	27	12	39
Condición corporal 4	12	5	17
Condición corporal 5	1	0	1

Elaborado por: La autora

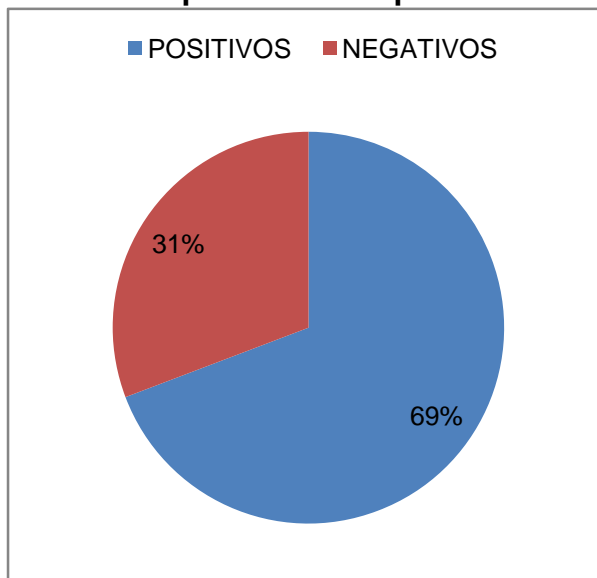
De acuerdo al estudio, los pacientes que presentaban un índice de condición corporal 2, fueron 42, de los cuales 29 fueron positivos al diagnóstico de espondilosis, los que presentaban un índice de condición corporal 3, fueron 39 de los cuales 27 dieron positivos a la enfermedad y en ambos casos este valor representa un 69% de la población total de enfermos, mientras que los pacientes que presentaban un índice de condición corporal 4, fueron 17 de los cuales 12 que representan un 71% fueron positivos a la enfermedad, lo cual indica que la condición corporal de los canes es irrelevante en cuanto a la adquisición de la enfermedad ya que se dio un alto porcentaje de pacientes enfermos en todas las condiciones. Tal como se expresa en los gráficos 27, 28 y 29.

Gráfico 27. Pacientes positivos a espondilosis con ICC 2



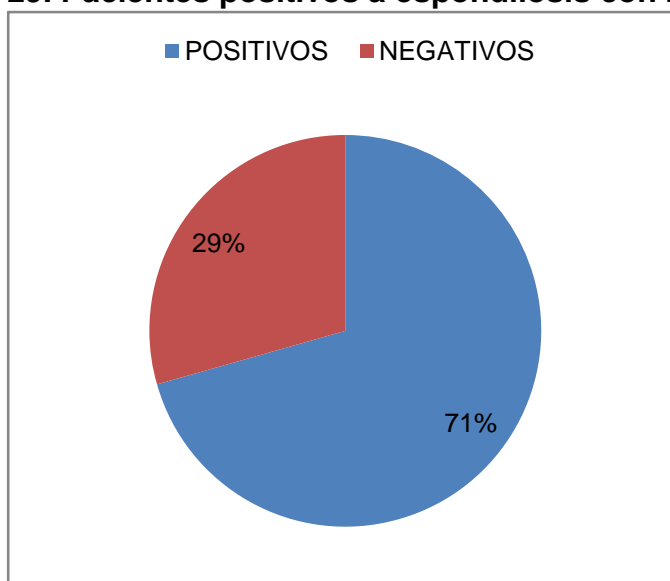
Elaborado por: La autora

Gráfico 28. Pacientes positivos a espondilosis con ICC 3



Elaborado por: La autora

Gráfico 29. Pacientes positivos a espondilosis con ICC 4



Elaborado por: La autora

4.9. Pacientes positivos según su edad

De acuerdo al análisis de la población de pacientes evaluados según su edad, se concluye que, ya que todos los pacientes fueron escogidos dentro de un rango de edades específico, es decir, perros con edad avanzada considerados geriátricos y que todos fueron positivos al diagnóstico de espondilosis con una probabilidad mayor al

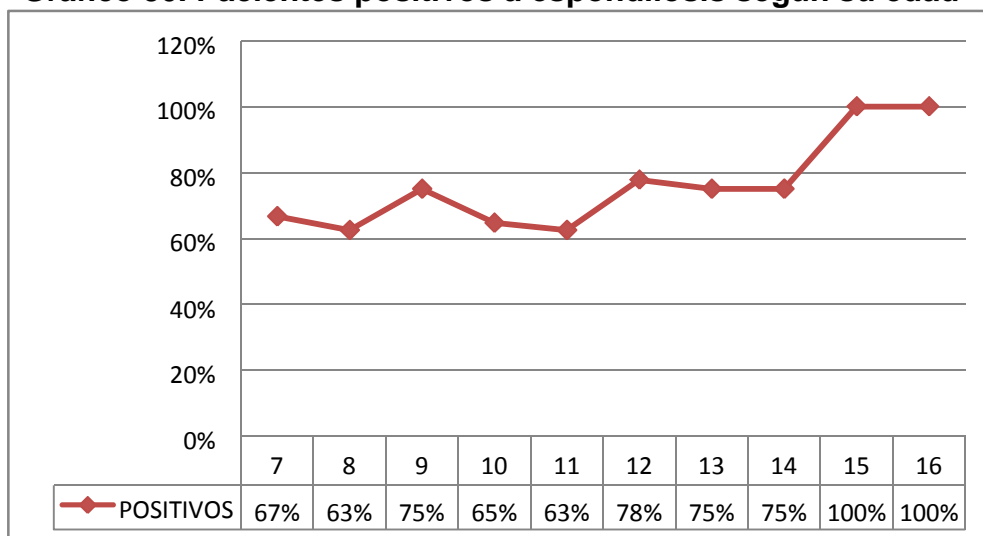
67% se puede afirmar que los perros que tuviesen de 7 años en adelante son altamente propensos a adquirir la enfermedad. Tal como se indica en la tabla 12 y el gráfico 30.

Tabla 12. Pacientes positivos a espondilosis según su edad

Edad	Positivos	Negativos	Número de pacientes
7 años	10	5	15
8 años	10	6	16
9 años	12	4	16
10 años	11	6	17
11 años	5	3	8
12 años	7	2	9
13 años	6	2	8
14 años	6	2	8
15 años	2	0	2
16 años	1	0	1

Elaborado por: La autora

Gráfico 30. Pacientes positivos a espondilosis según su edad



Elaborado por: La autora

4.10 Grados de valoración de espondilosis basados en la población total

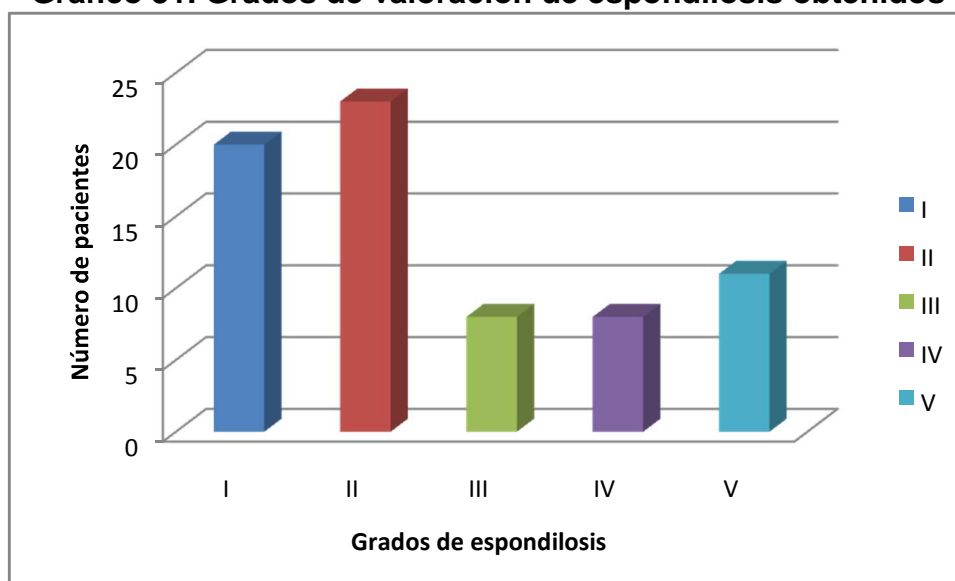
De acuerdo a los resultados obtenidos en el análisis de los 100 pacientes que acudieron a la consulta se determinó que el 30% de los canes se encontraba sanos, mientras que el 20% presentó espondilosis en grado I, el 23% en grado II, el 8% en grado III, el 8% en grado 4 y el 11% en grado V. Tal como se detalla en la tabla 13 y el gráfico 31.

Tabla 13. Grados de valoración de espondilosis basados en la población total

Grados de espondilosis	0	I	II	III	IV	V
Número de Individuos	30	20	23	8	8	11

Elaborado por: La autora

Gráfico 31. Grados de valoración de espondilosis obtenidos



Elaborado por: La autora

4.11 Grados de espondilosis en mestizos

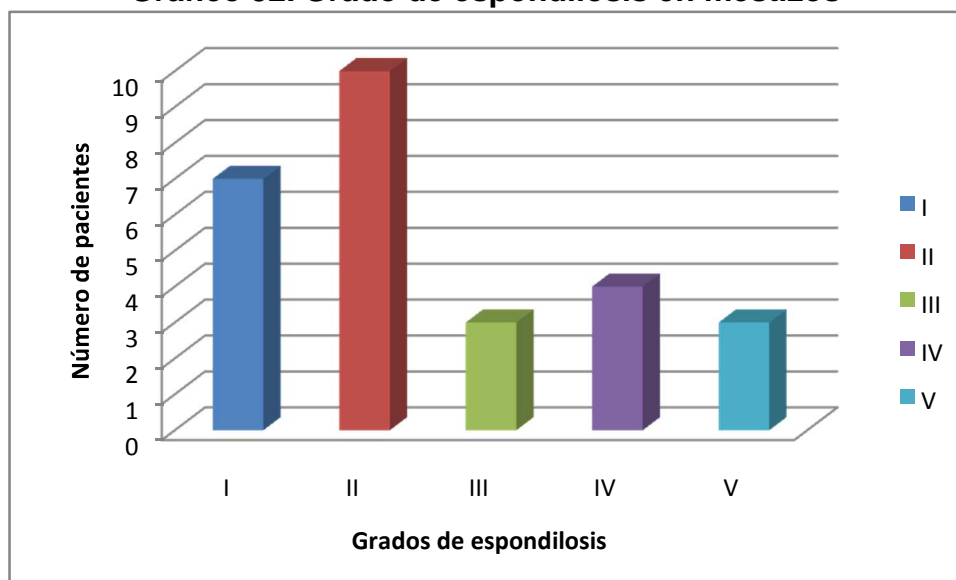
En cuanto a la población de mestizos que dieron positivos al diagnóstico de espondilosis se determinó que existe mayor incidencia en el grado I y II, lo que significa que en la mayoría de los pacientes mestizos la enfermedad no ha logrado alcanzar una etapa crónica. Como se detalla en la tabla 14 y el gráfico 32.

Tabla 14. Grados de espondilosis en mestizos

Grados de espondilosis	0	I	II	III	IV	V
Número de Individuos	16	7	10	3	4	3

Elaborado por: La autora

Gráfico 32. Grado de espondilosis en mestizos



Elaborado por: La autora

4.12 Grados de espondilosis en canes de raza

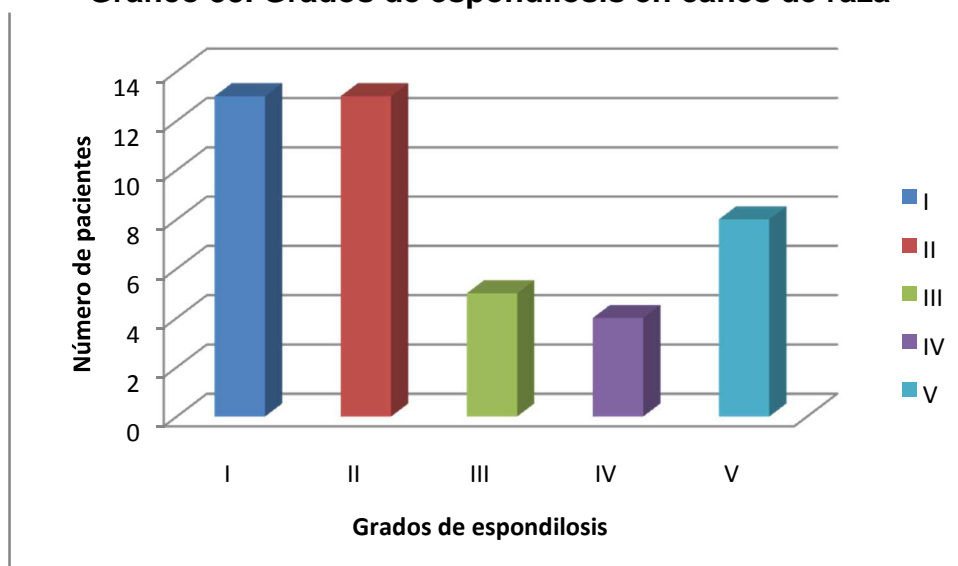
De acuerdo a los resultados obtenidos en el análisis de la población de pacientes de diversas razas que se valoraron se determinó que existe mayor incidencia en el grado I y II pero también se nota una incidencia elevada en grado V, por lo que se concluye que la enfermedad avanza con más facilidad en ellos y es más probable que los pacientes de raza alcancen una etapa crónica, tal como se detalla en la tabla 15 y gráfico 33.

Tabla 15. Grados de espondilosis en canes de raza

Grados de espondilosis	0	I	II	III	IV	V
Número de Individuos	14	13	13	5	4	8

Elaborado por: La autora

Gráfico 33. Grados de espondilosis en canes de raza



Elaborado por: La autora

4.13 Ubicación de las lesiones basado en la población total

De acuerdo a los resultados obtenidos en la ubicación de las lesiones generalizada encontramos que existe mucha variabilidad en las ubicaciones A y D con respecto a las ubicaciones B y C, lo que nos indica que la mayoría de las lesiones encontradas en los canes conformaban las vértebras torácicas y lumbares, mientras que en las cervicales y sacras hubo una disminución muy amplia, tal como se detalla en la tabla 16.

Tabla 16. Ubicación de las lesiones generalizada

Localización de las lesiones	A	B	C	D
Número de Pacientes	3	53	45	4

Siendo: A=cervicales; B=Torácicas; C= Lumbares; D=Sacras **Elaborado por:** La autora

4.14 Ubicación de lesiones según grados de espondilosis de población total

En base a los estudios realizados en cuanto al grado de espondilosis en la población de canes positivos a la enfermedad, se establece que las lesiones más numerosas se localizaban en las vértebras torácicas en grados I y II, y en las lumbares en grados I, II y V, mientras que las vértebras cervicales y sacras fueron las que se mostraron menos afectadas. Tal como se detalla en la tabla 17 y gráfico 34.

Tabla 17. Ubicación de las lesiones según el grado de espondilosis generalizada

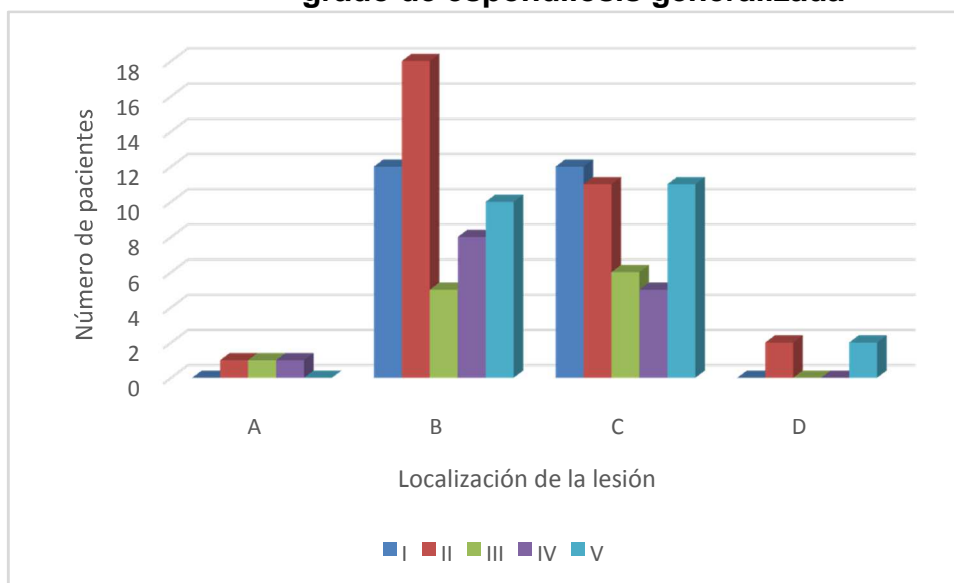
Grado de Localización de las lesiones espondilosis A
B C D

I	0	12	12	0
II	1	18	11	2
III	1	5	6	0
IV	1	8	5	0
V	0	10	11	2

Siendo: A=cervicales; B=Torácicas; C= Lumbares; D=Sacras

s **Elaborado por:** La autora

Gráfico 34. Ubicación de las lesiones según grado de espondilosis generalizada



Siendo: A=cervicales; B=Torácicas; C= Lumbares; D=Sacras

Elaborado por: La autora

4.15 Ubicación de lesiones según grado de espondilosis en canes mestizos

De acuerdo al estudio en los mestizos se puede observar que la mayoría de las lesiones se encuentran en las vértebras torácicas y lumbares y muestran un grado de afección muy alto en esta zona, mientras que en las cervicales y sacras no tienen tanta

gravedad ya que solo hubo lesiones en grado II. Tal como se detalla en la tabla 18 y gráfico 35.

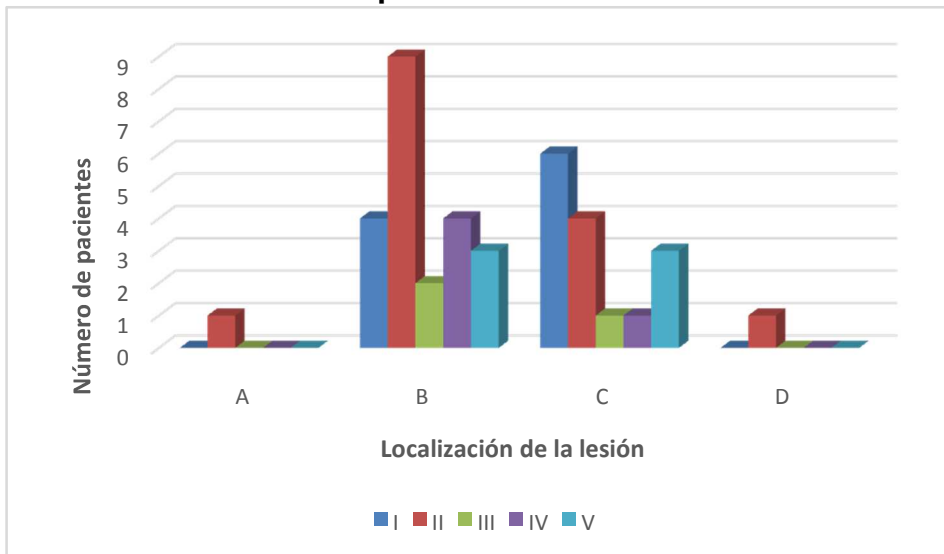
Tabla 18. Ubicación de las lesiones según el grado de espondilosis en canes mestizos

Grado de	Localización de las lesiones espondilosis			
	A	B	C	D
I	0	4	6	0
II	1	9	4	1
III	0	2	1	0
IV	0	4	1	0
V	0	3	3	0

Siendo: A=cervicales; B=Torácicas; C= Lumbares; D=Sacras

Elaborado por: La autora

Gráfico 35. Ubicación de las lesiones según el grado de espondilosis en canes mestizos



Elaborado por: La autora

4.16 Ubicación de lesiones según el grado de espondilosis en canes de raza

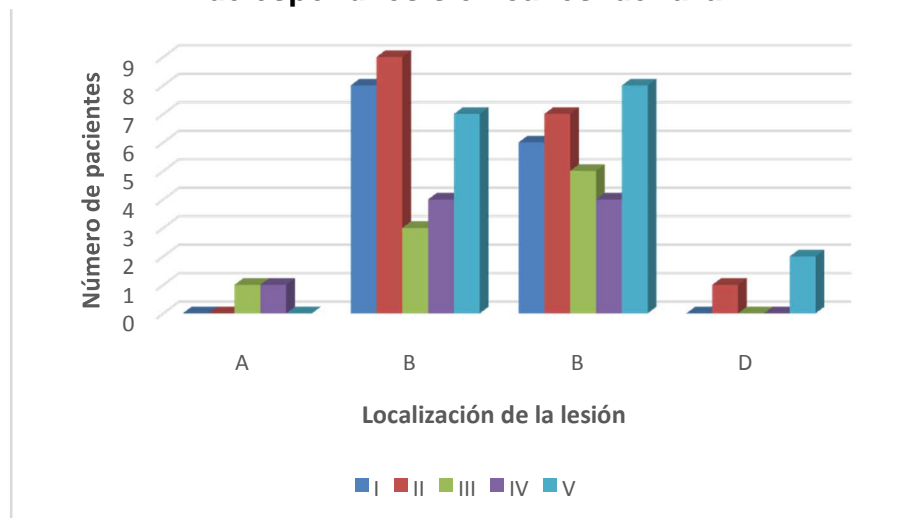
De acuerdo al estudio en cuanto a los canes de raza se puede observar que al igual que en los mestizos la mayoría de las lesiones se encuentran en las vértebras torácicas y lumbares y muestran un grado de afección muy alto en esta zona, pero las vértebras cervicales y sacras en estos canes si muestran un grado de afección muy alto ya que tienen lesiones en grados III, IV y V. Tal como se detalla en la tabla 19 y gráfico 36.

Tabla 19. Ubicación de las lesiones según el grado de espondilosis en canes de raza

Grado de	Localización de las lesiones espondilosis			
	A	B	C	D
I	0	8	6	1
II	0	9	7	0
III	1	3	5	0
IV	1	4	4	0
V	0	7	8	2

Elaborado por : La autora

Gráfico 36. Ubicación de las lesiones según el grado de espondilosis en canes de raza



Elaborado por: La autora

5. DISCUSIÓN

Una vez concluido el estudio se determinó los casos positivos a espondilosis de acuerdo a la raza, sexo, edad, tamaño, condición corporal y grado de espondilosis. Según los resultados, se determinó que de acuerdo a la raza los que presentaron a enfermedad fueron; de los Mestizos el 63%, de los Caniche el 70%, de los Chihuahua el 67%, de los Golden Retriever el 100%, de los Cocker el 75%, de los Labrador el 60%, de los BasetHound el 100%, de los Fox Terrier el 100%, de los Beagle el 67%, de los Schnauzer el 100%, de los Shihtzu el 25%, de los Boxer el 100%, de los Mastin Napolitano el 100%, de los York Shire el 6%, de los Pug el 100%, de los Pitbull el 100%, de los Husky Siberiano el 100%, de los Gran Danés el 100%, de los Pomerania el 100%, de los Rottweiler el 100%, mientras que de las razas Basenji y Corgi el 0% de los evaluados presentó la enfermedad. Como el número de pacientes en relación a la raza fue irregular se consideró la variable raza con muy poca significancia, a pesar de eso se concuerda con Kranenburg (2011) quien expresa que la raza boxer tiene mayor predisposición a presentar espondilosis.

Se analizó a los canes que tuvieron mayor predisposición a presentar espondilosis según su tamaño, lo cual demostró que los canes de tamaño grande fueron los más propensos a presentar la enfermedad con un 85% de probabilidad, seguido de los de tamaño pequeño con un 71% de probabilidad y finalmente lo de tamaño mediano con un 58% de probabilidad.

De acuerdo al sexo se determinó se determinó que el porcentaje de hembras que presentaron la enfermedad fue del 69% mientras que el porcentaje de machos fue del 71%, por lo que el sexo se considera una variable con poca relevancia en la patología ya que en el estudio no hubo diferencia significativa

entre ambos sexos. A pesar de eso Villareal (2010) menciona que las hembras son más proclives en cuanto a la presentación de la enfermedad lo cual en un estudio más extenso podría llegar a reflejarse.

De acuerdo a las edades de los pacientes evaluados se determinó que dentro del rango de edades establecido, el 70% de los pacientes dieron positivos al diagnóstico de espondilosis con una probabilidad mayor al 67% por lo que se afirma que los perros que tuviesen de 7 años en adelante son altamente propensos a adquirir la enfermedad, coincidiendo con Roa (2005) quien señala que la espondilosis se ha descrito en todas las edades, presentando mayor incidencia en animales viejos. También se coincide con Kranenburg (2011) quien afirma que la espondilosis canina incrementa con la edad.

Según Damur-Djuric (2006) explica que la espondilosis afecta a perros de raza grande, lo que coincide con el presente estudio que determina que los perros que mayor incidencia a espondilosis fueron de raza grande.

6. CONCLUSIONES Y RECOMENDACIONES

6.1. Conclusiones

- La incidencia de canes positivos a espondilosis fue del 70% de la población evaluada.

- El hallazgo según el grado de espondilosis fue de 20 casos en grado I, 23 casos en grado II, 8 casos en grado III, 8 casos en grado 4 y 11 casos en grado V.
- El sexo se considera una variable irrelevante ya que los porcentajes de incidencia de espondilosis entre hembras y machos fueron muy similares.
- La espondilosis tiene mayor predisposición a presentarse en canes de razas grandes.
- El índice de condición corporal no se considera un factor importante en cuanto a la presencia de la enfermedad ya que en cada una de las condiciones corporales hubo un valor elevado de pacientes enfermos.
- Los canes de 7 años en adelante tienen una probabilidad muy alta de padecer de espondilosis.
- La mayoría de las lesiones se encontraron en las regiones torácica y lumbar con un grado de afectación muy alto, ya que podía apreciarse los diferentes grados de espondilosis en dicha zona.
- Basado en la localización y el grado de espondilosis de la población de canes positivos a la enfermedad, se concluye que se encontraron preferencialmente en las regiones torácica y lumbar y con mayor frecuencia en grados I y II.

6.2. Recomendaciones

- Realizar chequeos habituales a los pacientes que tengan de 7 años en adelante, en especial aquellos de razas grandes.
- Suspender el esfuerzo físico y el ejercicio excesivo en el caso de los pacientes que presenten esta patología.

- Brindar información a los propietarios acerca de esta enfermedad y su posible manifestación, además de los problemas y cambios que puede causar en el estilo de vida de los pacientes.
- Brindar sesiones de fisioterapia a los pacientes con la patología diagnosticada en un grado leve para aminorar los signos de dolor y malestar al realizar sus actividades habituales.

BIBLIOGRAFÍA

Aguilar, A., & Dután, J. (2012). *Determinación de rangos para establecer estándares radiológicos en el sistema óseo y órganos torácicos en perros de acuerdo a la edad*. Cuenca: Universidad de Cuenca.

Almodóvar M., J., & Moreno M., C. (2010). *Afecciones de los discos intervertebrales*.

Alonso Cuéllar, G. O., Camacho García, F. J., Cortés Barré, M., & Ramírez León, J. F. (2013). Discectomía percutánea dorsolateral para el tratamiento de la

hernia discal Hansen tipo II en los segmentos T11 a L6 en perros. Estudio en cadáveres. *Revista de la Facultad de Ciencias Veterinarias* , 54 (2), 69 - 67.

Andrade Cevallos, M. J., & Gavilanes Cevallos, M. C. (2015). Espondilosis cervical. El rol de la prevención secundaria en la aparición de la mielopatía cervical espondilótica. *Revista Cubana de Reumatología* , 15 (1), 79 - 84.

Anson, A., Millán, L., Novellas, R., Soler Laguía, M., García Real, I., & Barreiro Lois, A. (2013). *Radiología y Ecografía*. España: AVEPA.

Arana C., D., Díaz C., D., Fernández A., V., Gavidia C., C., & Chilón C., V. (2013). Frecuencia de presentación de inestabilidad lumbosacra en caninos Labrador Retriever. 58 - 63.

Arana Chávez, D. G. (2011). *Frecuencia de presentación de inestabilidad lumbosacra en caninos de la raza Labrador retriever*. Lima: UNIVERSIDAD NACIONAL MAYOR DE SAN MARCOS .

Ardilla, C. A., & Hurtado, L. (2014). Calcificación de disco intervertebral de un canino. Reporte de un caso. *Revista Colombiana de Ciencia Animal* , 7 (1), 113 - 119.

Asociación de veterinarios españoles especialistas en pequeños animales. (2013). *Radiología y ecografía "que nos pueden aportar"*. España.

Association for Pet Obesity Prevention. (s.f.). *Pet Obesity Prevention*. Obtenido de <http://www.petobesityprevention.org/>

Brejev, G. D., & Blanco, D. F. (2014). *Métodos Complementarios. Exploración radiológica* . Buenos Aires: Universidad de Buenos Aires.

Builes Rodríguez, J. C., & Peláez Orrego, A. P. (2010). *Hernia discal lumbar en un canino compatible con síndrome del paciente eutiroideo*. Revista Lasallista de investigación.

Calderón Pérez, J. M., Cuesta Gerveno, J. M., Font Aparicio, M., Jiménez Fragos, J., & Rodríguez Pérez, A. (2009). *Mejoras en el estudio radiológico mediante uso de filtros digitales en dos especies de pitones: p. Regius y p. Molurus bivittatus*. Obtenido de REDVET. Revista electrónica de Veterinaria: <http://www.veterinaria.org/revistas/redvet/n101009.html>

Damur-Djuric N, M. F. (2006). *A lumbosacral transitional vertebra in the dog predisposes to cauda equina syndrome*. Vet radiol ultrasound.

De Decker, S., Da Costa, R. C., Volk, H. A., & Van Ham, L. M. (2012). *Current insights and controversies in the pathogenesis and diagnosis of disc-associated cervical spondylomyelopathy in dogs*. Veterinary Record-English Edition.

Dodger. (2012). *Enfermedad Discal Intervertebral, EDI*. Obtenido de www.dodgerslist.com

Donaires Vega, R. L. (2010). *Comparación de los hallazgos de la radiografía simple y la tomografía computarizada en el diagnóstico de hernia discal tipo 1 en perros*. Lima .

Donaires Vega, R. L. (2010). *Comparación de los hallazgos de la radiografía simple y la tomografía computarizada en el diagnóstico de hernia discal tipo 1 en perros*. Lima: UNIVERSIDAD NACIONAL MAYOR DE SAN MARCOS .

Donaires Vega, R. L. (2010). *Comparación de los hallazgos de la radiografía simple y la tomografía computarizada en el diagnóstico de hernia discal tipo 1 en perros*. Lima: UNIVERSIDAD NACIONAL MAYOR DE SAN MARCOS .

Echemendia Tourt, F., Rivera Suárez, Y., Rodríguez Gómez, H. M., & Pupo Ruíz, R. (2016). Algoritmo para la calibración de mediciones en radiografías digitales. *Universidad de las Ciencias Informáticas. La Habana - Cuba* , 1 - 10.

Fariña, J., & Smith, F. (2011). *Anatomía Canina*. Consejos de Jueces - FCA.

Fernández, T., & López, M. (2010). Diagnóstico por imagen de la enfermedad discal intervertebral. *A.V.E.P.A.* , 17 - 25.

García Real, I. (2013). *Atlas de interpretación radiológica en pequeños animales*. España: SERVET - La Editorial de los Veterinarios.

García, M. (2012). *Manual de salud electrónica para directivos de servicios y sistemas de salud*. Santiago de Chile: Naciones Unidas.

Gómez Naranjo, J. (2010). *Papel del disco intervertebral en la etiología de la lumbalgia*. Obtenido de http://scielo.sld.cu/scielo.php?script=sci_arttext&pid=S0864-215X1997000100011

Gómez, M., Mieres, M., & Thibaut, J. (2010). *Herniación discal intravertebral cervical (Nódulo de Schmorl) en un perro*. Obtenido de <http://dx.doi.org/10.4067/S0301-732X2000000100015>

González Rodríguez, J., & Valverde Zamora, A. (2015). Hallazgos radiológicos más frecuentes en la tomografía computarizada de columna lumbar realizada a

pacientes con dolor lumbar no traumático. *Revista médica de Costa Rica y Centroamérica LXXII* , 417 - 421.

Google Maps. (14 de Mayo de 2016). *Google Maps*. Recuperado el 14 de Mayo de 2016, de <https://www.google.com.ec/maps/place/Dr.+Pet/@-2.1758909,79.909029,19z/data=!4m5!3m4!1s0x902d6df1e72ba22d:0x44402f1eca8805e c!8m2!3d-2.1758963!4d-79.9084818>

Idrovo Neira, J. J. (2014). *Propuestas para la implementación de PACS en el Hospital Universitario del Río*. Cuenca, Ecuador: Universidad de Azuay.

Idrovo Neira, J. J. (2014). *Propuestas para la implementación de PACS en el Hospital Universitario del Río*. Cuenca, Ecuador: Universidad de Azuay.

Kranenburg, H.-J. C. (2011). *Spine research in companion animals*. Utrecht, Netherland: Utrecht University.

Kranenburg, H.-J. C., Voorhout, G., Grinwis, G. C., Hazewinkel, H. A., & Meij, B. P. (2011). *Diffuse idiopathic skeletal hyperostosis (DISH) and spondylosis deformans in purebred dogs: A retrospective radiographic study*. Utrecht, Netherland: The Veterinary Journal.

Llano Conrado, H., Hernández Santos, J., Tenopala Villegas, S., Canseco Aguilar, C., & Torres Huerta, J. (2016). *Efecto del plasma rico en plaquetas y/o factores de crecimiento sobre la regeneración y el dolor crónico asociado a discopatía intervertebral. Revisión sistemática*. Obtenido de http://scielo.isciii.es/scielo.php?pid=S1134-80462016003300005&script=sci_arttext&tlng=en

Lois, A. A. (2012). *Apuntes de radiología práctica de pequeños animales N° 2* .

REDVET. Revista electrónica de Veterinaria , 11 (2), 1 - 7.

Maicerias Ritcher, M. J. (2014). *Eestudio descriptivo de casos de perros con hernia discal toracolumbar tipo 1 sometidos a hemilaminectomía entre los años 2001-2010*. Santiago: Universidad de Chile.

Martino, A. P. (2006). *Radiología: de lo convencional a lo digital*. Universidad Nacional General San Martín.

Mejía Durango, M. A., Cortés Díaz, S. A., & Martínez, N. G. (2011). Laminectomía dorsal como resolución quirúrgica en estenosis lumbosacra en un canino de 1 año de edad. Reporte de un caso clínico. *Revista electrónica de Veterinaria* , 12 (8), 1 - 13.

Mendoza Araya, P. (2011). *Descripción de los patrones mielográficos postquirúrgicos en perros con hernia discal toracolumbar Tipo 1*. Santiago: Universidad de Chile.

Minamia, S., Hataa, M., Tamaib, Y., Hashidac, M., Takayamad, T., Yamamotoe, S., y otros. (2011). *Clinical application of D-glucosamine and scale collagen peptide on canine and feline orthopedic diseases and spondylitis deformans*. Japan: Elsevier. Vol. 8, pages 831-834.

Moreral, N., Vallsl, X., & Mascort, J. (2010). *Hernia discaltraumática en un hurón*. A.V.E.P.A .

Morgan, J. P. (1967). *Spondylosis Deformans in the Dog: A Morphologic Study with Some Clinical and Experimental*. MUNKSGAARD: Taylor and Francis Group.

- Morgan, J. (1967). *Spondylosis deformans in dogs: A morphologic study with some clinical and experimental observations*. Stockholm: Acta Orthopaedica Scandinavica.
- Ortega, M., Goncalvez, R., Hayle, A., Wessmann, A., & Penderis, J. (2012). *Spondylosis deformans and diffuse idiopathic skeletal hyperostosis (DISH) resulting in adjacent segment disease*. United Kingdom: Veterinary Radiology and Ultrasound, Vol. 53, No. 2 pág. 128-134.
- Peña Villalta, F. P. (2014). *Protocolización, estandarización e interpretación de los valores y factores radiológicos de diagnósticos de rayos X digital en caninos atendidos en el Hospital Docente Veterinario César Augusto Guerrero de la Universidad Nacional de Loja*. Loja: Universidad Nacional de Loja - Área Agropecuaria y de Recursos Naturales Renovables.
- Pérez Hernández, M. (2003). *Indicaciones de la Fisioterapia Veterinaria*. II Veterinary Nursing Congress.
- Pérez, M., Verde, T., & Unzueta, A. (2003). *Lesiones radiográficas y participación de factores individuales en la espondilosis deformante y la esclerosis vertebral en perros*. Zaragoza: Revista AVEPA.
- Roa. (2005). *Estudio de prevalencia de enfermedades degenerativas del segmento lumbosacro en canino ovejero alemán y labrador retriever mediante estudio radiográfico*. Santiago de Chile, Chile: Memoria de titulación, Facultad de Ciencias Veterinarias y Pecuarias, Universidad de Chile.
- Ruiz Santiago, F., Castellano García, M., Guzmán Álvarez, L., & Tello Moreno, M. (Marzo - Abril de 2011). *Tomografía computarizada y resonancia magnética en las enfermedades dolorosas del raquis: aportaciones respectivas y*

controversias. Obtenido de

<http://www.sciencedirect.com/science/article/pii/S0033833810003863>

Ruiz Santiago, F., Guzmán Álvarez, L., Tello Moreno, M., & Navarrete González, P.

(2010). *La radiología simple en el estudio del dolor de la columna vertebral*.

Obtenido de Elsevier Doyma: <http://www.elsevier.es>

Sánchez Masian, D., Beltrán, E., Mascort, J., & Luján, A. (2012). Enfermedad discal

intervertebral (I): anatomía, fisiopatología y signos clínicos. *A.V.E.P.A.* , 7 -

12.

Sánchez Salguero, X. (2012). *Nuevas medidas radiográficas para la detección del*

incremento del atrio izquierdo en perros y nuevo método para la obtención

del Vertebral Heart Scale. Barcelona: Universidad Autónoma de Barcelona.

Suraniti, A., Gilardoni, L., Mira, G., Fidanza, M., J, G., Marina, y otros. (2012).

Mielopatía Degenerativa canina: signos clínicos, diagnóstico y terapéutica.

12 . Argentina.

Tarcísio Martins, M., Cerrone Júnior, G., Morales Vadillo, R., Queiroz de Paula, M.

V., & Barbosa Sobral, A. P. (21 de Noviembre de 2011). *Manejo de*

imágenes radiográficas digitalizadas para el auxilio diagnóstico. Obtenido de

<http://actaodontologica.com/ediciones/2012/2/art9.asp>

Valcárcel García, A. (2012). *Fundamentos anatómicos de la columna vertebral en*

imágenes diagnósticas . Bogotá: Universidad Nacional de Colombia .

Villaroel Carvallo, M. Á. (2010). Descripción caracterización por tomografía

computarizada del material extruido en la enfermedad discal Hansen tipo I

en casos clínicos caninos del Hospital Veterinario de la Universidad Austral de Chile.

Villarreal, P. d., Alzola, H., Sánchez Bruni, S., & Solana, H. D. (2010). Nueva técnica de descompresión medular en un caso de espondilosis canina. *Clínica Veterinaria Panamericana* .

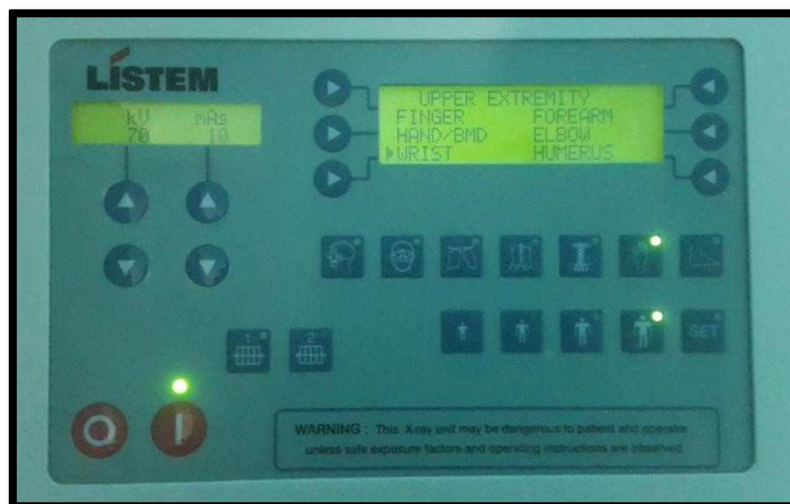
ANEXOS

Gráfico 37. Panel de control.



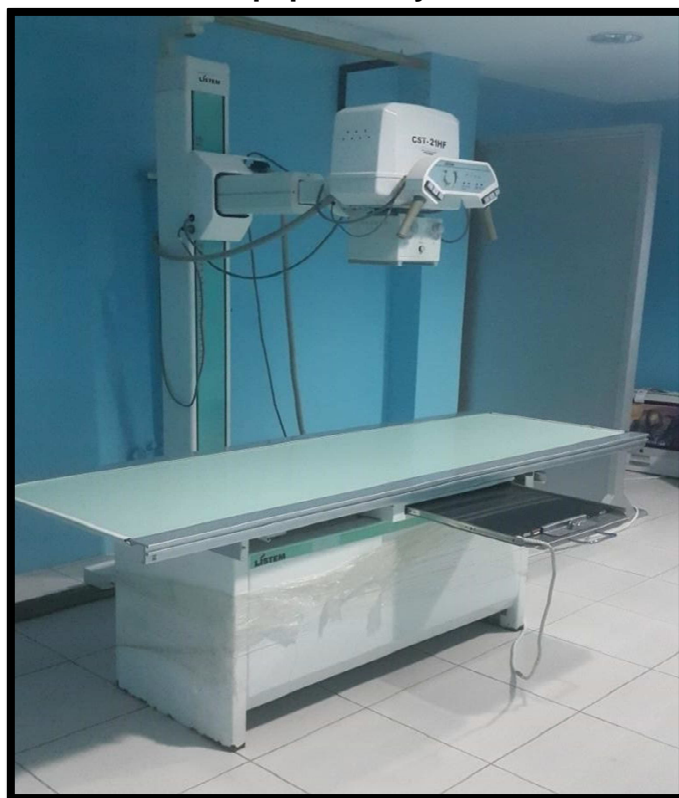Fuente: La autora

Gráfico 38. Componentes del panel de control.



Fuente: La autora

Gráfico 39. Equipo de rayos X utilizado.



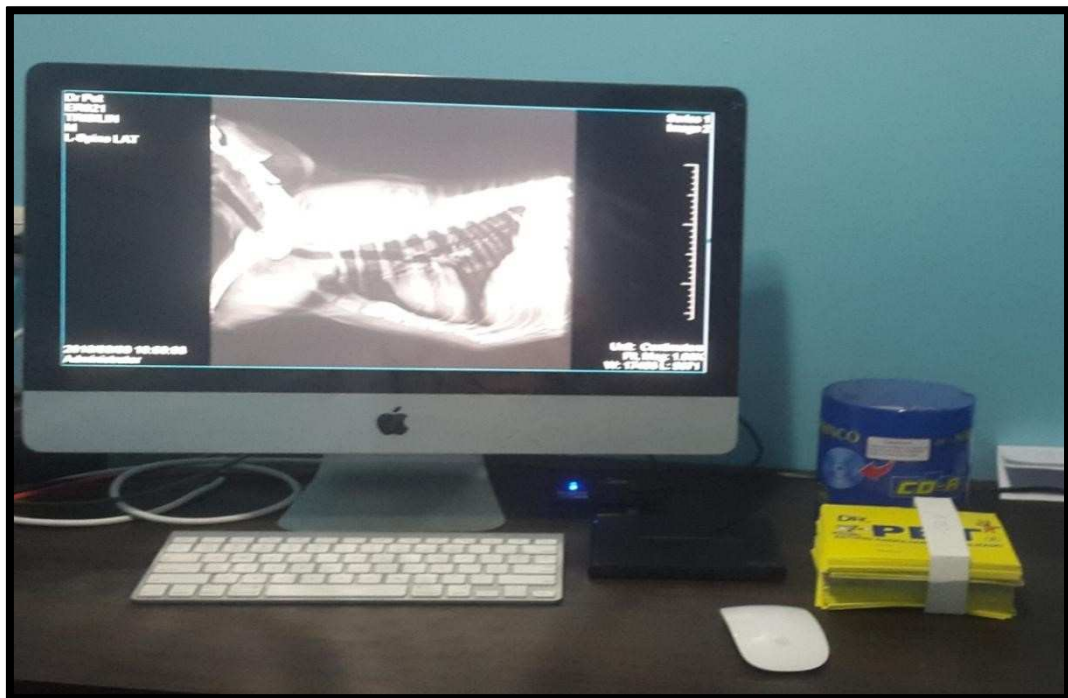
Fuente: La autora

Gráfico 40. Chasis o Flat Panel utilizado para realizar las tomas radiográficas.



Fuente: La autora

Gráfico 41. Ordenador utilizado para apreciar las imágenes.



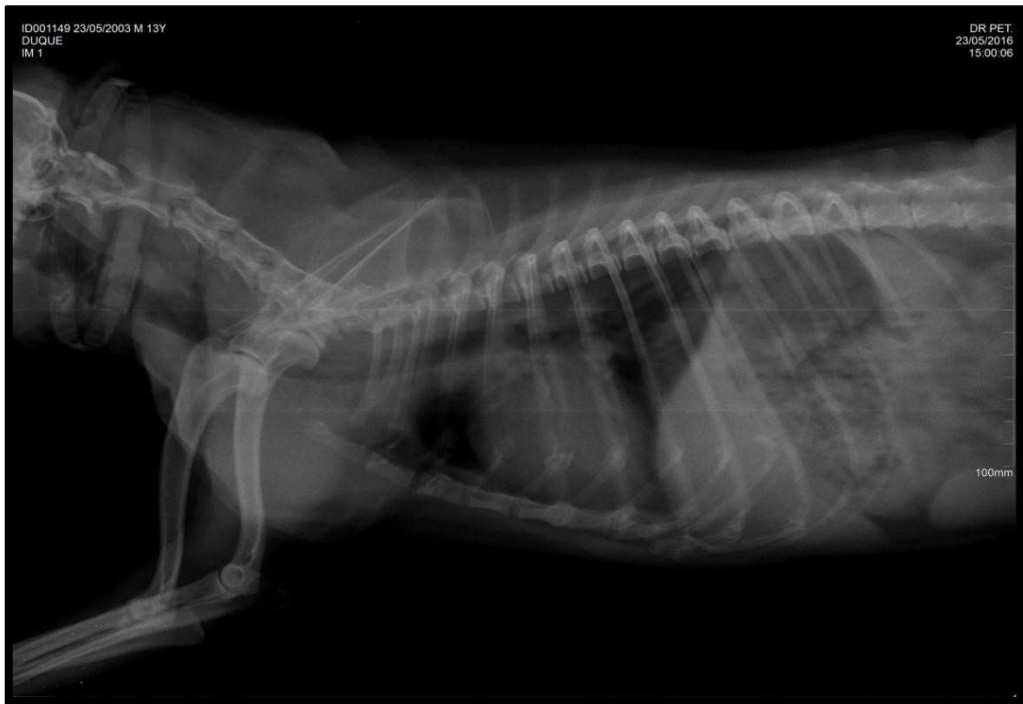
Fuente: La autora

Gráfico 42. Chalecos protectores de plomo.



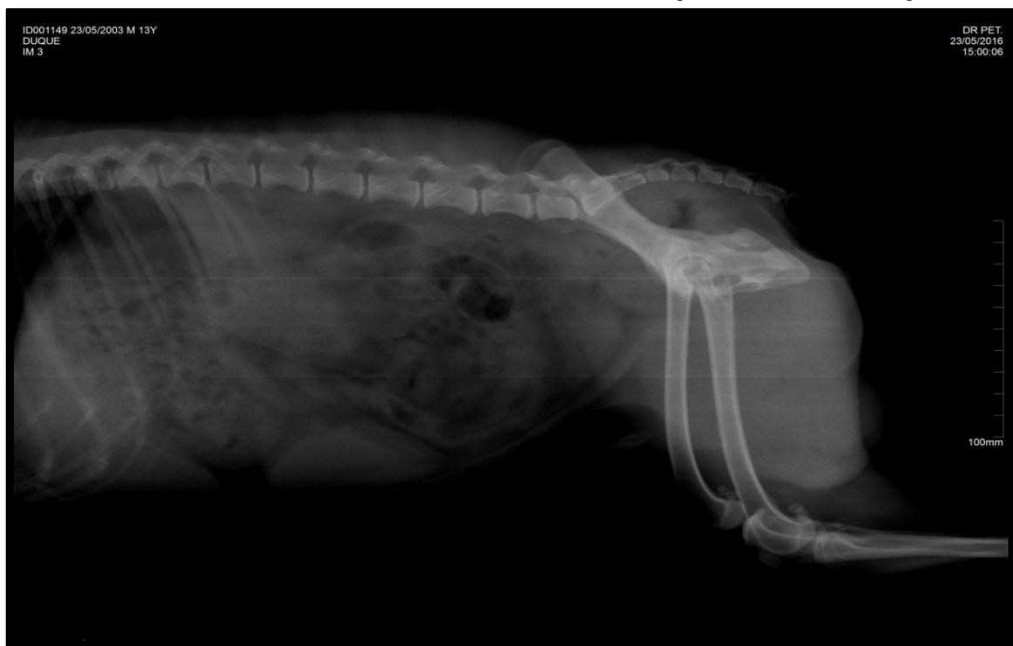Fuente: La autora

Gráfico 43. Toma latero lateral de columna en paciente sin espondilosis.



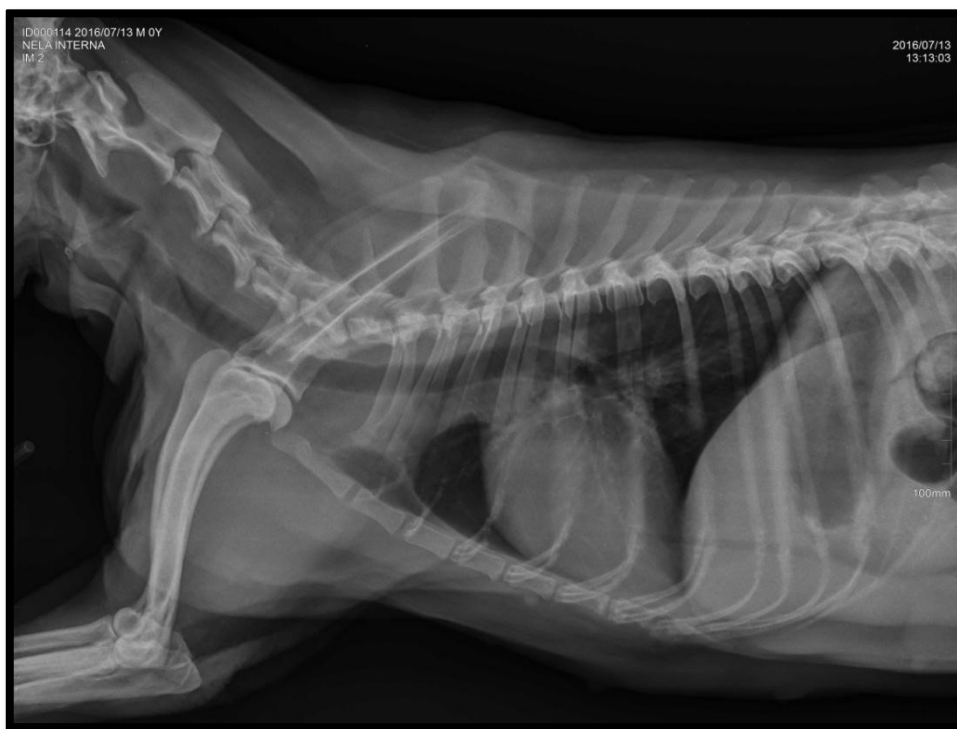
Fuente: La autora

Gráfico 44. Toma latero lateral de columna en paciente sin espondilosis.



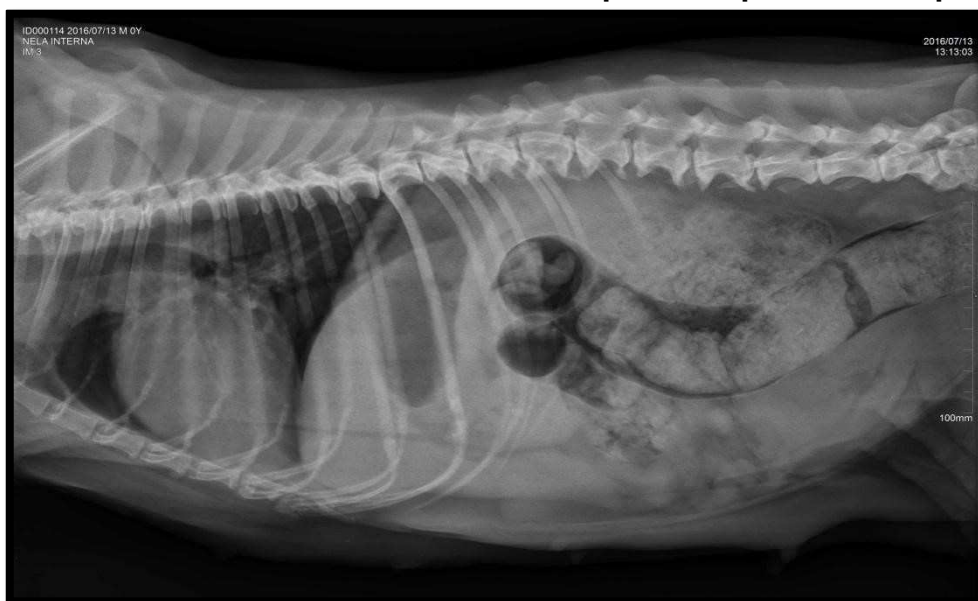Fuente: La autora

Gráfico 45. Toma latero lateral de columna en paciente positivo a espondilosis.



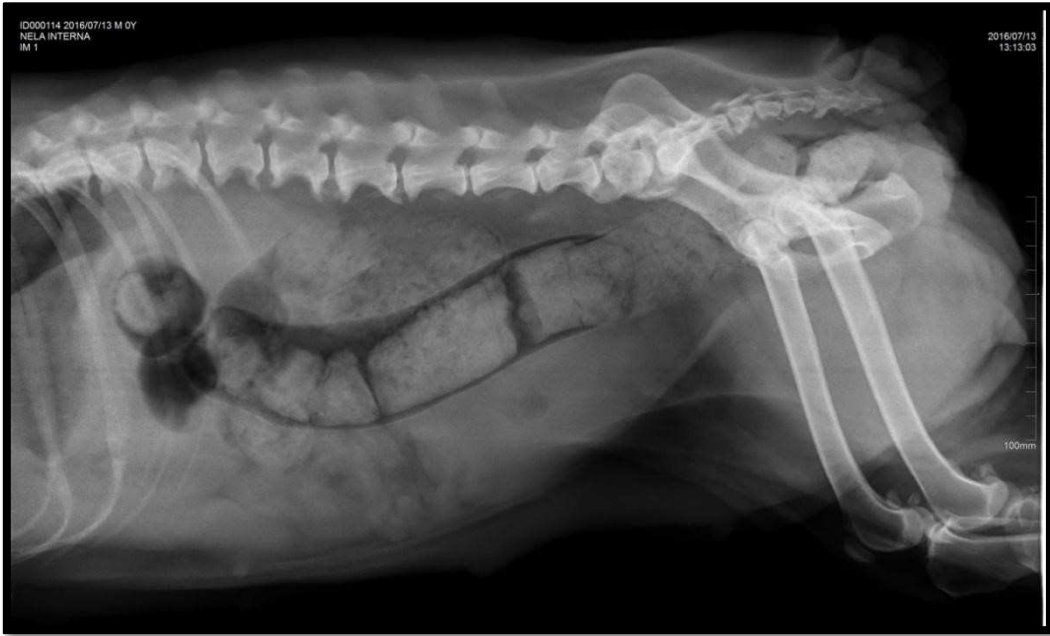Fuente: La autora

Gráfico 46. Toma latero lateral de columna en paciente positivo a espondilosis.



Fuente: La autora

Gráfico 47. Toma latero lateral de columna en paciente positivo a espondilosis.



Fuente: La autora



**Presidencia
de la República
del Ecuador**



**Plan Nacional
de Ciencia, Tecnología,
Innovación y Saberes**



SENESCYT
Secretaría Nacional de Educación Superior,
Ciencia, Tecnología e Innovación

DECLARACIÓN Y AUTORIZACIÓN

Yo, **Alvarez Ramírez Ivonne Stefanie**, con C.C: # **0941072217** autora del trabajo de titulación: **Incidencia de espondilosis en perros geriátricos diagnosticados por medio de radiografías en la clínica veterinaria Dr. Pet.** previo a la obtención del título de **Médico veterinario y zootecnista** en la Universidad Católica de Santiago de Guayaquil.

1.- Declaro tener pleno conocimiento de la obligación que tienen las instituciones de educación superior, de conformidad con el Artículo 144 de la Ley Orgánica de Educación Superior, de entregar a la SENESCYT en formato digital una copia del referido trabajo de titulación para que sea integrado al Sistema Nacional de Información de la Educación Superior del Ecuador para su difusión pública respetando los derechos de autor.

2.- Autorizo a la SENESCYT a tener una copia del referido trabajo de titulación, con el propósito de generar un repositorio que democratice la información, respetando las políticas de propiedad intelectual vigentes.

Guayaquil, **12 de Septiembre** del **2016**

Nombre: **Alvarez Ramírez Ivonne Stefanie**

C.C: **0941072217**



Presidencia
de la República
del Ecuador



Plan Nacional
de Ciencia, Tecnología,
Innovación y Saberes



SENESCYT

Secretaría Nacional de Educación Superior,
Ciencia, Tecnología e Innovación

REPOSITORIO NACIONAL EN CIENCIA Y TECNOLOGÍA

FICHA DE REGISTRO DE TESIS/TRABAJO DE TITULACIÓN

TÍTULO Y SUBTÍTULO:	Incidencia de espondilosis en perros geriátricos diagnosticados por medio de radiografías en la clínica veterinaria Dr. Pet.		
AUTOR(ES)	Ivonne Stefanie Alvarez Ramírez		
REVISOR(ES)/TUTOR(ES)	Dr. Carlos Giovanni Manzo Fernández		
INSTITUCIÓN:	Universidad Católica de Santiago de Guayaquil		
FACULTAD:	Facultad de Educación Técnica para el Desarrollo		
CARRERA:	Medicina veterinaria y zootecnia		
TÍTULO OBTENIDO:	Médico veterinario y zootecnista		
FECHA DE	No.	DE	
	12 de Septiembre de 2016		110
PUBLICACIÓN:	PÁGINAS:		
ÁREAS TEMÁTICAS:	Higiene y sanidad animal.		
PALABRAS CLAVES/	Espondilosis, Grados de espondilosis, Estudio radiológico, KEYWORDS:		
	Incidencia, Perros geriátricos.		
RESUMEN/ABSTRACT	(170 palabras):		
	En el presente estudio se evaluó la incidencia de espondilosis en una población de 100 perros que fueron clasificados en función de las variables raza, sexo, edad, tamaño e índice de condición corporal. Esta investigación se realizó en la clínica veterinaria Dr. Pet, ubicada en la ciudad de Guayaquil. Para el diagnóstico de la enfermedad se realizó un estudio radiológico basado en el criterio de Morgan, quien establece 5 grados medibles de espondilosis, los cuales se identifican según a forma que posea la lesión y de esa forma determinar el grado de degeneración de cada muestra. En el estudio 70 perros dieron positivo al diagnóstico de espondilosis, de los cuales se encontró una frecuencia del 69 % en hembras y el 71 % en machos.		
	Se determinó que la enfermedad incide con mayor frecuencia en los perros de razas grandes, a partir de los 7 años de edad e indistintamente de la condición corporal.		
	Se estableció que las lesiones se encuentran con mayor frecuencia en las regiones torácica y lumbar.		
ADJUNTO PDF:	<input checked="" type="checkbox"/>	<input type="checkbox"/>	
CONTACTO CON	SI	NO	
TELÉFONO:	E-mail: ivoncita.alvarez@hotmail.com		
AUTOR/ES:	+593-969196776		
CONTACTO CON	LA Nombre: Ing, Donoso Bruque Manuel Enrique		
INSTITUCIÓN	TELÉFONO: +593-99-107-0554 (COORDINADOR DEL		
PROCESO UTE)::	E-mail: manuel.donoso@cu.ucsg.edu.ec		
SECCIÓN PARA USO DE BIBLIOTECA			
Nº. DE REGISTRO (en base a datos):			