



**UNIVERSIDAD CATÓLICA DE SANTIAGO DE GUAYAQUIL
SISTEMA DE POSGRADO
ESCUELA DE GRADUADOS EN CIENCIAS DE LA SALUD**

**TRABAJO DE INVESTIGACIÓN PREVIA A LA OBTENCIÓN DEL
TÍTULO DE:
ESPECIALISTA EN ANESTESIOLOGÍA Y REANIMACIÓN**

TEMA:

“BLOQUEOS ECOGUIADOS DEL PLEXO BRAQUIAL EN PEDIATRÍA”

AUTOR:

MÉDICA MARÍA ALEXANDRA ORELLANA HENRÍQUEZ

DIRECTOR:

DRA. PATRICIA LARA FLORES

GUAYAQUIL – ECUADOR

2015



UNIVERSIDAD CATÓLICA DE SANTIAGO DE GUAYAQUIL
SISTEMA DE POSGRADO
ESCUELA DE GRADUADOS EN CIENCIAS DE LA SALUD

Certificamos que el presente trabajo fue realizado en su totalidad por *la Médica MARÍA ALEXANDRA ORELLANA HENRÍQUEZ*, como requerimiento parcial para la obtención del Título de Especialista en *ANESTESIOLOGÍA Y REANIMACIÓN*.

Guayaquil, a los 14 días del mes de Agosto año 2015.

DIRECTOR DEL TRABAJO DE INVESTIGACIÓN:

Dra. Patricia Lara Flores.

DIRECTOR DEL PROGRAMA:

Dr. Gino Flores Miranda.



UNIVERSIDAD CATÓLICA DE SANTIAGO DE GUAYAQUIL
SISTEMA DE POSGRADO
ESCUELA DE GRADUADOS EN CIENCIAS DE LA SALUD

DECLARACIÓN DE RESPONSABILIDAD:

YO, MÉDICA MARÍA ALEXANDRA ORELLANA HENRÍQUEZ

DECLARO QUE:

El Trabajo de Investigación “*BLOQUEOS ECOGUIADOS DEL PLEXO BRAQUIAL EN PEDIATRÍA*” previa a la obtención del Título de Especialista, ha sido desarrollado en base a una investigación exhaustiva, respetando derechos intelectuales de terceros conforme las citas que constan en el texto del trabajo, y cuyas fuentes se incorporan en la bibliografía. Consecuentemente este trabajo es de mi total autoría.

En virtud de esta declaración, me responsabilizo del contenido, veracidad y alcance científico del Trabajo de Investigación mencionado.

Guayaquil, a los 14 días del mes de Agosto año 2015.

EL AUTOR:

María Alexandra Orellana Henríquez.



UNIVERSIDAD CATÓLICA DE SANTIAGO DE GUAYAQUIL
SISTEMA DE POSGRADO
ESCUELA DE GRADUADOS EN CIENCIAS DE LA SALUD

AUTORIZACIÓN:

YO, MÉDICA MARÍA ALEXANDRA ORELLANA HENRÍQUEZ

Autorizo a la Universidad Católica de Santiago de Guayaquil, la publicación en la biblioteca de la institución del trabajo de investigación de Especialización titulado: “*BLOQUEOS ECOGUIADOS DEL PLEXO BRAQUIAL EN PEDIATRÍA*”, cuyo contenido, ideas y criterios son de mi exclusiva responsabilidad y total autoría.

Guayaquil, a los 14 días del mes de Agosto año 2015.

EL AUTOR:

María Alexandra Orellana Henríquez.

Agradecimiento

Le agradezco a Dios por haberme acompañado y guiado a lo largo de mi carrera, por ser mi fortaleza en los momentos de debilidad y por brindarme una vida llena de aprendizajes, experiencias y sobretodo felicidad.

Tengo que agradecer infinitamente a mis padres Dr. Juan Elías Orellana Andrade y Lcda. Alexandra Irina Henríquez Ochoa por apoyarme en todo momento, por los valores que me han inculcado y por haberme dado la oportunidad de tener una excelente educación en el transcurso de mi vida. Sobre todo por ser un excelente ejemplo de vida a seguir.

Le doy gracias a mi esposo MSC. CPA. Walter Enrique Onofre Herrera por ser una parte muy importante de mi vida, por haberme apoyado en las buenas y en las malas, sobre todo por su paciencia y amor incondicional.

A mis hermanos Dr. Juan Elías Orellana Henríquez y Lcdo. Julio Andrés Orellana Henríquez por ser mis cómplices y estar apoyándome cuando más lo necesite.

Le agradezco la confianza, apoyo y dedicación de tiempo a mi querida y estimada Dra. Patricia Lara Flores por haber compartido conmigo sus conocimientos y sobretodo su amistad.

Gracias Hospital de Niños Dr. Roberto Gilbert Elizalde por haberme brindado la oportunidad de conocer personas maravillosas que me ayudaron a desarrollar mi tesis, por todo el apoyo y facilidades que me fueron otorgadas. Por ayudarme a crecer profesionalmente.

Ma. Alexandra Orellana Henríquez.

Dedicatoria

A mi familia, a todos y cada uno de quienes la conforman abuelos, abuelas, padre, madre, esposo, hermanos, tíos, tías, primos, primas que me han instado y brindado todo lo necesario para llegar hasta donde estoy, siendo el soporte necesario para mi desarrollo.

Las guardias, las malas noches, perderme momentos en familia dieron sus frutos y me ayudaron a llegar donde estoy. Quiero que sepan que cada uno de ustedes amada familia ha sido un verdadero apoyo en cada meta que decido emprender, y espero lo sigan siendo.

Con amor;

Ma. Alexandra Orellana Henríquez.

Resumen

Antecedentes: Las técnicas anestésicas llevadas a cabo en los pacientes pediátricos que requieren una intervención quirúrgica traumatológica suponen un reto para los anestesiólogos. Los procedimientos locorreregionales resultan de gran utilidad y seguridad en este tipo de pacientes. El avance tecnológico en conjunto con el uso de la guía ecográfica para la anestesia regional en pediatría ha ganado gran popularidad en los últimos 10 años. **Materiales y Métodos:** En el presente trabajo de investigación se estudiaron 25 pacientes pediátricos con fractura de miembro superior, de los cuales solo 19 cumplieron con los criterios de inclusión durante los cuatro meses del estudio; a los que se les realizó bloqueo del plexo braquial ecoguiado ya sea este interescalénico o supraclavicular previa anestesia general con soporte de vía aérea con máscara laríngea; siendo el anestésico local empleado bupivacaina 0,5% sin epinefrina. **Resultados:** Se evidenció que no se presentó ninguna complicación debida a la ejecución de bloqueos del plexo braquial ecoguiados. Del total de pacientes incluidos en el estudio el 84% pertenecen al género masculino y el 16% al femenino. Del 100% de los pacientes al 73.68% se le practicó reducción cerrada + osteodesis + yeso; con respecto al bloqueo realizado tenemos que el 52.63% fueron supraclaviculares y el 47.37% interescalénico. **Conclusiones:** Puedo concluir que se obtuvo una tasa inexistente de complicaciones al realizar los bloqueos ecoguiados del plexo braquial, en el caso muy puntual interescalénico o supraclavicular los cuales mejoraron de forma considerable las condiciones perioperatorias y el confort de los niños. Por lo que considero que es de primera elección para este tipo de pacientes ya que esta es una técnica en tiempo real que evita punciones innecesarias, reduce el requerimiento del anestésico local, mejora la distribución del mismo alrededor del nervio, menor incidencia de fallas, analgesia operatoria residual sin olvidar la satisfacción y sobre todo la seguridad para el paciente.

Palabras Clave: PLEXO BRAQUIAL, BLOQUEO INTERESCALÉNICO,
BLOQUEO SUPRACLAVICULAR, ECOGUIADOS.

Abstract

Background: The anesthetic techniques performed in pediatric patients requiring orthopedic surgery pose a challenge for anesthesiologists. The locoregional procedures are useful and security in these patients. Technological advancement in conjunction with the use of ultrasound guidance for regional anesthesia in pediatrics has gained great popularity in the last 10 years. **Materials and Methods:** In this research we were studied 25 pediatric patients with upper limb fracture, of which only 19 met the inclusion criteria for the four months of the study; those who underwent brachial plexus block either the ultrasound-guided interscalene or supraclavicular previous general anesthesia support laryngeal mask airway; being used local anesthetic bupivacaine without epinephrine. **Results:** We showed that did not show any complications due to the implementation of ultrasound-guided brachial plexus blocks. Of the patients included in the study 84.21% belong to the male and 15.79% female. 100% of patients in the study to 73.68% subsequently underwent closed reduction + osteodesis + plaster; with respect to the block it has made the supraclavicular were 52.63% and 47.37% interscalene. **Conclusions:** I conclude that a nonexistent cup of complications was obtained by performing the ecoguided brachial plexus blocks in the interscalene or supraclavicular very specific case which considerably improved perioperative conditions and comfort of children. So I think it is the first choice for these patients because this is a real-time technique that avoids unnecessary punctures, reduces the requirement of the local anesthetic, improve its distribution around the nerve, lower incidence of failures, analgesia without forgetting residual operative satisfaction and overall safety for the patient.

Keywords: BRACHIAL PLEXUS, INTERSCALENE BLOCK, SUPRACLAVICULAR BLOCK, ECOGUIDED.

ÍNDICE DE CONTENIDOS

AGRADECIMIENTO.....	I
DEDICATORIA.....	II
RESUMEN.....	III
ABSTRACT.....	IV
ÍNDICE DE CONTENIDOS.....	V
ÍNDICE DE TABLAS.....	VII
ÍNDICE DE ANEXOS.....	VIII
INTRODUCCIÓN.....	1
1. EL PROBLEMA.....	3
1.1 IDENTIFICACIÓN, VALORACIÓN Y PLANTEAMIENTO.....	3
1.2 FORMULACIÓN.....	4
2. OBJETIVO GENERAL Y ESPECÍFICOS.....	5
2.1 GENERAL.....	5
2.2 ESPECÍFICOS.....	5
3. MARCO TEÓRICO.....	6
3.1 NERVIOS PERIFÉRICOS.....	6
3.2 ANESTÉSICOS LOCALES.....	7
3.3 ANESTESIA REGIONAL PERIFÉRICA.....	7
3.3.1 Recursos para la realización de anestesia regional periférica.....	8
3.3.2 Contraindicaciones generales para la administración de anestesia regional periférica.....	8
3.4 ULTRASONIDO COMO MÉTODO DE NEUROLOCALIZACIÓN.....	8
3.4.1 Principios físicos básicos del ultrasonido.....	9
3.4.2 Transductores más usados en anestesia regional periférica.....	13
3.4.3 Agujas y ultrasonido.....	13
3.5 BLOQUEO DE MIEMBRO SUPERIOR.....	14
3.5.1 Plexo braquial.....	14
3.5.2 Bloqueo interescalénico.....	15
3.5.2.1 Abordaje anterior de Meier.....	15
3.5.2.2 Abordaje paravertebral de Boezaart.....	16
3.5.3 Bloqueo supraclavicular.....	17
3.5.3.1 Abordaje de Franco.....	17
3.5.3.2 Abordaje inter-esternocleidomastoideo de PhamDang.....	18
4. FORMULACIÓN DE LA HIPÓTESIS.....	19
5. MÉTODOS.....	20
5.1 JUSTIFICACIÓN DE LA ELECCIÓN DEL MÉTODO.....	20
5.2 DISEÑO DE LA INVESTIGACIÓN.....	20
5.2.1 Criterios y procedimientos de selección de la muestra o participantes del estudio.....	20
5.2.2 Procedimiento de recolección de la información.....	20

5.2.3 Técnicas de recolección de información.....	21
5.2.4 Técnicas de análisis estadístico.....	21
5.3 Variables.....	21
5.3.1 Operacionalización de variables.....	21
6. PRESENTACIÓN DE RESULTADOS.....	22
7. DISCUSIÓN.....	30
8. CONCLUSIONES.....	31
9. RECOMENDACIONES.....	32
10. REFERENCIAS BIBLIOGRÁFICAS.....	33

ÍNDICE DE TABLAS

TABLA 1:.....	24
TABLA 2.....	27
TABLA 3.....	29

ÍNDICE DE ANEXOS

ANEXO 1:	35
ANEXO 2:	36

INTRODUCCIÓN

Desde la segunda mitad del siglo XX, la anestesia regional en niños se remonta a la publicación hecha por los doctores Digby Lee y K. Belton en el año de 1951 con el primer libro de anestesia pediátrica en el cual ya se describe el uso de los bloqueos de nervios periféricos; además indican que la anestesia regional representaba el 12% de su práctica en niños.⁽¹⁾ Uno de los primeros reportes de anestesia regional del plexo braquial fue logrado en el mismo año por Small.⁽²⁾

En 1978 La Grange et al. publicaron el primer trabajo que empleaba el efecto Doppler para localizar la arteria subclavia y facilitaba la realización de un bloqueo del plexo braquial en la región supraclavicular.⁽³⁾ La limitación del material para lograr imágenes ecográficas de alta resolución, retrasó hasta 1994 el primer artículo que establece una visión ecográfica directa del plexo braquial como guía para la realización del bloqueo junto a la visión de la distribución del anestésico local.⁽⁴⁾

Las técnicas anestésicas llevadas a cabo en los pacientes pediátricos que requieren una intervención quirúrgica traumatológica suponen un reto para los anesthesiólogos. Los procedimientos locorregionales resultan de gran utilidad y seguridad en este tipo de pacientes. El avance tecnológico en conjunto con el uso de la guía ecográfica para la anestesia regional en pediatría ha ganado gran popularidad en los últimos 10 años; en el paciente pediátrico este tipo de anestesia normalmente se realiza junto con anestesia general o sedación profunda, por la escasa o nula colaboración de los niños.⁽⁵⁾ Para la cirugía de miembro superior dos de los bloqueos periféricos más eficaces del plexo braquial son por abordaje interescalénico o supraclavicular, considerando siempre su incidencia de complicaciones.

La práctica de la anestesia regional se fundamenta en un amplio conocimiento de las referencias anatómicas que aseguren el sitio de punción y la óptima distribución del anestésico local alrededor del nervio que deseamos bloquear.⁽⁶⁾ Se han propuesto una serie de ventajas potenciales de la ecografía para la realización de bloqueos nerviosos tales como visualización directa de nervios, trayectos de la aguja, relación con las estructuras anatómicas más próximas, distribución del anestésico local durante la inyección, junto a la posibilidad de reposicionar la aguja en caso de distribución inadecuada, evitar efectos secundarios graves (inyección intraneural o intravascular), reducción de la dosis de anestésico local, más rapidez en la instauración del bloqueo y mejor calidad del mismo, mayor confort del paciente, gracias a la rápida identificación de los nervios a bloquear y la posibilidad de prescindir de las respuestas motoras de la neuroestimulación.^(7,8)

Las técnicas de bloqueos nerviosos guiadas por ultrasonidos requieren un entrenamiento en el manejo del aparato de ultrasonido, una correcta interpretación y localización de los nervios en la imagen ecográfica y adquirir una destreza para conseguir alinear la aguja con el transductor que permita la

perfecta visualización de la punta de la misma.^(9,10) El costo de los equipos y su curva de aprendizaje, son los factores que enlentecen su uso generalizado.
(11)

1. EL PROBLEMA

1.1 IDENTIFICACIÓN, VALORACIÓN Y PLANTEAMIENTO.

En nuestros días la mayor parte de los anestesiólogos pediátricos están de acuerdo que las técnicas regionales en pediatría se suelen realizar bajo sedación profunda o anestesia general (sin relajante muscular).^(12,13) La pieza clave para conseguir el éxito de un bloqueo anestésico regional es asegurar la distribución óptima del anestésico local alrededor de las estructuras nerviosas, ya no se deben buscar parestesias como se hacía antaño,⁽¹⁴⁾ sino poner en práctica las últimas tendencias en anestesia regional las mismas que nos aconsejan utilizar la ecografía de alta frecuencia como método guía de los bloqueos, no sólo para localizar el plexo braquial sino también para localizar otros nervios periféricos y disminuir así la dosis del anestésico local.^(15,16) En la población pediátrica se halló evidencia A tipo Ib de mayor tasa de éxito de la técnica guiada por ultrasonido sobre la tradicional para bloqueos regionales de la extremidad superior.⁽¹⁷⁾

Debemos recalcar que el 60% de los ingresos hospitalarios de los niños de hasta 16 años es debido a origen traumático, el 30% a causa infecciosa y solo un 10% representa otros motivos. En los pacientes pediátricos uno de las razones más importantes de hospitalización son los traumatismos en especial las fracturas de extremidad superior. Según estadísticas extranjeras entre los 0 a 16 años de edad sufren al menos una fractura el 42% de los niños y el 27% de las niñas; la mayor incidencia en niños es alrededor de los 15 años y en las niñas a los 12 años siendo las fracturas más frecuentes las de la extremidad superior con el 45.1% en el radio seguido por el humero en un 18.4%, tibia 15.1%, clavícula 13.8% y fémur 7.6%. Las fracturas fisiarias representan el 21.7% de las lesiones.⁽¹⁸⁾

Son estas razones las que promovieron mi interés en realizar un estudio prospectivo, observacional durante mi residencia en el hospital pediátrico “Dr. Roberto Gilbert Elizalde”, siendo esta una de las instituciones hospitalarias de referencia nacional en pediatría con un número de 81.658 consultas de emergencia, 13.334 intervenciones quirúrgicas y procedimientos, 97.720 estudios y procedimientos de imágenes durante el año 2012. Presentando en el año 2013 un total de 811 ingresos por fractura de miembro superior siendo el género más afecto el masculino con 599 de estos ingresos; y en los primeros cinco meses del año 2014 un total de 364 ingresos de los cuales 253 casos corresponden al género masculino.⁽¹⁹⁾

El mismo se efectuó en un período de 4 meses que abarcó de diciembre de 2013 a marzo de 2014, en pacientes pediátricos cuyas edades estaban comprendidas entre 5 a 18 años, siendo su diagnóstico fracturas que afecten a la extremidad superior, a los cuales se les realizó bloqueo interescalénico o supraclavicular ecoguiado. Al momento de realizar esta investigación científica el hospital no reveló datos estadísticos similares a este estudio que se efectuó; siendo el objetivo principal el obtener evidencias sobre el uso del ultrasonido en este tipo de bloqueos, sus principales ventajas y desventajas

dentro de nuestro ambiente hospitalario, siguiendo la misión de la institución como es la atención pediátrica integral con continua capacitación, formación, y actualización del personal para así brindar seguridad a nuestros pacientes.

1.2 FORMULACIÓN.

¿Qué beneficios nos ofrece a los anestesiólogos y al paciente realizar bloqueos regionales ecoguiados del plexo braquial para cirugías traumatológicas en pediatría?

2. OBJETIVOS GENERAL Y ESPECÍFICOS

2.1 GENERAL.

Determinar la utilidad de los bloqueos del plexo braquial guiados por ecografía en pediatría.

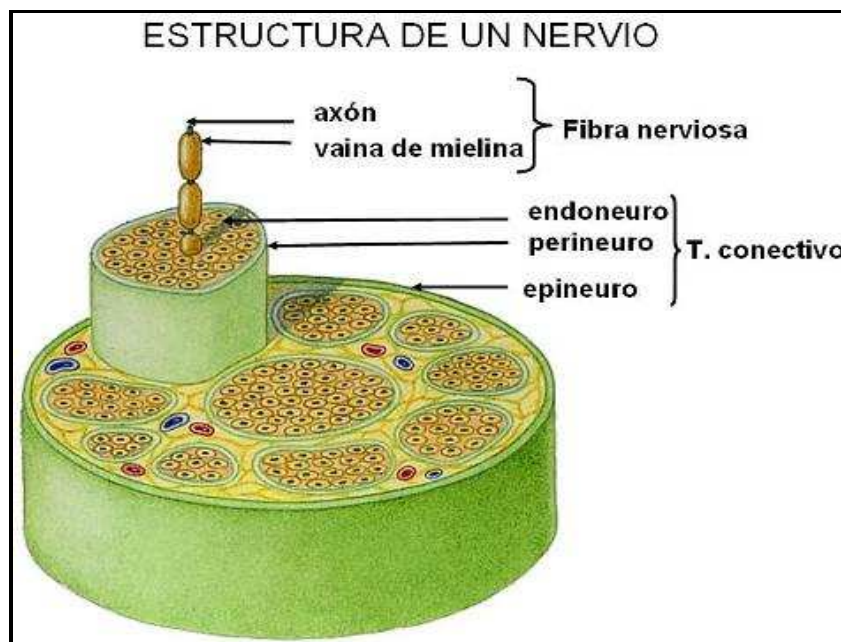
2.2 ESPECÍFICOS.

- ❖ Evidenciar las ventajas y desventajas de realizar bloqueos interescalénico y supraclavicular ecoguiados.
- ❖ Demostrar la seguridad y eficacia que nos brindan los bloqueos del plexo braquial interescalénico y supraclavicular ecoguiados.
- ❖ Protocolizar los bloqueos del plexo braquial guiados por ecografía como técnica anestésica para las cirugías traumatológicas en pediatría.

3. MARCO TEÓRICO

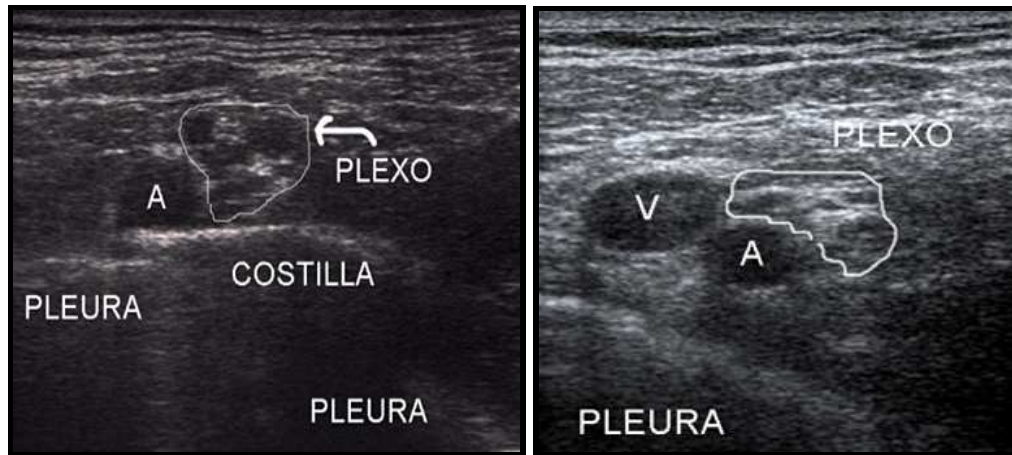
3.1 NERVIOS PERIFÉRICOS.

Las neuronas pueden ser unipolares (como las sensitivas) o multipolares (como las motoras); los axones en las neuronas mielinizadas se encuentran envueltos en múltiples capas de células de Schwann e interrumpidos periódicamente por los nódulos de Ranvier, mientras que varias neuronas no mielinizadas están cubiertas por una misma célula de Schwann. Las fibras nerviosas constituyen los fascículos, que están rodeados por un tejido conectivo intrafascicular denominado endoneuro y limitados por el perineuro; la agrupación de fascículos constituye el nervio periférico, que a su vez se encuentra rodeado por tejido conectivo laxo denominado epineuro.



Se ha propuesto que la abundancia de fascículos y mayor contenido hídrico da al nervio una imagen hipocogénica (abordajes supraclaviculares), mientras que un mayor contenido de tejido conectivo le proporcionara una apariencia más fibrosa e hiperecogénica (abordajes infraclaviculares).

Las fibras que inervan las regiones más distales se sitúan en la región central del nervio, mientras que las fibras para las regiones más proximales se ubican hacia la periferia y su bloqueo ocurre primero.



3.2 ANESTÉSICOS LOCALES.

Los anestésicos locales son sustancias que bloquean reversiblemente la generación y la propagación de un potencial de acción en la membrana neuronal, mediante la unión a los canales de sodio en su porción citoplasmática, impidiendo el flujo de iones.

La estructura química de un anestésico local contiene un extremo lipofílico y otro hidrofílico conectados por una cadena de hidrocarburos; es decir son moléculas anfipáticas y su estructura consta de tres componentes:

- Un anillo aromático: lipofílico, que permite la penetración en el nervio.
- Una cadena intermedia: de enlace éster o amida, que determina la clasificación del anestésico local y se asocia a la potencia que es la habilidad del anestésico local para producir un efecto deseado y se asocia con la solubilidad en lípidos, toxicidad y ruta de metabolismo las amidas se metabolizan en el hígado por el citocromo P 450; los ésteres se hidrolizan en el plasma por la pseudocolinesterasa plasmática lo que resulta en metabolitos solubles en agua y secretados en orina.
- Un grupo amina: parte ionizable, actúa como receptor de protones.

El mecanismo de acción de los anestésicos locales se basa en que la forma no ionizada de estos es lipofílica y capaz de penetrar la membrana nerviosa rápidamente. A medida que el anestésico local atraviesa la membrana neuronal, se expone a un pH más ácido en el axoplasma, lo que favorece el estado ionizado. La forma ionizada de la molécula se une al canal de sodio y es así como se bloquea la conducción. El canal de sodio es más susceptible a los anestésicos locales en su estado abierto; por lo tanto los nervios que con frecuencia son estimulados son más fáciles de bloquear. Se debe exponer una longitud mínima de fibras mielinizadas, de dos a tres nódulos de Ranvier sucesivos a una concentración adecuada de anestésico local para que ocurra el bloqueo.

3.3 ANESTESIA REGIONAL PERIFÉRICA.

El éxito de la anestesia regional periférica consiste en aplicar anestésico local en la proximidad de la estructura nerviosa para bloquear la despolarización y

el impulso nervioso; para esto se debe localizar el objetivo de la manera más confiable posible y así disminuir la probabilidad de punciones no deseadas sean estas intraneural, intravascular entre otras.

3.3.1 Recursos para la realización de anestesia regional periférica.

Generales:

- ☒ Historia clínica.
- ☒ Consentimiento informado.
- ☒ Área apropiada para la realización del procedimiento.
- ☒ Recursos para el manejo de emergencias.
- ☒ Monitorización.
- ☒ Oxígeno.
- ☒ Fármacos para sedación y analgesia.

Específicos:

- ☒ Guantes, tapabocas (operador y ayudante).
- ☒ Antisépticos dérmicos, gasas, campos estériles.
- ☒ Jeringas de 10 cc.
- ☒ Aguja - Catéter N.-22.
- ☒ Llave de 3 vías con extensión.
- ☒ Anestésicos locales (corta, media o larga acción).
- ☒ Soluciones diluyentes: solución salina normal (SSN), agua destilada.
- ☒ Equipo de ultrasonido; dispositivos de aislamiento para transductores (fundas plásticas, adhesivos, guantes); desinfectantes para equipos.
- ☒ Papelería de registro anestésico, marcadores de uso dérmico (lápices de tinta).

3.3.2 Contraindicaciones generales para la administración de anestesia regional periférica.

Antes de realizar cualquier tipo de bloqueo se recomienda revisar estas contraindicaciones generales, las específicas para cada bloqueo y las particulares para cada paciente.

ABSOLUTAS	RELATIVAS
<ul style="list-style-type: none"> a. Rechazo del paciente. b. Infección local en el sitio del bloqueo c. Alergia. d. Trastorno grave de coagulación para bloqueos profundos o en áreas no compresibles. 	<ul style="list-style-type: none"> a. Trastorno grave de coagulación en bloqueos superficiales. b. Lesiones neurológicas conocidas, ipsi o contra laterales. c. Afecciones neurológicas o musculares que causen alteración de la motricidad.

3.4 ULTRASONIDO COMO MÉTODO DE NEUROLOCALIZACIÓN.

En la anestesia regional, esta es una técnica relativamente de reciente aparición y desarrollo, que proporciona una guía visual de alta precisión en la

identificación tanto de estructuras nerviosas como estructuras adyacentes. Permitiendo, el reconocimiento inmediato de variaciones anatómicas y de zonas de riesgo potencial (vasos sanguíneos, pleura y peritoneo, entre otros) lo que en teoría incrementa la seguridad y efectividad del procedimiento.

La mayor parte de las técnicas regionales, como ya sabemos son realizadas en niños bajo sedación profunda o anestesia general sin la posibilidad de reportar parestesias.⁽²⁰⁾ Por esto se deduce que en los niños, la identificación del nervio periférico debe apoyarse en signos objetivos. De esta manera el uso rutinario del ultrasonido resulta invaluable. Debemos recordar que los nervios en los niños son más pequeños y están más cerca de otras estructuras anatómicas y de la piel que en los adolescentes, por tal razón la sensación de la aguja al atravesar un ligamento o fascia es mucho menos notoria que en un paciente de mayor edad, es por ello que la capacidad de anticipar la profundidad a la cual la aguja penetrará al espacio perineural es asunto de suma importancia sobretodo en la población pediátrica.

El uso de la ecografía en la realización de bloqueos del plexo braquial ofrece al anesthesiólogo varios beneficios clínicos potenciales pues facilita localizar el nervio, mejorar la calidad de bloqueo y disminuir de forma significativa las complicaciones tales como punción vascular o pleural inadvertidas ya que en los niños las estructuras se encuentran muy próximas una de la otra; mediante la ecografía la localización nerviosa es mucho más predecible que solo tener como guía referencias anatómicas externas, encontrando mucha variabilidad de hecho en el paciente pediátrico estas ventajas se hacen aún más notables.

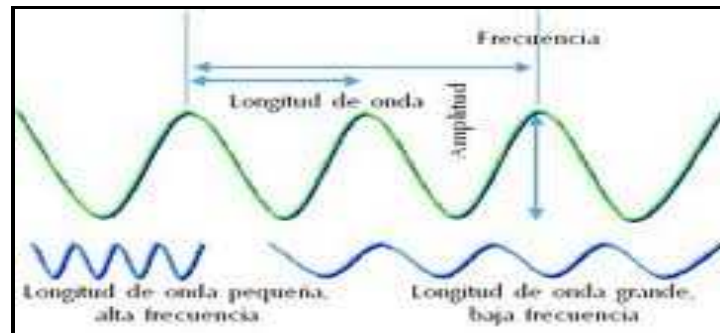
VENTAJAS	DESVENTAJAS
<ol style="list-style-type: none"> 1. Visualización en tiempo real de tejidos, permitiendo el reconocimiento de las estructuras objetivos y sus variaciones anatómicas. 2. Visualización de la punta de la aguja y su avance en las estructuras. 3. Visualización de la distribución del anestésico local. 4. Visualización de estructuras potencialmente peligrosas para evitarlas y disminuir la incidencia de complicaciones. 5. No hay exposición a radiación. 	<ol style="list-style-type: none"> 1. Requiere adecuado entrenamiento. 2. Equipo costoso. 3. Resolución limitada en planos profundos. 4. Estructuras óseas pueden impedir la visualización de estructuras profundas. 5. Se pueden presentar artificios de imagen que de no conocerse pueden confundir al operador. 6. Técnica operador-dependiente.

3.4.1 Principios físicos básicos del ultrasonido.

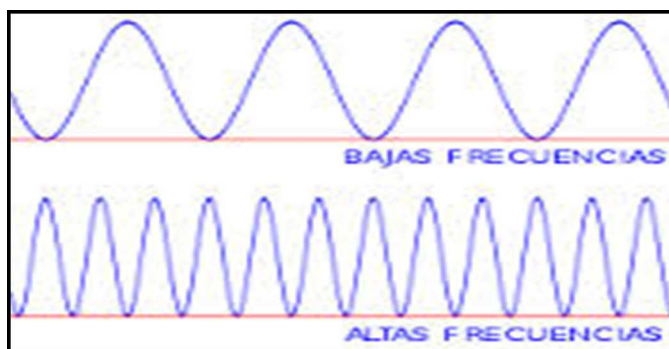
🚩 Sonido.

Fenómeno físico que transfiere energía de un punto a otro a través de materia, pero no de vacío. Son ondas de presión mecánica (vibración) con propagación periódica (compresión y expansión) a través de un medio, de trayectoria lineal y velocidad variable que dependen del

medio en el que se transmiten. Se mide en Hertz (Hz): ciclos/seg; el oído humano detecta entre 20 y 20.000 Hz.



- ✚ Eco.
Fenómeno acústico producido cuando un sonido choca con una superficie y es reflejado.
- ✚ Ultrasonido.
Ondas de sonido con una frecuencia mayor de 20.000 Hz. (20KHz); los de aplicación medica son de 1-20 MHz y poseen características específicas de frecuencia, velocidad, longitud de onda y amplitud.
- ✚ Efecto piezoeléctrico.
Ocurre cuando la aplicación de una señal eléctrica a ciertos materiales como la cerámica o algunos cristales, genera en estos un cambio de su forma física o vibración que genera ondas de sonido. Así hay conversión de la energía eléctrica en mecánica y viceversa.
Un transductor de ultrasonido contiene cierta cantidad de cristales piezoeléctricos que convierten la energía eléctrica en mecánica emitiendo ondas de ultrasonido que se transmiten a los tejidos que son reflejadas en forma de ecos, según la resistencia o impedancia de cada uno de ellos.
Los transductores simultáneamente pueden captar los ecos de dichos ultrasonido y convertirlos en energía eléctrica, que es procesada por un generador y convertida en imágenes. Estas señales son depuradas y amplificadas para la generación de las imágenes que son mostradas en el monitor.
La velocidad promedio de transmisión de las ondas de ultrasonido depende de la densidad del medio en el que se transmiten; en el cuerpo humano la velocidad promedio es de 1540 m/seg y los ecos que son recibidos y analizados en función del tiempo nos da una lectura de las profundidades a las cuales son emitidos o reflejados, datos que son utilizados en el pos-proceso y generación de las imágenes (21).
- ✚ Ciclo.
Fragmento de onda comprendido entre dos puntos iguales del trazado.



- ✚ Amplitud y frecuencia.
La amplitud representa el pico de presión es decir la altura de la onda, la potencia, intensidad del sonido y grado de compresión; hablamos de decibeles. La frecuencia es el número de ondas por unidad de tiempo determinada por la anchura del cristal piezoeléctrico y se mide en ciclos por segundo o Hz.
- ✚ Velocidad de propagación.
Distancia a la que se propagan las ondas por unidad de tiempo. Depende de la densidad del medio en el cual se transmiten.
- ✚ Longitud de onda.
Distancia entre dos crestas consecutivas de ondas y se mide en milímetros. Ultrasonidos de alta frecuencia poseen longitudes de ondas más pequeñas que dan una buena resolución pero con menor penetración; los de baja frecuencia poseen longitudes de onda más grandes que penetran con mayor profundidad, pero con menor resolución.
- ✚ Impedancia e intensidad.
Impedancia es la resistencia que pone el medio a la transmisión de las ondas.
Intensidad es la cantidad de energía que atraviesa un área de tejido determinado en un segundo.
- ✚ Pulso, longitud y duración de pulso.
 - Los pulsos son dos o tres ciclos de la misma frecuencia.
 - La longitud es la distancia atravesada por cada pulso, depende de la fuente y del medio.
 - La duración es el tiempo que dura el pulso.
- ✚ Atenuación.
Es la pérdida de energía a medida que los pulsos de ultrasonido viajan por los tejidos: es mayor a medida que se incrementa la profundidad y es debido a:
 - ◆ Absorción.
Atenuación de una onda a medida que pasa los tejidos por transformación de energía cinética en calor- Se representa

como pérdida de la amplitud de las ondas. Es mayor en las ondas de alta frecuencia, teniendo estas una capacidad de penetración limitada.

◆ Reflexión.

Cuando las ondas encuentran una superficie sobre la que chocan, parte de ellas se devuelven y algunas continúan su trayecto. Está determinada por la diferencia de impedancia acústica de los tejidos; el grado de ondas reflejadas limita la penetración a los tejidos.

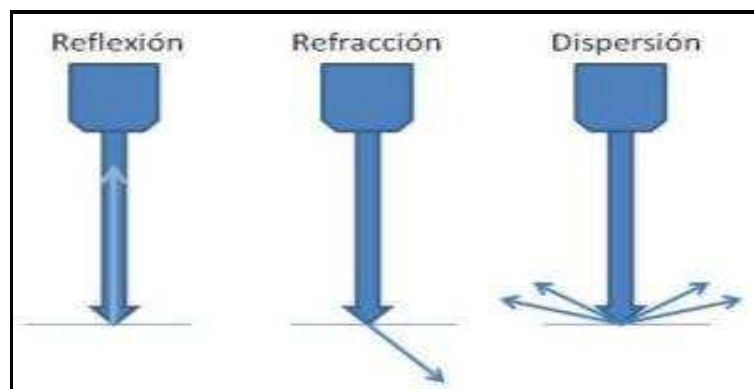
Otro determinante de la reflexión es el ángulo de incidencia del haz de ultrasonido sobre la superficie que lo refleja: reflexión especular cuando es perpendicular sobre una superficie lisa, o reflexión difusa cuando las ondas de sonidos encuentran una superficie que no es lisa. Las ondas reflejadas son generalmente débiles y hay pérdida de señal.

◆ Refracción.

Es el cambio de dirección de la onda cuando encuentra tejido de diferente impedancia o interface.

◆ Dispersión.

Cuando la onda de ultrasonido es mayor que el objeto que la refleja y el sonido es reflejado en múltiples ángulos.



✚ Resolución.

Es la capacidad del equipo para distinguir la forma de los tejidos en diversos grados de contraste y la capacidad de diferenciar dos estructuras que están próximas o separadas.

◆ Resolución espacial.

Determina el grado de claridad de la imagen, influenciada por la resolución axial y lateral.

◆ Resolución axial.

También llamada de profundidad, capacidad para diferenciar dos estructuras que se encuentren paralelas, una encima de otra a lo largo de la dirección de propagación acústica. A mayor frecuencia mayor resolución axial.

◆ Resolución lateral.

Es la capacidad para distinguir dos estructuras que se encuentren una a lado de otra perpendicular a la trayectoria de la propagación acústica. A menor frecuencia mayor resolución lateral.

3.4.2 Transductores más usados en anestesia regional periférica.

Transductor	Tipo	Características
	Lineal de alta frecuencia (15-6 MHz)	Imagen de óptima calidad, alcanza una profundidad de 4 cm Útil en la realización de bloqueos superficiales tales como: interescalénico, supraclavicular, axilar, periférico de brazo, intercostal, paravertebral, de plano abdominal (TAP), de fascia iliaca, femorocutáneo lateral, femoral y obturador.
	Lineal de intermedia frecuencia (13-6 MHz)	Imagen de óptima calidad, alcanza una profundidad de 6 cm Útil en la realización de bloqueos superficiales tales como: interescalénico, supraclavicular, infraclavicular con brazo en abducción, axilar, periférico de brazo, de fascia iliaca, femorocutáneo lateral, femoral, safeno tercio distal de muslo, obturador y bloqueos en pediatría.
	Lineal de intermedia frecuencia (13-6 MHz)	Imagen de óptima calidad, alcanza una profundidad de 6 cm Útil en la realización de bloqueos superficiales tales como: bloqueo de tobillo, periférico del plexo braquial, periférico de plexo lumbar, sacro y bloqueos en pediatría.
	Miniconvexo de baja frecuencia (8-5 MHz)	Imagen de óptima calidad, alcanza una profundidad de 10 cm. Útil en la realización de bloqueos profundos tales como: infraclavicular, del nervio ciático por abordaje glúteo o subglúteo y bloqueos habitualmente más superficiales en pacientes obesos.
	Convexo de baja frecuencia (5-2 MHz)	Imagen de óptima calidad, alcanza una profundidad de 20 cm. Útil en la realización de bloqueos profundos tales como: infraclavicular, ciático glúteo, ciático anterior, demarcación neuraxial y bloqueos en pacientes con obesidad mórbida.

3.4.3 Agujas y ultrasonido.

- ✚ En plano: La aguja se introduce en el eje longitudinal del transductor. Si estos ejes están adecuadamente alineados y dentro del haz del ultrasonido, es posible visualizar toda la longitud de la aguja desde el punto, pero esto depende de cuán óptima sea la alineación.
- ✚ Fuera de plano: La aguja se introduce perpendicular al eje longitudinal del transductor y se visualiza en la imagen ecográfica como un punto

hiperecogénico brillante con algo de sombra acústica posterior.⁽²²⁾ Sin embargo, no tendremos certeza de cual porción de la aguja estamos visualizando, si la punta o cualquier otra porción de su longitud. Es de gran utilidad determinar al momento en que recién aparece la imagen en el ultrasonido.

- ✚ Angulo de inserción: Un menor ángulo de inserción respecto a la piel da una mayor visualización en los abordajes en plano (para estructuras a poca profundidad) que las inserciones de mayor ángulo para alcanzar objetivos más profundos.
Para los abordajes fuera de plano, la inserción con ángulos más pendientes (profundos) proporciona una menor visualización o identificación de la aguja. Lo anterior se debe tener en cuenta para calcular la distancia a la cual se introduce la aguja respecto al objetivo y al límite externo del transductor.
- ✚ Aguja hiperecogénica: Con el propósito de mejorar la visualización ecográfica se han desarrollado diversos modelos de agujas ecogénicas, con recubrimiento en plata o rugosidades en su trayecto que permiten identificar más fácilmente la longitud y situación de la punta de la aguja.

3.5 BLOQUEO DE MIEMBRO SUPERIOR.

3.5.1 Plexo Braquial.

Está formado por las ramas anteriores (ventrales) primarias de los nervios espinales cervicales C5-C8 y u aporte de la rama anterior de T1; ocasionalmente tiene aportes de C4 y de T2. Cerca del borde medial del musculo escaleno medio, C5 y C6 se fusionan y forman el tronco primario superior; C7 se mantiene independiente y constituye el tronco primario medio; C8 y T1 se unen y forman el tronco primario inferior.

Cerca de la primera costilla, de los troncos se desprenden las divisiones anteriores y posteriores que se unen para formar los fascículos, que se nombran de acuerdo con la posición respecto a la arteria axilar infraclavicular; el fascículo lateral está formado por la unión de las divisiones anteriores de los troncos superior y medio; el fascículo posterior de la unión de las divisiones posteriores de todos los troncos y el fascículo medial de la división anterior del tronco inferior.

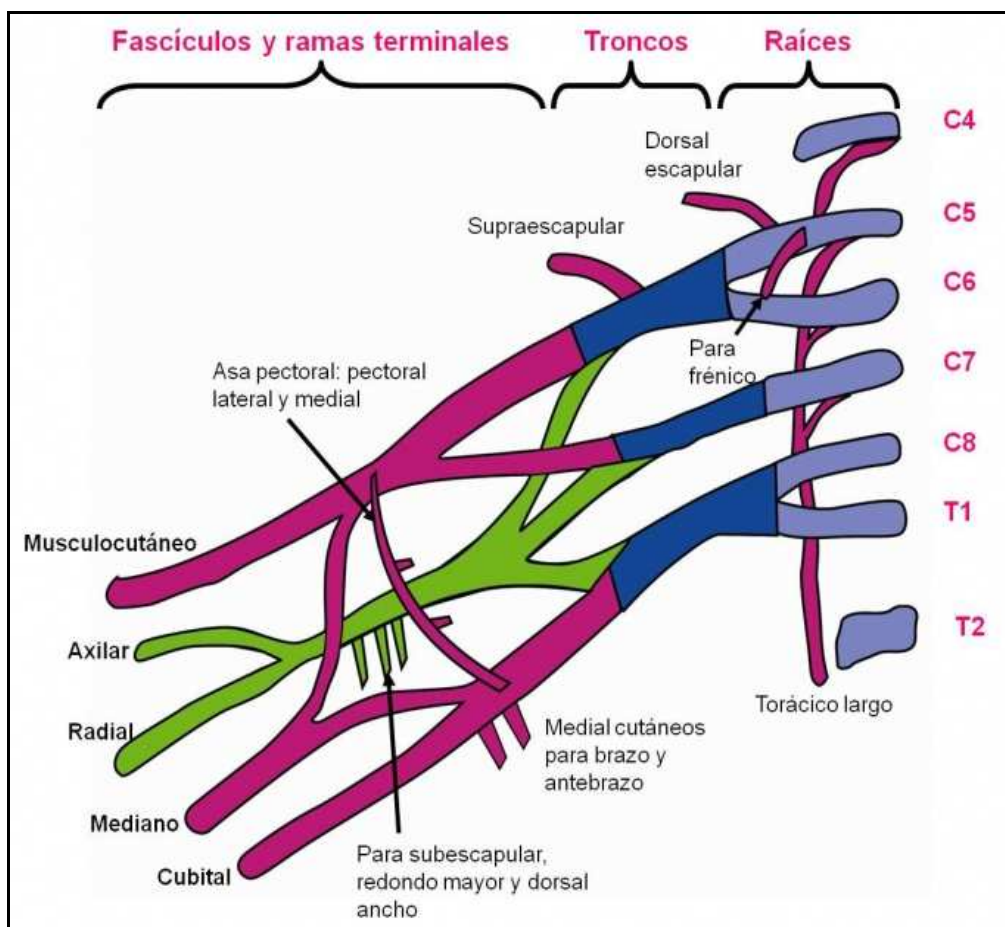
Al descender a la axila, continua la red nerviosa y se forman los nervios terminales; del fascículo lateral se originan el nervio musculocutáneo y el nervio mediano; del fascículo posterior se forman el nervio axilar, el nervio radial y los nervios subescapulares; del fascículo medial se generan los nervios cubital y mediano, los nervios cutáneo medial del brazo y del antebrazo.

En todo su trayecto el plexo emite una red de ramas colaterales que cubren de manera minuciosa todo el territorio sensitivo, motor y articular del miembro superior.

Ramas colaterales:

Supraclaviculares: El nervio dorsal de la escapula se origina de C5; el nervio torácico largo está formado por ramas anteriores de C5-C7. El nervio subclavio se origina de la zona antero proximal del tronco superior y el nervio supraescapular es rama de la zona posterior del tronco superior.

Infraclaviculares: Nervio subescapular y nervio toracodorsal. El nervio pectoral medial y el nervio pectoral lateral provienen del fascículo medial, de donde también se originan el nervio cutáneo antebraquial medial (o accesorio del braquial cutáneo interno) y el braquial medial (o braquial cutáneo interno), el cual suele recibir fibras de T2 (nervio intercostobraquial). El nervio axilar o circunflejo se origina del fascículo posterior.



3.5.2 Bloqueo interescalénico.

3.5.2.1 Abordaje anterior de Meier.

Indicaciones: Cirugía de hombro abierta o cerrada, de tercio superior de brazo y clavícula, sola o en combinación con anestesia general; se puede asociar con bloqueos complementarios como el bloqueo de plexo cervical superficial. Analgesia para la movilización del hombro, dolor agudo o crónico del hombro.

Contraindicaciones: generales, parálisis del nervio frénico contralateral, enfermedad pulmonar obstructiva crónica y compromiso importante de la capacidad funcional pulmonar.

Transductor: lineal de alta o intermedia frecuencia.

Reparos sonoanatómicos: tiroides y tráquea, A. carótida, V. yugular, A. vertebral, A. subclavia, músculos: esternocleidomastoideo, escaleno anterior, escaleno medio, raíces de C4-T1, apófisis transversas de C4-C7.

Abordaje recomendado: en plano o fuera de plano.

Técnica: identificadas las estructuras de reparo, se avanza la aguja hasta ubicarla a un lado de las raíces nerviosas, idealmente de C5-C6. Previa aspiración negativa se inyecta una dosis de prueba de 1 cm de anestésico local y se determina la distribución; si es satisfactoria, se inyecta el resto del volumen lentamente y de manera periódica se repite la aspiración.

Consideraciones especiales: el inicio del escaneo puede ser de fosa supraclavicular en dirección ascendente, o de línea media en el cartílago cricoides en dirección lateral hasta llegar al surco interescalénico e identificar las raíces nerviosas, que en este punto son de apariencia hipoecoica. Se puede reposicionar la aguja a lado y lado del plexo para rodearlo bilateralmente con anestésico local y disminuir los tiempos de latencia.

Respuesta motora: estimulación de las raíces de C5-C7: contracción de los músculos deltoides, pectoral, bíceps o tríceps.

Efectos secundarios: bloqueo del ganglio estrellado y síndrome de Horner, disfonía por bloqueo del nervio laríngeo recurrente, bloqueo del nervio frénico en el 80%-100% de los casos, lo que produce disminución del 30% en la capacidad vital. Bloqueo del nervio vago: hipotensión y taquicardia; reflejo de Bezold-Jarisch.

Complicaciones: toxicidad sistémica por inyección vascular.

3.5.2.2 Abordaje paravertebral de Boezaart.

Indicaciones: Cirugía de hombro abierta o cerrada, de tercio superior del brazo y clavícula, sola o en combinación con anestesia general; se puede asociar con bloqueos complementarios como el bloqueo de plexo cervical superficial. Aplicación de catéteres para analgesia por infusión continua.

Contraindicaciones: Generales, parálisis del nervio frénico contra lateral, parálisis contra lateral del nervio laríngeo recurrente, enfermedad pulmonar obstructiva crónica y compromiso importante de la capacidad funcional pulmonar.

Transductor: lineal de alta o intermedia frecuencia.

Reparos sonoanatómicos: musculo esternocleidomastoideo, musculo elevador de la escapula, musculo escaleno anterior, musculo escaleno medio, raíces nerviosas de C4-T1, apófisis transversas de C4-C7.

Abordaje recomendado: eje corto, en plano.

Técnica: previo habón cutáneo se introduce la aguja posterior al musculo elevador de la escapulo en plano, en dirección a la posición intermedia entre las raíces de C5-C7. Luego de aspiración negativa, se realiza prueba de hidrodissección con 1 cc de anestésico local. Si es satisfactoria, se aplica lentamente el volumen deseado según el objetivo.

Consideraciones especiales: este abordaje se debe considerar para la aplicación de catéteres de infusión continua dada la estabilidad y comodidad que tiene para el paciente.

Respuesta motora: estimulación de los troncos superior y medio: contracción de los músculos deltoides, pectoral, bíceps o tríceps.

Efectos secundarios: bloqueo del ganglio estrellado y síndrome de Horner; cervicalgia, disfonía por bloqueo del nervio laríngeo recurrente, bloqueo del nervio frénico en el 80%-100% de los casos, lo que produce disminución del 30%-40% en la capacidad vital.

Complicaciones: toxicidad sistémica por inyección vascular.

3.5.3 Bloqueo supraclavicular.

3.5.3.1 Abordaje de Franco.

Indicaciones: anestesia y analgesia para procedimientos quirúrgicos de miembro superior distales al hombro, que incluyen el tercio inferior del brazo, codo, antebrazo y mano.

Contraindicaciones: generales; neumectomía contralateral y pacientes pocos cooperadores; no están indicados los bloqueos bilaterales.

Transductor: alta o intermedia frecuencia.

Reparos sonoanatómicos: músculo escaleno anterior y medio, vientre inferior del músculo omohiideo, arteria subclavia, arteria cervical transversa, primera costilla, pleura, vena subclavia y troncos o divisiones del plexo braquial.

Abordaje recomendado: en plano. La visualización de la punta de la aguja es crítica en la prevención de neumotórax, con mayor frecuencia durante el abordaje lateral a medial.

Técnica: con el transductor en la fosa supraclavicular se identifican las estructuras de reparo y se avanza la aguja en plano hasta ubicar la punta en el ángulo inferior externo de la arteria subclavia sin comprometer la pleura. Previa aspiración negativa se realiza prueba de hidrodissección; si es satisfactoria, se aplica lentamente el anestésico local en el volumen deseado, repitiendo la aspiración periódicamente.

Consideraciones especiales: el músculo escaleno anterior se localiza entre la arteria y la vena subclavia. Se puede descartar la presencia de ramas

vasculares colaterales con el uso del doppler; si estas se encuentran sobre el plexo es alerta de posible riesgo de complicaciones.

Respuesta motora: se busca una sola respuesta distal de antebrazo o mano; la flexión o extensión de los dedos son las más efectivas.

Efectos secundarios: síndrome de Horner, bloqueo del frénico en cerca del 50% de los casos, bloqueo de la cadena simpática y bloqueo del nervio laríngeo recurrente.

Complicaciones: generales; neumotórax puede manifestarse tardíamente y punción vascular.

3.5.3.2 Abordaje inter-esternocleidomastoideo de Pham Dang.

Indicaciones: anestesia y analgesia para procedimientos quirúrgicos de miembro superior distales al hombro, que incluyen el tercio inferior del brazo, codo, antebrazo y mano.

Contraindicaciones: generales; pacientes pocos cooperadores; no están indicados los bloqueos bilaterales.

Transductor: alta o intermedia frecuencia.

Reparos sonoanatómicos: músculo escaleno anterior y medio, vientre inferior del músculo omohioideo, arteria subclavia, arteria cervical transversa, primera costilla, pleura y troncos o divisiones del plexo braquial.

Abordaje recomendado: en plano. La visualización de la punta de la aguja es crítica en este abordaje.

Técnica: con el transductor en la fosa supraclavicular se identifican las estructuras de reparo y se avanza la aguja hasta ubicar la punta en zona señalada para el plexo, sin comprometer la pleura. Previa aspiración negativa se realiza prueba de hidrodisección; si es satisfactoria, se aplica lentamente el anestésico local en el volumen deseado, repitiendo la aspiración periódicamente.

Consideraciones especiales: el músculo escaleno anterior se localiza entre la arteria y la vena subclavia. Se puede descartar la presencia de ramas vasculares colaterales con el uso del doppler; si estas se encuentran sobre el plexo es alerta de posible riesgo de complicaciones. La aplicación del anestésico local en dirección medial a lateral, podrá causar falla en el bloqueo del tronco inferior en un 15%-20% (nervio cubital y mediano)

Respuesta motora: se busca una sola respuesta distal de antebrazo o mano; la flexión o extensión de los dedos son las más efectivas.

Efectos secundarios: bloqueo del frénico en cerca del 50% de los casos, bloqueo de la cadena simpática y bloqueo del nervio laríngeo recurrente.

Complicaciones: generales; neumotórax puede manifestarse tardíamente y punción vascular.

4. FORMULACIÓN DE HIPÓTESIS

Los bloqueos regionales ecoguiados del plexo braquial interescalénico y supraclavicular, no muestran complicaciones en los procedimientos quirúrgicos traumatológicos correctivos.

5. MÉTODOS

5.1 JUSTIFICACIÓN DE LA ELECCIÓN DEL MÉTODO.

Se escogió como método de investigación la observación científica con el fin de tener una percepción directa del objeto de estudio.

5.2 DISEÑO DE LA INVESTIGACIÓN.

Se realizó una investigación observacional, prospectiva, longitudinal y analítica.

5.2.1 Criterios y procedimientos de selección de la muestra o participantes del estudio.

Se eligieron aquellos pacientes pediátricos que cumplieron los criterios de inclusión que fueron programados para cirugía traumatológica correctiva por fractura de extremidad superior a los cuales se les realizó bloqueo del plexo braquial interescalénico o supraclavicular en los quirófanos del Hospital de Niños “Dr. Roberto Gilbert Elizalde” durante los meses de diciembre del 2013 a marzo del 2014.

➤ Criterios de inclusión:

- Pacientes entre 5 a 18 años que se encuentren ingresados en el Hospital de Niños Dr. Roberto Gilbert Elizalde.
- Pacientes que presenten diagnóstico de fractura de extremidad superior.
- Pacientes que vayan a ser sometidos a cirugía traumatológica.
- Paciente con un riesgo de la clasificación ASA (American Society of Anesthesiologists) I-II/V.

➤ Criterios de exclusión:

- Pacientes con fractura de extremidad superior acompañada de proceso infeccioso.
- Pacientes con comorbilidades.

5.2.2 Procedimiento de recolección de la información.

La recolección de la información fue in situ, y se procedió a:

- ☒ Aprobación de la investigación por parte del Jefe de docencia del hospital de niños “Dr. Roberto Gilbert Elizalde”.
- ☒ Establecimiento de variables.
- ☒ Ingreso a quirófanos en los cuales se programó cirugías traumatológicas correctivas de miembro superior.

- ☒ Revisión de historia clínica.
- ☒ Observación del bloqueo del plexo braquial que realiza médico tratante.
- ☒ Recolección de la información en base a las variables establecidas.
- ☒ Ingreso de la información a la hoja de recolección de datos estadísticos.

5.2.3 Técnicas de recolección de información.

Se procedió a la recolección de datos mediante la observación directa y revisión de historia clínica; posteriormente se efectuó la tabulación de la información en una hoja de cálculo EXCEL 2010, se realizó estadística descriptiva e inferencial y a posteriori se hicieron los gráficos explicativos correspondientes.

5.2.4 Técnicas de análisis estadístico.

- ☒ Tabulación de datos en hoja de cálculo de Excel 2010 (Ver anexo #1).
- ☒ Uso de frecuencias, porcentajes, técnica Chi-Cuadrado.
- ☒ Cuadros estadísticos.

5.3 VARIABLES.

- Variables independientes:
 - Género.
 - Edad.
 - Peso.
 - Cirugía realizada.
 - Miembro superior afecto: derecho o izquierdo.
 - Tipo de bloqueo: supraclavicular o interescalénico
- Variables dependientes:
 - Riesgo ASA.
 - Dosis de bupivacaína por kilogramo de peso.
 - Complicaciones.

5.3.1 Operacionalización de variables.

Variable	Valor final	Indicador	Tipo de Escala
Género	-	Varones y mujeres.	Cualitativa-Nominal
Edad	Mayor a 5 años Menor a 18 años	Casos dentro del parámetro de edad establecido.	Cuantitativa-Continua
Peso	-	Kg.	Cuantitativa-Continua
Miembro superior afecto	Derecho Izquierdo	Fractura en miembro superior derecho y en miembro superior izquierdo.	Cualitativa-Dicotómica
Cirugía realizada	Reducciones	Abierta Cerrada	Cualitativa-Nominal
Tipo de bloqueo	Supraclavicular Interescalénico	Bloqueos realizado por cada tipo.	Cualitativa-Nominal
Riesgo ASA	Mínimo I/IV Máximo II/IV	Paciente con riesgo ASA dentro de los parámetros establecidos.	Cualitativa-Ordinal
Dosis de bupivacaína sin epinefrina por kilogramo de peso	Menor o igual a 2 mg/kg	Uso de la dosis dentro del parámetro establecido.	Cuantitativa-Discreta
Complicaciones	Si/No	Presente Ausente	Cualitativa-Dicotómica

6. PRESENTACIÓN DE RESULTADOS

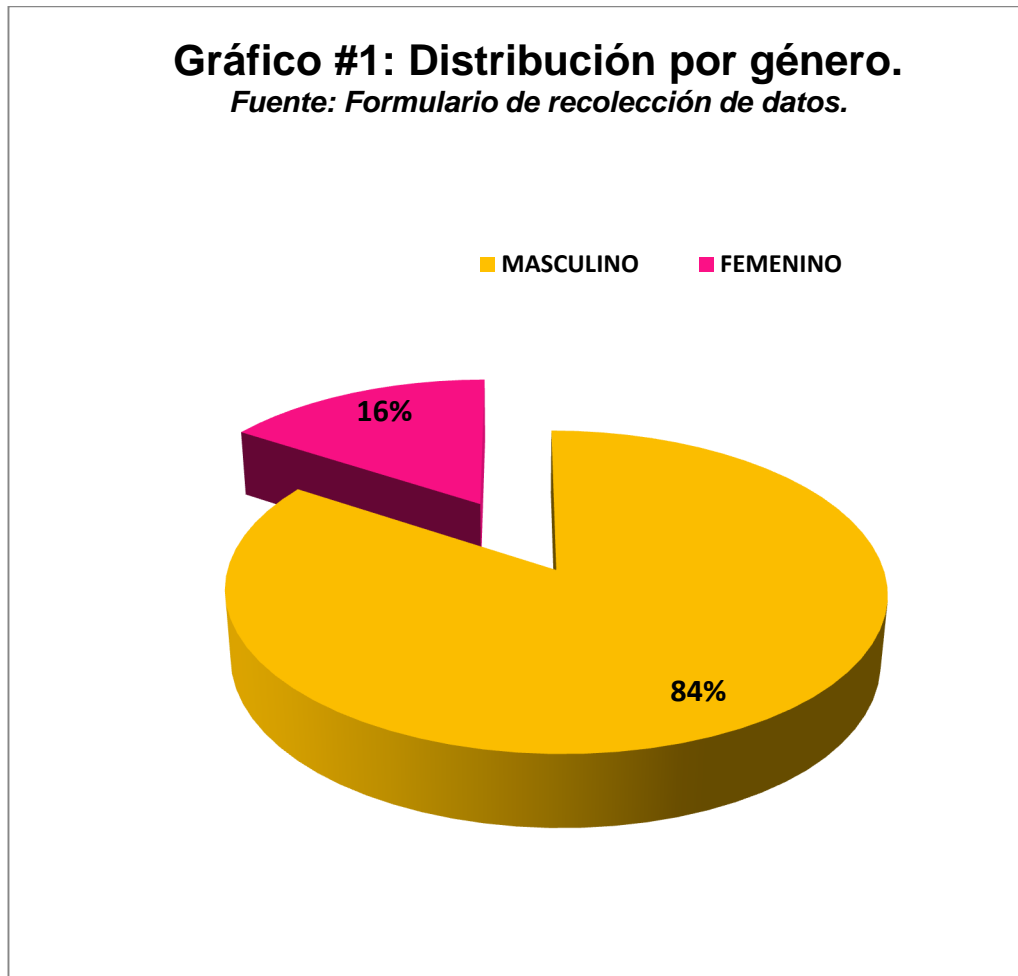


Gráfico # 1 Distribución por género.

Descripción: En este gráfico se establece la distribución de acuerdo al género de los sujetos estudiados.

Resultados: El total de pacientes incluidos en el estudio fue de 19; correspondiendo al género masculino 16, el 84 % y al género femenino 3, es decir el 16 %.

Análisis: Observamos una tendencia: que el género masculino es el que presenta mayor incidencia de fracturas del miembro superior, que el género femenino.

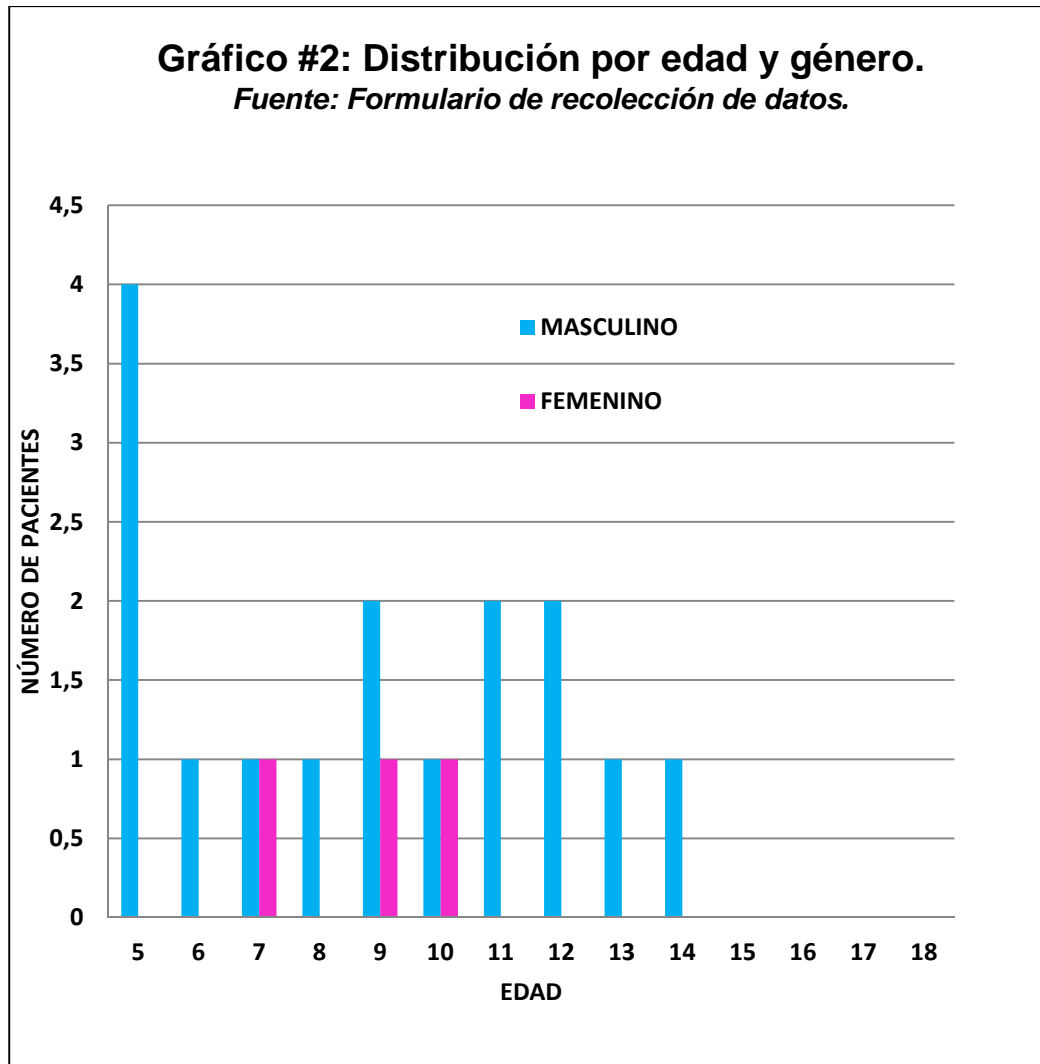


Gráfico # 2 Distribución por edad y género.

Descripción: En el presente gráfico se establece la distribución de los pacientes estudiados por edades de acuerdo al género.

Resultados: Del total de pacientes, 19, observamos que tanto el género masculino como femenino fueron afectados por fractura de miembro superior, se reporta 1 caso por cada género en las edades de 7 y 10 años; en el grupo de 9 años de edad tenemos 1 caso correspondiente al género femenino y 2 al masculino; la edad de 5 años, con 4 pacientes (21.05%)

Análisis: Encontramos que fue el género masculino el más comúnmente afectado. En lo que a edades respecta, entre 5 a 14 años se presentaron el mayor número de casos con la particularidad que hubo mayor afectación de fracturas de miembro superior, en la edad de 5 años y todos ellos varones.

Tabla # 1: Peso en kilogramos (Kg) y género. Fuente: Formulario de recolección de datos.		
KILOGRAMOS	GÉNERO	
	MASCULINO	FEMENINO
10,00-20,00	3	0
20,01-30,00	5	3
30,01-40,00	2	0
40,01-50,00	5	0
50,01-60,00	1	0
TOTAL	16	3

Tabla #1 Peso en kilogramos y género

Descripción: En esta tabla se establece el peso en kilogramos de los sujetos del estudio de acuerdo al género.

Resultados: Del total de 19 pacientes, 3 presentaron peso entre 10,00-20,00 Kg; 8 sujetos 20,01-30,00 Kg de los cuales 5 corresponde al género masculino y 3 al femenino, observamos que entre los 30,01-40,00 Kg tenemos 2 sujetos de género masculino, se reporta 5 casos todos de género masculino entre 40,01-50,00 Kg y en el grupo de 50,00-60,00 Kg tenemos 1 caso correspondiente al género masculino.

Análisis: El peso de los pacientes que fueron estudiados fue acorde a curva de crecimiento en pacientes pediátricos.

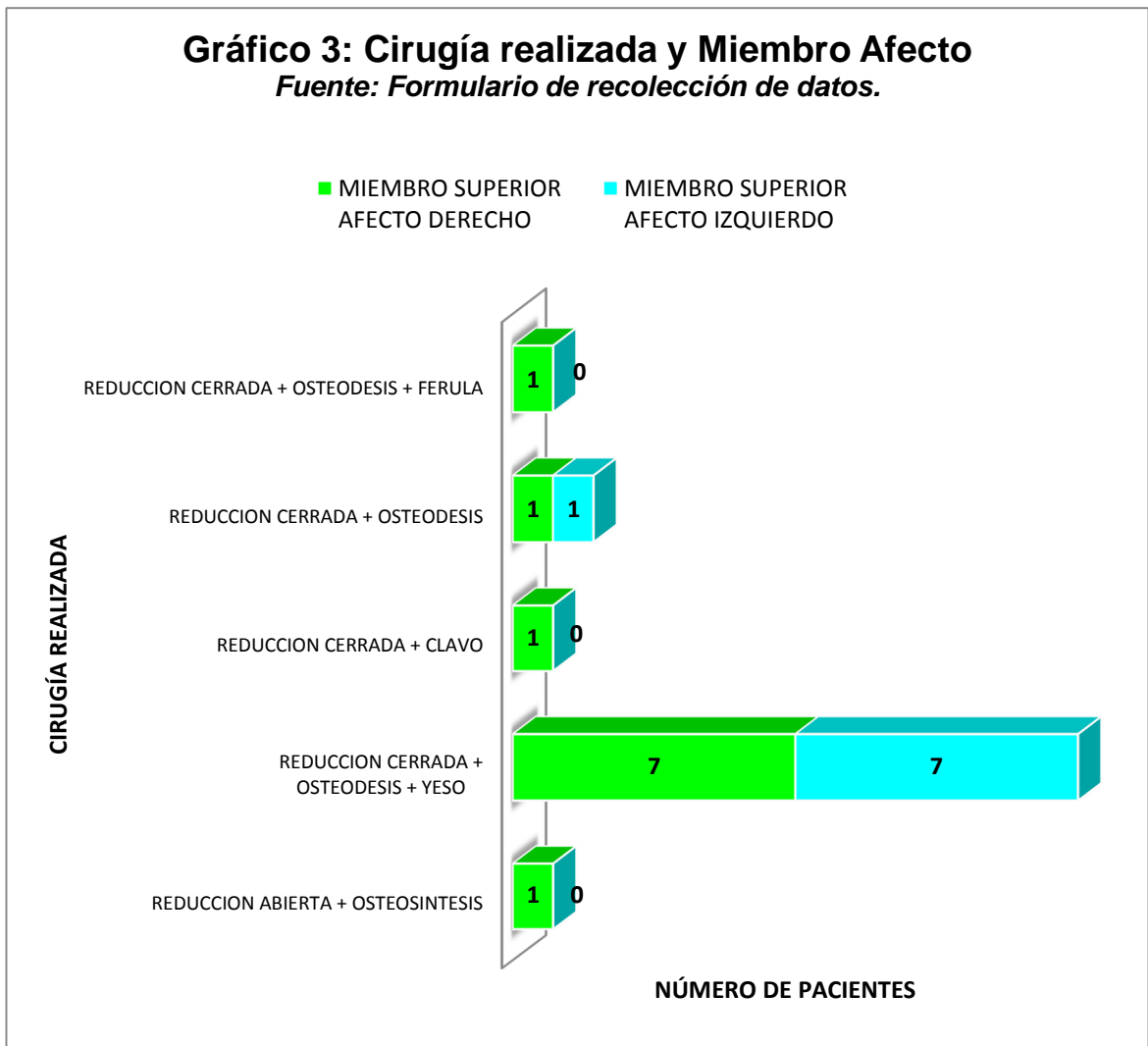


Gráfico #3 Cirugía realizada y miembro afecto.

Descripción: El gráfico nos hace referencia a la distribución de los pacientes del estudio según la cirugía realizada y el miembro superior afectado.

Resultados: De 19 sujetos estudiados que corresponden al 100%, se reportó que 11 pacientes presentaron afectación del miembro superior derecho que es el 57,90% y 8 pacientes del izquierdo el 42,10%, se observó que la cirugía más realizada fue la reducción cerrada + osteodesis + yeso en 14 pacientes, el 73,68%.

Análisis: podemos observar que la cirugía más realizada en los niños del estudio es la reducción cerrada + osteodesis + yeso y resaltar que la mayor parte de los pacientes tuvieron afectación del miembro superior derecho, cabe recalcar que todos los sujetos incluidos en el estudio eran diestros.

Gráfico 4: Dosis por Kilogramos de Peso y Tipo de Bloqueo Periférico

Fuente: Formulario de Recolección de datos.

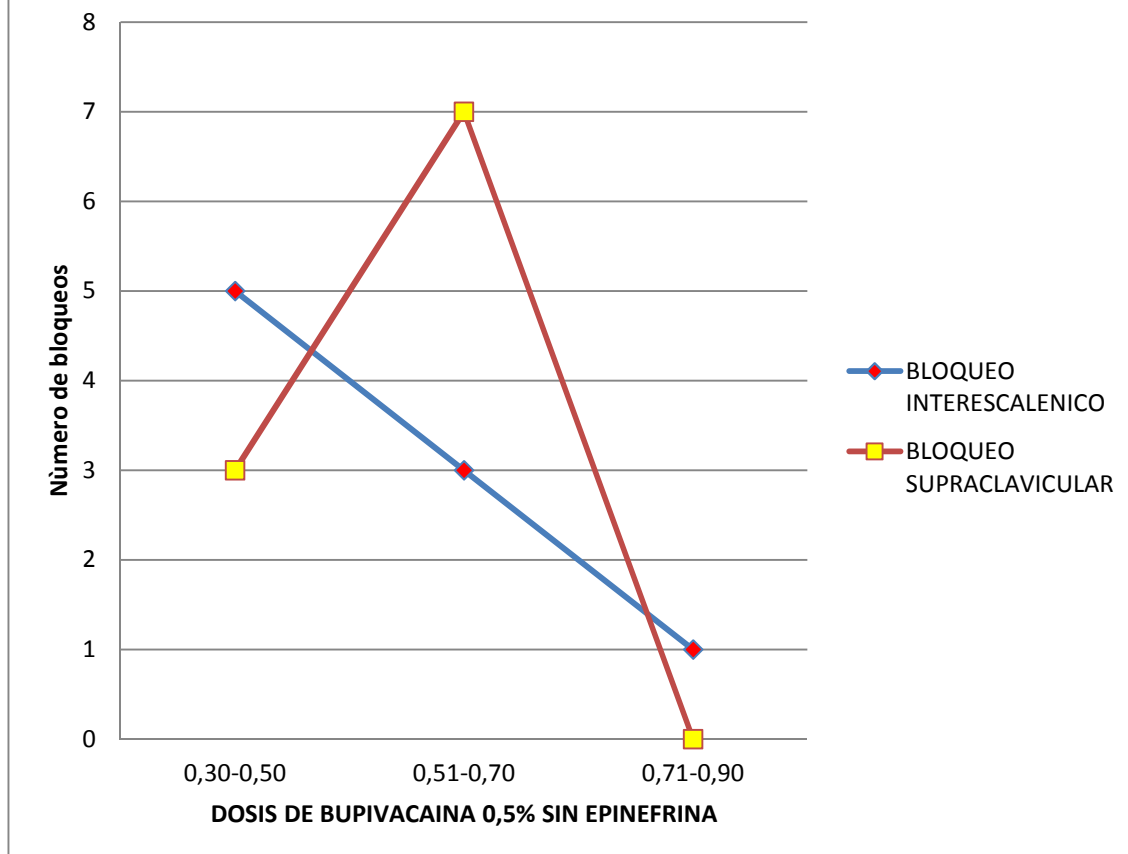


Gráfico #4 Dosis por kilogramos de peso y tipo de bloqueo periférico.

Descripción: Aquí se establece el rango de dosis empleada por kilogramo de peso y el tipo de bloqueo ejecutado en los sujetos del estudio.

Resultados: Del total de pacientes, 19, observamos que a 9 pacientes se les realizó bloqueo interescalénico guiado por ecografía, de estos 5 recibieron dosis de anestésico local bupivacaina 0,5% sin epinefrina entre 0,30-0,50 mg/Kg de peso, 3 dosis en un rango de 0,51-0,70 mg/Kg y 1 entre 0,71-0,90 mg/Kg; en el grupo de sujetos a los que se le realizó bloqueo supraclavicular 10, tenemos que para 3 pacientes se utilizó una dosis entre 0,30-0,50 mg/Kg y en 7 fue de 0,51-0,70 mg/Kg de peso. Del 100% de los pacientes el 94,74% recibió dosis inferiores a 0,70 mg/Kg de peso.

Análisis: las dosis empleadas para realizar tanto el bloqueo supraclavicular como interescalénico fueron dosis por debajo de las estandarizadas para este tipo de bloqueos.

Tabla # 2: Riesgo ASA y género Fuente: Formulario de recolección de datos.		
ASA	GENERO	
	MASCULINO	FEMENINO
I/V	12	2
II/V	4	1
SUBTOTAL	16	3
TOTAL	19	

Tabla #2 Riesgo ASA y género.

Descripción: En la presente tabla se observa la distribución por género y el riesgo anestésico según escala ASA.

Resultados: De los pacientes incluidos en el estudio se evidencia que el 73,68% (14), correspondieron a un riesgo ASA I/V de los cuales 12 corresponden al género masculino y 2 al femenino y con riesgo ASA II/V tenemos que del total 26,32% (5), 4 pertenecen al género masculino y 1 al femenino.

Análisis: el riesgo ASA, nos ayuda a estatificar al paciente y valorar de mejor forma las posibles complicaciones al momento de optar por alguna de las técnicas anestésicas.

Gráfico 5: Bloqueo Periférico y Cirugía Realizada

Fuente: Formulario de recolección de datos.

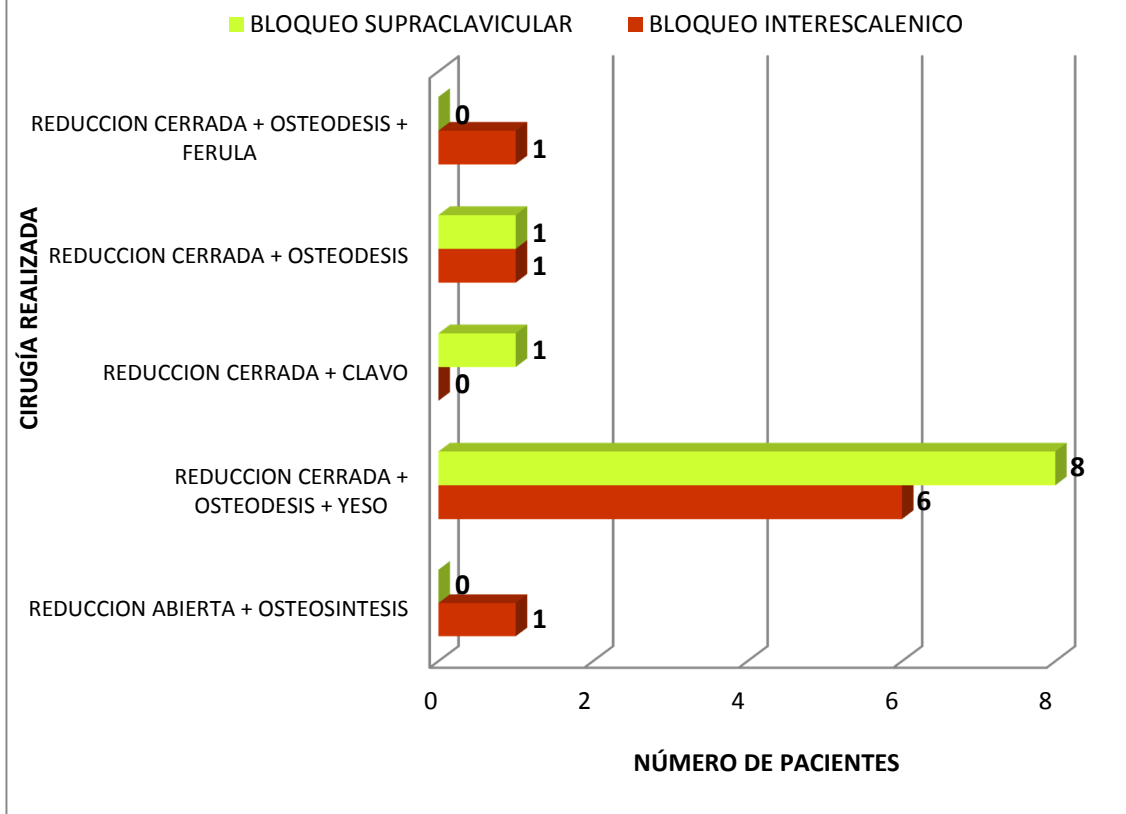


Gráfico #5 Bloqueo periférico y cirugía realizada.

Descripción: En el gráfico vamos a observar la distribución de los pacientes según la cirugía realizada y el bloqueo periférico del plexo braquial empleado para el procedimiento quirúrgico.

Resultados: Del total de 19 pacientes estudiados, a 14 de ellos se les realizó reducción cerrada + osteodesis + yeso; del total de bloqueos ecoguiados del plexo braquial realizados el 52,63% fueron supraclaviculares y el 47,37% interescalénicos.

Análisis: los bloqueos periféricos ecoguiados tanto el bloqueo interescalénico o el supraclavicular fueron técnicas anestésicas empleadas con muy buen resultado para los diferentes tipos de intervenciones traumatológicas correctivas del estudio.

Tabla # 3: Cálculo de CHI-CUADRADO			
OBSERVADO			
OPERACIÓN REALIZADA	BLOQUEO		TOTAL
	INTERESCALENICO	SUPRACLAVICULAR	
REDUCCION ABIERTA + OSTEOSINTESIS	1	0	1
REDUCCION CERRADA + OSTEODESIS + YESO	6	8	14
REDUCCION CERRADA + CLAVO	0	1	1
REDUCCION CERRADA + OSTEODESIS	1	1	2
REDUCCION CERRADA + OSTEODESIS + FÉRULA	1	0	1
TOTAL	9	10	19
PORCENTAJE	0,473684211	0,526315789	1
ESPERADO			
OPERACIÓN REALIZADA	BLOQUEO		TOTAL
	INTERESCALENICO	SUPRACLAVICULAR	
REDUCCION ABIERTA + OSTEOSINTESIS	0,473684211	0,526315789	1
REDUCCION CERRADA + OSTEODESIS + YESO	6,631578947	7,368421053	14
REDUCCION CERRADA + CLAVO	0,473684211	0,526315789	1
REDUCCION CERRADA + OSTEODESIS	0,947368421	1,052631579	2
REDUCCION CERRADA + OSTEODESIS + FÉRULA	0,473684211	0,526315789	1
TOTAL	9	10	19
CALCULO DE FORMULA			
OPERACIÓN REALIZADA	BLOQUEO		CHI - CUADRADO
	INTERESCALENICO	SUPRACLAVICULAR	
REDUCCION ABIERTA + OSTEOSINTESIS	0,584795322	0,526315789	1,111111111
REDUCCION CERRADA + OSTEODESIS + YESO	0,060150376	0,054135338	0,114285714
REDUCCION CERRADA + CLAVO	0,473684211	0,426315789	0,9
REDUCCION CERRADA + OSTEODESIS	0,002923977	0,002631579	0,005555556
REDUCCION CERRADA + OSTEODESIS + FÉRULA	0,584795322	0,526315789	1,111111111
TOTAL	1,706349206	1,535714286	3,242063492

Tabla #3 Cálculo del CHI-CUADRADO.

Descripción: La tabla nos detalla el cálculo del Chi- Cuadrado.

Resultados: El valor de Chi-Cuadrado fue de 3,24; podemos señalar que el valor p, cuya referencia internacional es de 0.05 como estándar nos permite localizar al valor de Chi-Cuadrado dentro del 95% restante de confianza otorgándole a este estudio un nivel óptimo de seguridad.

Análisis: en base al valor del cálculo de Chi-cuadrado, podemos observar que sin importar el tipo de operación realizada tanto el bloqueo interescalénico y supraclavicular guiado por ecografía en la población pediátrica son efectivos.

7. DISCUSIÓN

Se ha publicado reportes iniciales que datan de 1950, en los cuales se demuestra la eficacia y seguridad de la anestésica regional del plexo braquial ecoguiado; es en la población pediátrica donde estos estudios son muy escasos.

El uso de la ecografía para la localización de nervios en los niños si bien es cierto requiere de una mayor inversión económica la misma que es fundamental para la compra de equipos y capacitación del personal su porcentaje de éxito y menor riesgo de complicaciones como de lesionar estructuras vecinas hacen de esta, una herramienta indispensable en todos los servicios de Anestesiología de los hospitales pediátricos de nuestro país.

Con este estudio se demostró que la aplicación del bloqueo interescalénico y supraclavicular guiado por ecografía en pacientes pediátricos previamente sedados y con soporte de vía aérea con máscara laríngea para ventilación óptima, nos brinda seguridad y un alto grado de éxito ya que en los 19 pacientes a los cuales se les realizó dichos bloqueos no presentaron ninguna complicación por el mismo.

Una de las ventajas de realizar bloqueos del plexo braquial ecoguiados, es minimizar el uso de las dosis establecidas de anestésicos locales para bloqueos periféricos como la bupivacaína 0,5% si epinefrina cuya dosis es de 1-2.5mg/kg de peso; ya que en el estudio la dosis máxima utilizada fue 0.9 mg/kg de peso, proporcionando inclusive analgesia postoperatoria con un EVA o (Escala Visual Análoga) en todos los pacientes del estudio.

Además de localizar las estructuras, gracias a la ecografía se puede ver de forma directa la administración y difusión del anestésico local lo que limitó la posibilidad de inyección vascular, teniendo en cuenta que el anestésico local empleado en el estudio es el más cardiotoxico y uno de los que nos puede llevar a fatales complicaciones.

Se demuestra además que el bloqueo interescalénico y supraclavicular son dos de los bloqueos más eficaces para la cirugía de miembro superior, con los cuales se consigue una excelente anestesia y analgesia intra y postoperatoria.
(23)

La utilización de la ecografía para estos tipos de bloqueos periféricos permitió llevar a cabo una técnica anestésica que sólo se realiza de modo muy esporádico y guiado por estructuras anatómicas en la anestesia pediátrica del hospital de niños “Dr. Roberto Gilbert Elizalde”.

8. CONCLUSIONES

Los bloqueos ecoguiados del plexo braquial en pediatría, en el caso muy puntual interescalénico y supraclavicular han mejorado de forma considerable las condiciones perioperatorias y el confort de los niños en los últimos años.

La ecografía es de los más modernos métodos, no invasivo, que nos permite a los médicos divisar el trayecto de las diversas estructuras, sus relaciones y las diversas variaciones anatómicas que pueda tener cada individuo y aún más los niños ya que ellos están en continuos cambios ponderales. En el presente estudio se evidenció que no se presentó ninguna complicación debida a la ejecución de bloqueos del plexo braquial ecoguiados ya que esta es una técnica en tiempo real que evita punciones innecesarias, disminuye el requerimiento del anestésico local, permite mejor distribución alrededor del nervio, reduce incidencia de fallas y les brinda una analgesia postoperatoria óptima que le concede confort al paciente pediátrico.

Dentro del estudio además se demostró que los dos bloqueos realizados son efectivos al momento de cirugías de miembro superior, además que siempre es bueno realizar el bloqueo que mejor se define en el ecógrafo para así no tener ningún tipo de complicaciones.

Por lo que puedo concluir que las técnicas anestésicas regionales para cirugía de miembro superior en pacientes pediátricos son sin lugar a dudas una de las herramientas que nosotros los anestesiólogos tenemos que considerar al momento de ejercer nuestra práctica profesional, ya que brinda tanto al profesional en anestesia como al paciente seguridad, efectividad y muy bajo riesgo de complicaciones.

Cabe recalcar que desde luego todo método auxiliar tiene sus desventajas, en este caso en particular equipamiento costoso y poco entrenamiento por parte de los anestesiólogos.

9. RECOMENDACIONES

- ❖ Proveer al departamento de anestesia del equipamiento necesario para la realización de los bloqueos periféricos del plexo braquial.
- ❖ Protocolizar la realización de bloqueos del plexo braquial guiado por ecografía en toda cirugía traumatológica correctiva.
- ❖ Incentivar a los anestesiólogos, la necesidad de conocer, manejar y realizar bloqueos guiados por ecografía en los pacientes pediátricos.
- ❖ Impulsar a la mejora continua de los anestesiólogos con charlas y congresos referentes a bloqueos periféricos de miembro superior.

10. REFERENCIAS BIBLIOGRÁFICAS

1. Leigh MD, Belton MK. Pediatric Anesthesia. 1st edn. New York: Macmillan, 1951:115-129
2. Small GA. Brachial plexus block anesthesia in children. JAMA 1951; 147: 1648-1651.
3. La Grange P, Foster PA, Pretorius LK. Application of the Doppler ultrasound bloodflow detector in supraclavicular brachial plexus block. Br J Anaesth. 1978 Sep;50(9):965-7.
4. Kapral S¹, Krafft P, Eibenberger K, Fitzgerald R, Gosch M, Weinstabl C. Ultrasound-guided supraclavicular approach for regional anesthesia of the brachial plexus. Anesth Analg. 1994 Mar;78(3):507-13.
5. Marhofer P, Harrop Griffiths W, Willschke H, Kirchmair L. Fifteen years of ultrasound guidance in regional anaesthesia: Part 2-recent developments in block techniques. Br J Anaesth. 2010 Jun;104(6):673-83. Epub 2010 Apr 23. Review. ([PubMed](#)) ([pdf](#)) (Parte 1: [PubMed](#) – [pdf](#)).
6. Ortega Romero¹, D. de Diego Isasa², C. del Olmo Rodríguez², E. Maroto Ramos¹, R. Rouco Gil³ Departamento de Anestesiología. Hospital ASEPEYO. Coslada. Madrid. Ecografía portátil en anestesia regional: bloqueos del plexo braquial A. Rev. Esp. Anestesiología y Reanimación. 2008; 55: 294-303.
7. Marhofer P, Willschke H, Greher M, Kapral S. New perspectives in regional anesthesia: the use of ultrasound- past, present, and future. Can J Anesth. 2005;52(6):R1-R5.
8. Hatfield A, Bodenham A. Ultrasound: an emerging role in anesthesia and intensive care. Br J Anesth. 1999;83(5):789-800.
9. Denny N H, Harrops-Griffiths. Location, location, location! Ultrasound imaging in regional anesthesia. Br J Anaesth 2005;94(1):1-3.
10. Hatfield A, Bodenham A. Ultrasound: an emerging role in anesthesia and intensive care. Br J Anesth 1999;83(5):789-800.
11. Gray A. Ultrasound-guided regional anesthesia. Anesthesiology 2006;104(2):368-73.
12. Giaufre E. Epidemiology and morbidity of regional anesthesia in children: a one-year prospective survey of the French-Language Society of Pediatric Anesthesiologists. Anesth Analg. 1996;38:904-912.
13. Krane E.J. The safety of epidurals placed during general anesthesia [editorial]. Reg Anesth Pain Med. 1998;23:433-438.
14. Bösenberg AT, Raw R, Boezaart AP. Surface mapping of peripheral nerves in children with a nerve stimulator. Paediatric Anaesth 2002;12:398-403
15. Marhofer P, Frickey N. Ultrasonographic guidance in pediatric regional anesthesia part 1: theoretical background. Pediatric Anesth 2006;16:1008-1018.

16. Roberts S. Ultrasonographic guidance in pediatric regional anesthesia part 2: techniques. *Pediatric Anesth.* 2006;16:1112-1124.
17. DAVID CASTRO C. Cambiándonos al ultrasonido. *Rev Chil Anest,* 2011; 40: 192-202.
18. Rodrigo Miralles (Centre de Cooperació al Desenvolupament, URV Solidaria) Universitat Rovira i Virgili (Tarragona) Ortopedia infantil Cirugía Ortopédica y Traumatología en zonas de menor desarrollo.
19. Sistema Hospitalario - Dirección de Estadística. Junta de Beneficencia de Guayaquil.
20. Rebeca Jacob, Verghese T Cherian, Jellsingh J, Varghese Zachariach K. Anestesia Regional Pediátrica Práctica. Chp-10.pmd. 2015; 101-116. Disponible en: http://www.clasa-anestesia.org/web/docs/libro_ap/chp-10.pdf
21. T.U.E. Franco Déber – Ultrasonido. 2014; 1-9. Disponible en <http://www.fio.unicen.edu.ar/usuario/pescobar/E10-1/Archivos/US - Clase1.pdf>
22. Echeverry Piedad. Accesos vasculares en pediatría. Calameo. 2014; 1-8. Disponible en: <http://www.calameo.com/books/001024357facb83d6741d>.
23. Macfarlane AJ, Brull R. Continuous interscalene block for open shoulder surgery. *Anesth Analg.* 2008;107:726.

Anexo # 1

¹Tabla de referencia para valor p.

	p value											
df	0.25	0.2	0.15	0.1	0.05	0.025	0.02	0.01	0.005	0.0025	0.001	0.0005
	25%	20%	15%	10%	5%	2.5%	2%	1%	0.05%	0.025%	0.01%	0.005%
1	1.32	1.64	2.07	2.71	3.84	5.02	5.41	6.63	7.88	9.14	10.83	12.12
2	2.77	3.22	3.79	4.61	5.99	7.38	7.82	9.21	10.6	11.98	13.82	15.2
3	4.11	4.64	5.32	6.25	7.81	9.35	9.84	11.34	12.84	14.32	16.27	17.73
4	5.39	5.59	6.74	7.78	9.49	11.14	11.67	13.23	14.86	16.42	18.47	20
5	6.63	7.29	8.12	9.24	11.07	12.83	13.33	15.09	16.75	18.39	20.51	22.11
6	7.84	8.56	9.45	10.64	12.53	14.45	15.03	16.81	18.55	20.25	22.46	24.1
7	9.04	9.8	10.75	12.02	14.07	16.01	16.62	18.48	20.28	22.04	24.32	26.02
8	10.22	11.03	12.03	13.36	15.51	17.53	18.17	20.09	21.95	23.77	26.12	27.87
9	11.39	12.24	13.29	14.68	16.92	19.02	19.63	21.67	23.59	25.46	27.83	29.67
10	12.55	13.44	14.53	15.99	18.31	20.48	21.16	23.21	25.19	27.11	29.59	31.42

¹ WikiHow. Como calcular el p valor. 2015/04/25. Disponible en: <http://es.wikihow.com/calcular-el-p-valor>

Anexo # 2

# DE HISTORIA CLINICA	GENERO	EDAD	PESO KG	DIAGNOSTICO	OPERACIÓN REALIZADA	MIEMBRO SUPERIOR AFECTO	BLOQUEO	DOSIS POR KG DE PESO	MG BUPIVACAINA	ASA	COMPLICACIONES	Valoración de la escala de dolor Escala Visual Analógica (EVA) posterior a los 15 minutos post-cirugía
894883	MASCULINO	13	55,7	FRACTURA DE TERCIO PROXIMAL DE HUMERO	REDUCCION ABIERTA + OSTEOSINTESIS	DERECHO	INTERESCALENICO	0,45	25	1	NINGUNA	0
879173	MASCULINO	11	49	FRACTURA DISTAL DE RADIO	REDUCCION CERRADA + OSTEODESIS + YESO	DERECHO	INTERESCALENICO	0,3	15	1	NINGUNA	0
884623	FEMENINO	7	27	FRACTURA SUPRACONDILEA HUMERAL	REDUCCION CERRADA + OSTEODESIS + YESO	DERECHO	INTERESCALENICO	0,55	15	1	NINGUNA	0
697953	MASCULINO	11	46	FRACTURA DE CUBITO Y RADIO DISTAL	REDUCCION CERRADA + OSTEODESIS + YESO	DERECHO	INTERESCALENICO	0,44	20	2	NINGUNA	0
46487	MASCULINO	5	19,5	FRACTURA DE CUBITO Y RADIO DISTAL	REDUCCION CERRADA + OSTEODESIS + YESO	DERECHO	INTERESCALENICO	0,52	10	1	NINGUNA	0
904423	MASCULINO	7	22	FRACTURA SUPRACONDILEA HUMERAL	REDUCCION CERRADA + OSTEODESIS + YESO	IZQUIERDO	INTERESCALENICO	0,46	10	1	NINGUNA	0
910553	MASCULINO	14	50	FRACTURA FISIARIA RADIAL DISTAL	REDUCCION CERRADA + OSTEODESIS + YESO	IZQUIERDO	INTERESCALENICO	0,5	25	1	NINGUNA	0
1072023	MASCULINO	12	44	FRACTURA DE HUMERO	REDUCCION CERRADA + CLAVO	DERECHO	SUPRACLAVICULAR	0,57	25	1	NINGUNA	0
10693231	MASCULINO	9	25	FRACTURA DE MUÑECA Y MANO	REDUCCION CERRADA + OSTEODESIS	DERECHO	SUPRACLAVICULAR	0,5	12,5	1	NINGUNA	0
882023	MASCULINO	5	21	FRACTURA SUPRACONDILEA HUMERAL	REDUCCION CERRADA + OSTEODESIS + YESO	DERECHO	SUPRACLAVICULAR	0,7	15	1	NINGUNA	0
33579	MASCULINO	6	17,5	FRACTURA DE CUBITO Y RADIO	REDUCCION CERRADA + OSTEODESIS + YESO	IZQUIERDO	SUPRACLAVICULAR	0,6	10	1	NINGUNA	0
882163	FEMENINO	9	30	FRACTURA DE CUBITO Y RADIO	REDUCCION CERRADA + OSTEODESIS + YESO	DERECHO	SUPRACLAVICULAR	0,67	20	1	NINGUNA	0
38053	MASCULINO	5	20	FRACTURA DIAFISIARIA DE RADIO	REDUCCION CERRADA + OSTEODESIS + YESO	IZQUIERDO	SUPRACLAVICULAR	0,5	10	2	NINGUNA	0
869833	FEMENINO	10	23	FRACTURA DIAFISIS DE CUBITO Y RADIO	REDUCCION CERRADA + OSTEODESIS + YESO	IZQUIERDO	SUPRACLAVICULAR	0,44	10	2	NINGUNA	0
865533	MASCULINO	5	21	FRACTURA DE CUBITO Y RADIO DISTAL	REDUCCION CERRADA + OSTEODESIS + YESO	IZQUIERDO	SUPRACLAVICULAR	0,6	12,5	2	NINGUNA	0
902883	MASCULINO	12	38	FRACTURA DE CUBITO Y RADIO TERCIO MEDIO	REDUCCION CERRADA + OSTEODESIS + YESO	IZQUIERDO	SUPRACLAVICULAR	0,53	20	1	NINGUNA	0
906213	MASCULINO	9	31	FRACTURA DE CUBITO Y RADIO DISTAL	REDUCCION CERRADA + OSTEODESIS + YESO	DERECHO	SUPRACLAVICULAR	0,65	20	1	NINGUNA	0
1065513	MASCULINO	10	47,5	FRACTURA SUPRACONDILEA HUMERAL	REDUCCION CERRADA + OSTEODESIS	IZQUIERDO	INTERESCALENICO	0,53	25	2	NINGUNA	0
1084133	MASCULINO	8	20,5	FRACTURA SUPRACONDILEA HUMERAL	REDUCCION CERRADA + OSTEODESIS + FERULA	DERECHO	INTERESCALENICO	0,74	15	1	NINGUNA	0