



UNIVERSIDAD CATÓLICA
DE SANTIAGO DE GUAYAQUIL

SISTEMA DE POSGRADO

ESCUELA DE GRADUADOS EN CIENCIAS DE LA SALUD

ESPECIALIZACIÓN EN CIRUGÍA PEDIÁTRICA

TEMA:

EVALUACIÓN DEL ÍNDICE DE RESISTENCIA TESTICULAR EN
PACIENTES PEDIÁTRICOS CON Y SIN MICROLITIASIS
TESTICULAR

AUTOR:

Oliveros Rivero Jorge Alejandro

**Trabajo de titulación previo a la obtención del título de
ESPECIALISTA EN CIRUGÍA PEDIÁTRICA**

TUTOR:

Cabrera Johnson Manuel

Guayaquil, Ecuador

21 de octubre del 2022



UNIVERSIDAD CATÓLICA
DE SANTIAGO DE GUAYAQUIL

SISTEMA DE POSGRADO

**ESCUELA DE GRADUADOS EN CIENCIAS DE LA SALUD
ESPECIALIZACIÓN EN CIRUGÍA PEDIÁTRICA**

CERTIFICACIÓN

Certificamos que el presente trabajo de titulación, fue realizado en su totalidad por Oliveros Rivero Jorge Alejandro, como requerimiento para la obtención del título de **Especialista en Cirugía Pediátrica**.

TUTOR (A)

f. _____
Cabrera Johnson Manuel

DIRECTOR DEL PROGRAMA

f. _____
Acosta Farina Daniel

Guayaquil, a los 21 días del mes de octubre del año 2022



UNIVERSIDAD CATÓLICA
DE SANTIAGO DE GUAYAQUIL

SISTEMA DE POSGRADO

**ESCUELA DE GRADUADOS EN CIENCIAS DE LA SALUD
ESPECIALIZACIÓN EN CIRUGÍA PEDIÁTRICA**

DECLARACIÓN DE RESPONSABILIDAD

Yo, **Oliveros Rivero Jorge Alejandro**

DECLARO QUE:

El Trabajo de Titulación, **EVALUACIÓN DEL ÍNDICE DE RESISTENCIA TESTICULAR EN PACIENTES PEDIÁTRICOS CON Y SIN MICROLITIASIS TESTICULAR** previo a la obtención del título de **Especialista en Cirugía Pediátrica**, ha sido desarrollado respetando derechos intelectuales de terceros conforme las citas que constan en el documento, cuyas fuentes se incorporan en las referencias o bibliografías. Consecuentemente este trabajo es de mi total autoría.

En virtud de esta declaración, me responsabilizo del contenido, veracidad y alcance del Trabajo de Titulación referido.

Guayaquil, a los 21 días del mes de octubre del año 2022

EL AUTOR (A)

f. _____
Oliveros Rivero Jorge Alejandro



UNIVERSIDAD CATÓLICA
DE SANTIAGO DE GUAYAQUIL

SISTEMA DE POSGRADO
ESCUELA DE GRADUADOS EN CIENCIAS DE LA SALUD
ESPECIALIZACIÓN EN CIRUGÍA PEDIÁTRICA

AUTORIZACIÓN

Yo, **Oliveros Rivero Jorge Alejandro**

Autorizo a la Universidad Católica de Santiago de Guayaquil a la **publicación** en la biblioteca de la institución del Trabajo de Titulación, **EVALUACIÓN DEL ÍNDICE DE RESISTENCIA TESTICULAR EN PACIENTES PEDIÁTRICOS CON Y SIN MICROLITIASIS TESTICULAR**, cuyo contenido, ideas y criterios son de mi exclusiva responsabilidad y total autoría.

Guayaquil, a los 21 días del mes de octubre del año 2022

EL (LA) AUTOR(A):

f. _____
Oliveros Rivero Jorge Alejandro



UNIVERSIDAD CATÓLICA DE SANTIAGO DE GUAYAQUIL REPORTE URKUND

Original

Document Information

Analyzed document	EVALUACIÓN DEL ÍNDICE DE RESISTENCIA TESTICULAR EN PACIENTES PEDIÁTRICOS CON Y SIN MICROLITIASIS TESTICULAR.docx (ID145872853)
Submitted	10/8/2022 1:31:00 AM
Submitted by	
Submitter email	jorgealejandroliveros@hotmail.com
Similarity	4% OLIVEROS RIVERO JORGE ALEJANDRO
Analysis address	posgrados.medicina.ucsg@analysis.arkund.com

Sources included in the report

W URL: <https://www.revistachilenaurologia.cl/evaluacion-del-indice-de-resistencia-testicular-en-pacientes-pediatricos-con-y-sin-microlitiasis-testicular/> 1
Fetched: 3/21/2021 7:46:32 PM

Entire Document

EVALUACIÓN DEL ÍNDICE DE RESISTENCIA TESTICULAR EN PACIENTES PEDIÁTRICOS CON Y SIN MICROLITIASIS TESTICULAR.

Autores: Jorge Oliveros R1; Manuel Cabrera J2

Lugar de procedencia: Guayaquil, Ecuador Dirección: Av. Roberto Gilbert y, Nicasio Safadi, Guayaquil 090514. Correo: jorgealejandroliveros@hotmail.com

1.Médico Residente del Postgrado de Cirugía Pediátrica, Universidad Católica Santiago de Guayaquil, Hospital de niños Dr. Roberto Gilbert Elizalde. 2.Médico Especialista en Urología Pediátrica, Hospital de niños Dr. Roberto Gilbert Elizalde, Universidad Católica Santiago de Guayaquil.

RESUMEN

Introducción: La microlitiasis testicular (MT) es una patología infrecuente en niños con una prevalencia del 2% y suele ser asintomática. La MT se ha asociado a diversas condiciones patológicas del testículo. La ecografía doppler testicular nos ayuda a obtener el índice de resistencia testicular (IRT) el cual valora la perfusión del parénquima testicular. El propósito de este estudio fue evaluar los valores del IRT en pacientes pediátricos con y sin MT.

Materiales y Métodos: Se realizó un estudio retrospectivo entre enero de 2013 y diciembre de 2018, incluyendo 46 pacientes (90 testículos), divididos en 2 grupos, el grupo estudio donde se incluyeron 68 testículos con hallazgos ecográficos de MT y el grupo control integrado por 22 testículos sin hallazgos ecográficos de MT.

Resultados: La media del IRT del grupo estudio fue de $0,55 \pm 0,10$ y del grupo control fue de $0,52 \pm 0,05$, con una P valor de 0,41. Por lo que no hubo diferencias significativas al comparar el IRT entre los niños con y sin MT.

Conclusión: La MT no alteró los valores del IRT en los niños estudiados, por lo tanto, recomendamos continuar brindándole seguimiento clínico y ecográfico solo a pacientes con presencia de factores de riesgo ya que, en ausencia de estos la aparición de cáncer testicular en pacientes

con MT es similar al riesgo de la población general.

PALABRAS CLAVE: Testículo, ecografía, microlitiasis, doppler, índice de resistencia testicular

ABSTRACT

WALLATE

OF TESTICULAR RESISTANCE INDEX IN PEDIATRIC PATIENTS WITH AND WITHOUT TESTICULAR MICROLITHIASIS

<https://eureka.arkund.com/view/130122854-227818-6721598/exported>

1/6

UROLOGÍA PEDIÁTRICA - TRABAJO ORIGINAL

EVALUACIÓN DEL ÍNDICE DE RESISTENCIA TESTICULAR EN PACIENTES PEDIÁTRICOS CON Y SIN MICROLITIASIS TESTICULAR

VALUATE OF TESTICULAR RESISTANCE INDEX IN PEDIATRIC PATIENTS WITH AND WITHOUT TESTICULAR MICROLITHIASIS

Jorge Oliveros R1; Manuel Cabrera J2.

1 Médico Residente de Tercer año del Postgrado de Cirugía Pediátrica; 2 Médico Especialista en Urología Pediátrica.

Dirección: Av. Roberto Gilbert y, Nicasio Safadi, Guayaquil 090514.

Lugar de procedencia: Guayaquil, Ecuador

E-mail: jorgealejandroliveros@hotmail.com

RESUMEN

INTRODUCCIÓN: La microlitiasis testicular (MT) es una patología infrecuente en niños con una prevalencia del 2% y suele ser asintomática. La MT se ha asociado a diversas condiciones patológicas del testículo. La ecografía doppler testicular nos ayuda a obtener el índice de resistencia testicular (IRT) el cual valora la perfusión del parénquima testicular. El propósito de este estudio fue evaluar los valores del IRT en pacientes pediátricos con y sin MT

MATERIALES Y MÉTODOS: Se realizó un estudio retrospectivo entre enero de 2013 y diciembre de 2018, incluyendo 46 pacientes (90 testículos), divididos en 2 grupos, el grupo estudio donde se incluyeron 68 testículos con hallazgos ecográficos de MT y el grupo control integrado por 22 testículos sin hallazgos ecográficos de MT.

RESULTADOS: La media del IRT del grupo estudio fue de $0,51 \pm 0,10$ y del grupo control fue de $0,52 \pm 0,05$; con una P valor de 0,41. Por lo que no hubo diferencias significativas al comparar el IRT entre los niños con y sin MT.

CONCLUSIÓN: La MT no alteró los valores del IRT en los niños estudiados, por lo tanto, recomendamos continuar brindándole seguimiento clínico y ecográfico solo a pacientes con presencia de factores de riesgo ya que, en ausencia de estos la aparición de cáncer testicular en pacientes con MT es similar al riesgo de la población general.

PALABRAS CLAVE: Testículo, ecografía, microlitiasis, doppler, índice de resistencia testicular

ABSTRACT

INTRODUCTION: Testicular microlithiasis (TM) is an uncommon finding in children, with a prevalence of 2%, and is mostly asymptomatic. However, TM has been associated with various pathological conditions of the testis. Testicular resistance index (TRI) obtained by doppler ultrasound assesses perfusion of the testicular parenchyma. It has been hypothesized that the compression of microliths increases local pressure within testicular parenchyma, potentially leading to several testicular disorders. The purpose of this study was to evaluate values of TRI in pediatric patients with and without TM.

MATERIAL AND METHODS: A retrospective study was conducted between January 2013 and December 2018, including 46 patients (90 testicles), divided into 2 groups. The study group included 68 testicles with sonographic findings of TM while the control group included 22 testicles without sonographic findings of TM.

RESULTS: Average TRIs were 0.51 ± 0.10 for the study group and 0.52 ± 0.05 for controls ($p=0.41$). Therefore, there were no significant differences when comparing the TRI between children with and without TM.

CONCLUSION: TM did not alter TRI values within studied children. Therefore, clinical and ultrasound follow-up should be considered only in patients with the presence of risk factors, since their absence is associated with a similar testicular cancer risk to that of the general population.

KEYWORDS: Testicle, ultrasound, microlithiasis, doppler, testicular resistance index.

INTRODUCCIÓN

La microlitiasis testicular (MT) es una patología infrecuente en niños, que suele ser asintomática y bilateral. En la mayoría de los casos se trata de un hallazgo incidental que tiene lugar al realizar la ecografía escrotal. Se estima que su prevalencia en la población general oscila entre el 0,5 al 9%, y del 2% en la edad pediátrica¹.

Es característico de la MT la presencia de múltiples focos ecogénicos sin sombra acústica posterior de 1 a 3 mm en el parénquima testicular, en su mayoría atribuibles a calcificaciones en los túbulos seminíferos, existen 2 tipos de MT la clásica y limitada, en la MT clásica hay cinco o más focos ecogénicos sin sombra, de 1 a 3 mm de diámetro, en al menos una imagen de ultrasonido, mientras que en la MT limitada hay menos de cinco focos en todas las imágenes^{1,2}.

La MT se ha asociado a diversas condiciones, incluyendo la criptorquidia, la torsión testicular, el varicocele, la disgenesia gonadal o trastornos cromosómicos tales como el síndrome de Klinefelter y el síndrome de Down. Se desconoce la historia natural de la MT y su valor pronóstico es objeto de debate¹.

Diversos estudios han mostrado una asociación entre la MT, la infertilidad y la presencia de tumores testiculares tanto en adultos y niños con un porcentaje muy variado de hasta un 40% de los casos, sin embargo, muchos estudios han demostrado que existe poca relación entre la MT y tumor testicular en pacientes que no presentan factores de riesgos como son antecedentes personales de cáncer testicular, atrofia testicular, infertilidad y criptorquidia^{1,3}. Las características de la ecografía doppler testicular, especialmente el índice de resistencia testicular (IRT), el cual es un parámetro de la perfusión del parénquima testicular, se ha utilizado para evaluar varios trastornos testiculares, como varicocele, orquitis, hernias escrotales y otros. El IRT se ha convertido en una herramienta de diagnóstico del flujo sanguíneo testicular en muchas enfermedades, estudios anteriores apuntaban a una capacidad de evaluación limitada de los vasos testiculares en los testículos infantiles, pero actualmente las capacidades diagnósticas mejoradas pueden permitir una valoración precisa de los testículos⁴⁻⁵.

OBJETIVO

El propósito de este estudio fue evaluar los valores del IRT en pacientes pediátricos con y sin MT.

MATERIALES Y MÉTODOS

Estudio retrospectivo conformado por 46 pacientes pediátricos. Todos presentaron ecografía testicular previa con o sin MT y ecografía testicular doppler con reporte del

IRT en el servicio de urología pediátrica del Hospital Dr. Roberto Gilbert Elizalde, Guayaquil-Ecuador entre enero de 2013 y diciembre de 2018.

Los estudios de 36 pacientes mostraron microlitiasis testicular sin otra patología urológica asociada. Se compararon estos resultados con 10 niños que acudieron a la consulta de urología durante el mismo periodo de tiempo, los cuales presentaron sintomatología de dolor escrotal y quienes al ser valorados no se encontraron patologías urológicas ni hallazgos ecográficos de microlitiasis testicular.

A todos los pacientes incluidos se les realizó una nueva ecografía testicular con doppler color. El examen se realizó con el paciente en posición supina con equipo de ultrasonido Philips EPQI 5 con transductor de matriz lineal de 5 a 7 MHz en secciones longitudinales y transversales para documentar la presencia o ausencia de MT. El IRT se obtuvo con el mismo transductor con rango de frecuencia Doppler de 5 a 7 MHz, para obtener la velocidad en sístole y diástole de la arteria testicular intraparenquimatosa.

El cálculo del IRT se llevó a cabo con la siguiente fórmula: $(\text{velocidad sistólica máxima} - \text{velocidad al final de la diástole}) \div (\text{velocidad sistólica máxima})$. Todas las ecografías fueron realizadas por el mismo médico imagenólogo. El diagnóstico de microlitiasis testicular se confirmó con la detección de imágenes de alta intensidad de 1 a 3 mm de tamaño sin sombra acústica en un testículo. La MT se clasificó de acuerdo al número de imágenes de microlitos hallados en la ecografía como: MT clásica cuando existían <5 ecogénicos en al menos una imagen de ultrasonido y MT limitada cuando existían <5 focos en todas las imágenes. Se estipuló que, independientemente de la edad y el volumen testicular, un IRT estaba normal con valores de $0,54 \pm 0,08^7$.

Los resultados se expresaron en números enteros, promedios, porcentajes y la significancia estadística fue aceptada como $p < 0,05$. Finalmente, se comparó el IRT de los pacientes con microlitiasis testicular con aquellos pacientes sanos.

RESULTADOS

El estudio incluyó un total de 46 pacientes, incluyéndose 36 en el grupo de estudio. De estos, se valoraron 70 testículos, ya que 2 pacientes presentaron el antecedente de orquiectomía. Al valorar los hallazgos ecográficos de los 70 testículos, solamente 68 testículos presentaron MT. La edad media de estos pacientes fue de 10,4 años (1 – 17). De los 36 pacientes del grupo de estudio, 32 (89%) presentaron MT bilateral y 4 (11%) MT unilateral. Según la clasificación de la microlitiasis testicular, 28 (78%) pacientes presentaron MT clásica (Figura 1) y 8 (22%) presentaron MT limitada (Figura 2).

En el grupo control se valoraron 10 pacientes. Se incluye-

ron sin embargo 22 testículos, considerando los 2 testículos sin microlitiasis del grupo en estudio. La edad media fue de 10,5 años (1 – 17). A los 46 pacientes (90 testículos) se le realizó ecografía doppler color en los que se pudo obtener y analizar el índice de resistencia testicular (Figuras 3 y 4), 7 testículos de los 68 con MT presentaron un IRT alterado y que solo 1 testículo de los 22 sin MT presentó un IRT alterado (Figura 5).

La media del índice de resistencia testicular en el grupo de estudio (68 testículos con MT), fue de $0,51 \pm 0,10$ y en el grupo control (22 testículos sin MT) de $0,52 \pm 0,05$ ($p=0,41$). De esta manera, no hubo diferencias significativas con respecto al IRT entre niños con o sin MT (Tabla 1).

DISCUSIÓN

La microlitiasis testicular es una enfermedad rara, asintomática e infrecuente en niños, se estima que su prevalencia en la población pediátrica es del 2%. Este valor sin embargo puede estar sesgado, ya que en la gran mayoría de los casos es un hallazgo incidental en las ecografías realizadas por otras razones, como ocurre habitualmente en nuestros pacientes¹.

La literatura describe la relación de la MT con anomalías genéticas, infertilidad y tumores testiculares benignos y malignos hasta en un 40% de los casos^{1,6}. Sin embargo, esta afirmación es tema de debate aún, debido a múltiples estudios en los cuales se ha demostrado que existe poca relación entre la MT y tumor testicular³. Esta serie sugiere que los pacientes con MT y factores de riesgo, tales como antecedentes personales de cáncer testicular, atrofia testicular, infertilidad, criptorquidia, deben ser seguidos por el especialista. Por el contrario, la ausencia de factores de riesgo no determina un mayor riesgo en comparación con la población general.

En nuestro estudio, a pesar de que 7 testículos de los 68 con MT presentaron un IRT alterado y que solamente 1 testículo de los 22 sin MT presentó un IRT alterado, no encontramos diferencias significativas en términos de IRT entre niños con o sin MT. Esto concuerda con lo reportado por Serter et al, con la diferencia que dicho estudio se realizó en población adulta⁴. Chiang LW et al⁸, mencionan que un programa de detección para MT no sería rentable, ya que la evidencia es aún insuficiente para sugerir un rol de MT en la carcinogénesis. Sin embargo es importante mencionar que el estudio no consideró el IRT. Lo anterior si fue considerado en el estudio de Mahafza et al⁹ con pacientes >16 años concluyendo que la MT no tiene un efecto significativo sobre los parámetros Doppler de las arterias testiculares. es importante mencionar que en dicho estudio si usaron el IRT.

El valor referencia del IRT en niños debiera ser tomado del estudio de Schneble, el cual hace referencia a que, inde-

pendientemente de la edad y el volumen testicular, el valor normal es de $0,54 \pm 0,08$ ⁵.

El deterioro de la función espermática en pacientes con microlitiasis testicular reportado en el estudio de Mahafza W⁹, es una limitante en nuestro estudio, ya que se incluyeron pacientes adolescente, pero no se pudo realizar un examen de función espermática por lo cual se debería ser considerado para próximos estudios.

CONCLUSIÓN

La ecografía doppler testicular en pacientes pediátricos con MT con IRT no alteró los parámetros de análisis espectral. De esta manera, se puede asumir que la existencia de MT no tiene impacto en la perfusión testicular. El seguimiento clínico y ecográfico debe ser considerado solamente en pacientes con presencia de factores de riesgo, ya que en ausencia de ellos no existe un mayor riesgo de desarrollar un cáncer testicular.

BIBLIOGRAFÍA

1. Trindade Soares AT, Cabral M.J, Carmona L, Vieira E.L. La microlitiasis testicular y la importancia del seguimiento. *An Pediatr (Barc)*. 2015; 82(5): e195-e196.
2. Bayramoglu, Z, Kandemirli, SG, Comert RG et al. Shear wave elastography evaluation in pediatric testicular microlithiasis: a comparative study. *J Med Ultrasonics*. 2018; 45(2): 281–286.
3. Leblanc L, Lagrange F, Lecoanet P, Marçon B, Eschwege P, Hubert J. Testicular microlithiasis and testicular tumor: A review of the literature [Internet]. Vol. 28, Basic and Clinical Andrology. BioMed Central Ltd.; 2018 [cited 2020 Jul 4]. Available from: / pmc/articles/PMC6036676/?report=abstract.
4. Serter S, Orguc S, Gumus B, Ayyildiz V, Pabuscu Y. Doppler sonographic findings in testicular microlithiasis. *Int. braz j urol*. [Internet]. 2008 Aug [cited 2019 Apr 19]; 34(4): 477-484. Available from: http://www.scielo.br/scielo.php?script=sci_arttext&pid=S16775382008000400010&lng=e. <http://dx.doi.org/10.1590/S1677-55382008000400010>.
5. Schneble F, Pöhlmann T, Segerer H, Melter M. Scrotal Ultrasound in Children and Adolescents with Duplex Doppler Analysis of Intratesticular Arteries. *Ultraschall in Med* 2011; 32: E51–E56.
6. Trout A, Chow J, McNamara E, Darge k, Gueso R, Munden M, et al. Association between Testicular Microlithiasis and Testicular Neoplasia: Large Multicenter Study in a Pediatric Population. *Radiología* 2017; 285(2): 576-583.
7. Kutlu R, Sigirci A, Baysal T, Alkan A, Sarac K: Effects of testicular microlithiasis on Doppler parameters: report of three cases. *BMC Urol*. 2002; 2: 3.
8. Chiang LW, Yap T-L, Asiri MM, Phaik Ong CC, Low Y, Jacobsen AS. Implications of incidental finding of testicular microlithiasis in paediatric patients. *J Pediatr Urol*. 2012;8(2):162–165
9. Mahafza WS, Alarini MY, Awadghanem AF, Odwan G, Juweid ME. Testicular microlithiasis: Correlation with doppler sonography of testicular arteries and sperm function. *J Clin Ultrasound* [Internet]. 2016 Oct 1 [cited 2020 Jul 11];44(8):474–9.

TABLA 1. VALORES DE LA MEDIA DEL ÍNDICE DE RESISTENCIA DE LA ARTERIA TESTICULAR INTRAPARENQUIMATOSA EN NIÑOS CON O SIN MICROLITIASIS TESTICULAR

TESTÍCULOS	ÍNDICE DE RESISTENCIA TESTICULAR (MEDIA± DE)
Con microlitiasis (n: 68 testículos)	0,51 ± 0,10
Sin microlitiasis (n: 22 testículos)	0,52 ± 0,05
P Valor	0,41

Figura 1. Ecografía longitudinal del testículo con múltiples focos de calcificación ecogénicos, pequeños y sin sombra posterior, propia de la microlitiasis testicular clásica.

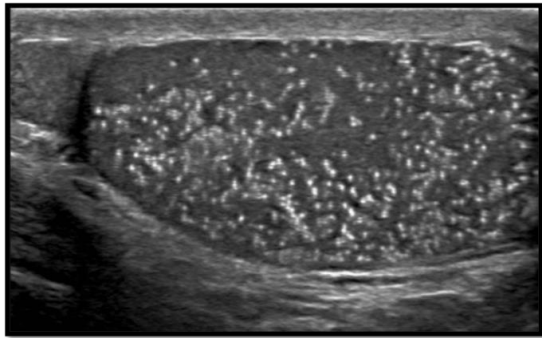


Figura 2. Ecografía longitudinal del testículo (MT limitada) muestra 3 focos de calcificación ecogénicos, pequeños y sin sombra posterior (flechas).

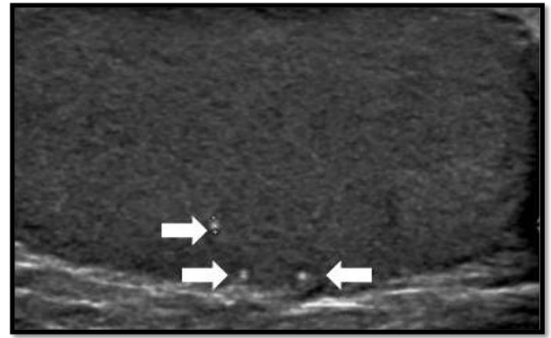


Figura 3. Ecografía Doppler de la arteria testicular intraparenquimatosa en un testículo con MT clásica donde se muestra el valor del IRT.

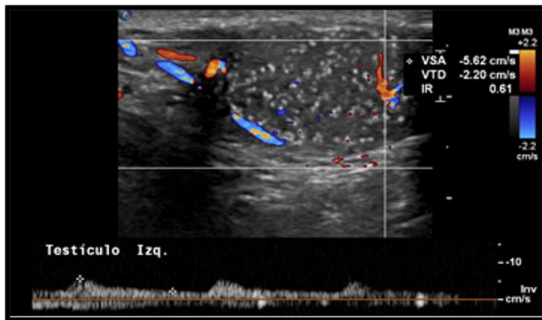


Figura 4. Ecografía Doppler de la arteria testicular intraparenquimatosa en un testículo con MT limitada donde se muestra el valor del IRT

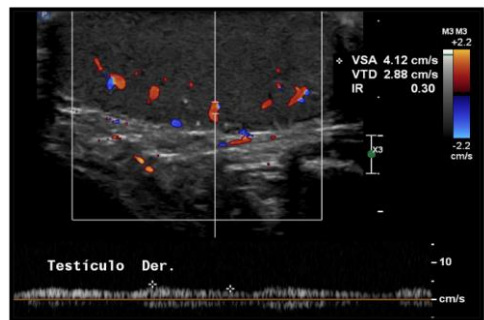
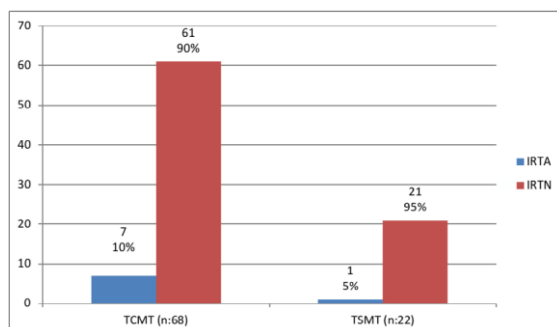


Figura 5. Resultado del índice de resistencia testicular en testículos con microlitiasis y sin microlitiasis



DECLARACIÓN Y AUTORIZACIÓN

Yo, **Oliveros Rivero Jorge Alejandro**, con C.C: # **1757129554** autor/adel trabajo de titulación: **Evaluación del índice de resistencia testicular en pacientes pediátricos con y sin microlitiasis testicular**, previo a la obtención del título de **Especialista en cirugía pediátrica** en la Universidad Católica de Santiago de Guayaquil.

1.- Declaro tener pleno conocimiento de la obligación que tienen las instituciones de educación superior, de conformidad con el Artículo 144 de la Ley Orgánica de Educación Superior, de entregar a la SENESCYT en formato digital una copia del referido trabajo de titulación para que sea integrado al Sistema Nacional de Información de la Educación Superior del Ecuador para su difusión pública respetando los derechos de autor.

2.- Autorizo a la SENESCYT a tener una copia del referido trabajo de titulación, con el propósito de generar un repositorio que democratice la información, respetando las políticas de propiedad intelectual vigentes.

Guayaquil, a los 21 días del mes de octubre del año 2022

f. _____

Nombre: **Oliveros Rivero Jorge Alejandro**

C.C: **1757129554**

REPOSITORIO NACIONAL EN CIENCIA Y TECNOLOGÍA

FICHA DE REGISTRO DE TESIS/TRABAJO DE TITULACIÓN

TEMA Y SUBTEMA:	Evaluación del índice de resistencia testicular en pacientes pediátricos con y sin microlitiasis testicular		
AUTOR(ES)	Oliveros Rivero Jorge Alejandro		
REVISOR(ES)/TUTOR(ES)	Cabrera Johnson Manuel		
INSTITUCIÓN:	Universidad Católica de Santiago de Guayaquil		
FACULTAD:	Escuela de Graduados en Ciencias de la Salud		
CARRERA:	Especialización en Cirugía Pediátrica		
TÍTULO OBTENIDO:	Cirujano Pediátrico		
FECHA DE PUBLICACIÓN:	21 de octubre de 2020	No. DE PÁGINAS:	05
ÁREAS TEMÁTICAS:	Cirugía pediátrica, urología pediátrica, pediatría		
PALABRAS CLAVES/ KEYWORDS:	Testículo, ecografía, microlitiasis, doppler, índice de resistencia testicular		
RESUMEN/ABSTRACT			
<p>INTRODUCCIÓN: La microlitiasis testicular (MT) es una patología infrecuente en niños con una prevalencia del 2% y suele ser asintomática. La MT se ha asociado a diversas condiciones patológicas del testículo. La ecografía doppler testicular nos ayuda a obtener el índice de resistencia testicular (IRT) el cual valora la perfusión del parénquima testicular. El propósito de este estudio fue evaluar los valores del IRT en pacientes pediátricos con y sin MT.</p> <p>MATERIALES Y MÉTODOS: Se realizó un estudio retrospectivo entre enero de 2013 y diciembre de 2018, incluyendo 46 pacientes (90 testículos), divididos en 2 grupos, el grupo estudio donde se incluyeron 68 testículos con hallazgos ecográficos de MT y el grupo control integrado por 22 testículos sin hallazgos ecográficos de MT.</p> <p>RESULTADOS: La media del IRT del grupo estudio fue de $0,51 \pm 0,10$ y del grupo control fue de $0,52 \pm 0,05$; con una P valor de 0,41. Por lo que no hubo diferencias significativas al comparar el IRT entre los niños con y sin MT.</p> <p>CONCLUSIÓN: La MT no alteró los valores del IRT en los niños estudiados, por lo tanto, recomendamos continuar brindándole seguimiento clínico y ecográfico solo a pacientes con presencia de factores de riesgo ya que, en ausencia de estos la aparición de cáncer testicular en pacientes con MT es similar al riesgo de la población general.</p>			
ADJUNTO PDF:	<input checked="" type="checkbox"/> SI	<input type="checkbox"/> NO	
CONTACTO CON AUTOR/ES:	Teléfono: +593-98107004	E-mail: jorgealejandrooliveros@hotmail.com	
CONTACTO CON LA INSTITUCIÓN (COORDINADOR DEL PROCESO UTE)::	Nombre: Dr. Daniel Acosta Farina		
	Teléfono: +593-998638292		
	E-mail: acofa111@yahoo.es		
SECCIÓN PARA USO DE BIBLIOTECA			
Nº. DE REGISTRO (en base a datos):			
Nº. DE CLASIFICACIÓN:			
DIRECCIÓN URL (tesis en la web):			