



UNIVERSIDAD CATÓLICA  
DE SANTIAGO DE GUAYAQUIL

**SISTEMA DE POSGRADO**  
**ESCUELA DE GRADUADOS EN CIENCIAS DE LA SALUD**  
**ESPECIALIZACIÓN EN CIRUGÍA PEDIÁTRICA**

**TEMA:**

**EXPERIENCIA EN EL TRATAMIENTO DEL DIVERTÍCULO DE  
MECKEL CON ABORDAJE ABIERTO VERSUS  
LAPAROSCÓPICO-ASISTIDO SUPRAUMBILICAL EN NIÑOS**

**AUTOR:**

**SANTAMARÍA PROAÑO CAROLINA ALEXANDRA**

**Trabajo de titulación previo a la obtención del título de  
ESPECIALISTA EN CIRUGÍA PEDIÁTRICA**

**TUTOR:**

**ACOSTA FARINA DANIEL BENIGNO**

**Guayaquil, Ecuador**

**21 de octubre del 2022**



UNIVERSIDAD CATÓLICA  
DE SANTIAGO DE GUAYAQUIL

**SISTEMA DE POSGRADO**  
**ESCUELA DE GRADUADOS EN CIENCIAS DE LA SALUD**  
**ESPECIALIZACIÓN EN CIRUGÍA PEDIÁTRICA**

**CERTIFICACIÓN**

Certificamos que el presente trabajo de titulación, fue realizado en su totalidad por **SANTAMARÍA PROAÑO CAROLINA ALEXANDRA**, como requerimiento para la obtención del título de **Especialista en Cirugía Pediátrica**.

**TUTOR (A)**

---

**ACOSTA FARINA DANIEL BENIGNO**

**DIRECTOR DEL PROGRAMA**

---

**ACOSTA FARINA DANIEL BENIGNO**

**Guayaquil, a los 21 días del mes de octubre del año 2022**



UNIVERSIDAD CATÓLICA  
DE SANTIAGO DE GUAYAQUIL

**SISTEMA DE POSGRADO**  
**ESCUELA DE GRADUADOS EN CIENCIAS DE LA SALUD**  
**ESPECIALIZACIÓN EN CIRUGÍA PEDIÁTRICA**

**DECLARACIÓN DE RESPONSABILIDAD**

Yo, **SANTAMARÍA PROAÑO CAROLINA ALEXANDRA**

**DECLARO QUE:**

El Trabajo de Titulación, **Experiencia en el tratamiento del divertículo de Meckel con abordaje abierto versus laparoscópico-asistido supraumbilical en niños** previo a la obtención del título de **Especialista en Cirugía Pediátrica**, ha sido desarrollado respetando derechos intelectuales de terceros conforme las citas que constan en el documento, cuyas fuentes se incorporan en las referencias o bibliografías. Consecuentemente este trabajo es de mi total autoría.

En virtud de esta declaración, me responsabilizo del contenido, veracidad y alcance del Trabajo de Titulación referido.

**Guayaquil, a los 21 días del mes de octubre del año 2022**

**EL AUTOR (A)**

---

**SANTAMARÍA PROAÑO CAROLINA ALEXANDRA**



UNIVERSIDAD CATÓLICA  
DE SANTIAGO DE GUAYAQUIL

**SISTEMA DE POSGRADO**  
**ESCUELA DE GRADUADOS EN CIENCIAS DE LA SALUD**  
**ESPECIALIZACIÓN EN CIRUGÍA PEDIÁTRICA**

**AUTORIZACIÓN**

Yo, **SANTAMARÍA PROAÑO CAROLINA ALEXANDRA**

Autorizo a la Universidad Católica de Santiago de Guayaquil a la **publicación** en la biblioteca de la institución del Trabajo de Titulación, **Experiencia en el tratamiento del divertículo de Meckel con abordaje abierto versus laparoscópico-asistido supraumbilical en niños** cuyo contenido, ideas y criterios son de mi exclusiva responsabilidad y total autoría.

**Guayaquil, a los 21 días del mes de octubre del año 2022**

**EL (LA) AUTOR(A):**

---

**SANTAMARÍA PROAÑO CAROLINA ALEXANDRA**

# REPORTE DE URKUND

Original

## Document Information

Analyzed document	Article Text-794-3-10-20220906.docx [D146146131]	
Submitted	10/11/2022 6:19:00 PM	
Submitted by		
Submitter email	carolina.santamaria@ucu.edu.ec	
Similarity	0%	SANTAMARIA PROAÑO CAROLINA, ALEXANDRA
Analysis address	progrados.medicina.ucug@analysis.orkund.com	

## Sources included in the report

**W** URL: <https://rev-sep.ec/index.php/johs/article/download/152/155>  
Fetched: 10/11/2022 6:31:40 PM  1

## Entire Document

REVISTA ECUATORIANA DE PEDIATRÍA ARTÍCULO ORIGINAL rev-sep.ec  
Experiencia en el tratamiento del divertículo de Meckel con abordaje abierto versus laparoscópico-asistido supraumbilical en niños  
Experience in the treatment of Meckel's diverticulum with an open approach versus laparoscopic-assisted supraumbilical in children  
Carolina Santamaría Proaño<sup>1\*</sup>, Jorge Oliveros Rivera<sup>1</sup>, Johan Aguayo Vstín<sup>2</sup>, Diego León Ochoa<sup>1</sup>, Daniel Acosta Farina<sup>1</sup>

1. Postgrado de Cirugía Pediátrica Facultad de Medicina, Universidad Católica Santiago de Guayaquil; 2. Departamento de Cirugía Pediátrica, Hospital de niños Dr. Roberto Gilbert Elizalde, Guayaquil - Ecuador;

Resumen

Recibido: 5 de

Junio 2022 Aceptado: 27 de Julio 2022 Publicado: 18 de Agosto de 2022 Editor: Dr. Francisco Xavier Jijón Letort.

Membrete bibliográfico: Santamaría C, Oliveros J, Aguayo J, León D, Acosta D.

Experiencia en el tratamiento del divertículo de Meckel con abordaje abierto versus laparoscópico-asistido supraumbilical en niños. Revista Ecuatoriana de Pediatría 2022; 23(2): 101-109 doi: <https://doi.org/10.52011/rev-sep>

Copyright Santamaría C, et al. This article is distributed under the terms of the Creative Commons Attribution License, which permits non-commercial use and redistribution provided the source and original author are cited.

Introducción: El divertículo de Meckel (DdM) es la malformación intestinal congénita más común diagnosticada intraoperatoriamente y requiere una resolución quirúrgica una vez conocido el diagnóstico. El presente estudio describe la experiencia en el tratamiento quirúrgico abierto y laparoscópico del DdM.

Metodología: El presente estudio transversal retrospectivo, se realizó en niños tratados en el Hospital de Niños Dr. Roberto Gilbert Elizalde, Guayaquil Ecuador, en un periodo de 8 años con diagnóstico de divertículo de Meckel; se analizan variables como: edad, sexo, síntomas, diagnóstico posquirúrgico, técnica quirúrgica, estancia hospitalaria, complicaciones, resultados de biopsia, presentación clínica. Se utiliza estadística descriptiva univariada.

# Experiencia en el tratamiento del divertículo de Meckel con abordaje abierto versus laparoscópico-asistido supraumbilical en niños

Experience in the treatment of Meckel's diverticulum with an open approach versus laparoscopic-assisted supraumbilical in children

Carolina Santamaría Proaño<sup>1\*</sup>, Jorge Oliveros Rivero<sup>1</sup>, Johan Aguayo Vistín<sup>\*2</sup>, Diego León Ochoa<sup>1</sup>, Daniel Acosta Farina<sup>1</sup>

1. Postgrado de Cirugía Pediátrica Facultad de Medicina, Universidad Católica Santiago de Guayaquil.
2. Departamento de Cirugía Pediátrica, Hospital de niños Dr. Roberto Gilbert Elizalde, Guayaquil -Ecuador.

Recibido: 5 de Junio 2022  
Aceptado: 27 de Julio 2022  
Publicado: 18 de Agosto de 2022  
Editor: Dr. Francisco Xavier Jijón Letort.

## Membrete bibliográfico:

Santamaría C, Oliveros J, Aguayo J, León D, Acosta D. Experiencia en el tratamiento del divertículo de Meckel con abordaje abierto versus laparoscópico-asistido supraumbilical en niños. Revista Ecuatoriana de Pediatría 2022;23(2):101-109 doi: <https://doi.org/10.52011/162>

Copyright Santamaría C, et al. This article is distributed under the terms of the [Creative Commons CC BY-NC-SA 4.0 Attribution License](https://creativecommons.org/licenses/by-nc-sa/4.0/), which permits non-commercial use and redistribution provided the source and original author are cited.

## Resumen

**Introducción:** El divertículo de Meckel (DdM) es la malformación intestinal congénita más común diagnosticada intraoperatoriamente y requiere una resolución quirúrgica una vez conocido el diagnóstico. El presente estudio describe la experiencia en el tratamiento quirúrgico abierto y laparoscópico del DdM.

**Metodología:** El presente estudio transversal – retrospectivo, se realizó en niños tratados en el Hospital de Niños Dr. Roberto Gilbert Elizalde, Guayaquil – Ecuador. en un periodo de 8 años con diagnóstico de divertículo de Meckel; se analizan variables como: edad, sexo, síntomas, diagnóstico posquirúrgico, técnica quirúrgica, estancia hospitalaria, complicaciones, resultados de biopsia, presentación clínica. Se utiliza estadística descriptiva univariada.

**Resultados:** Se analizan 81 casos, 52 hombres (64%), 25 lactantes (31%), 23 adolescentes (28%). 50 casos (62%) se presentaron como abdomen agudo, 17 casos (21%) se presentaron como hemorragia intestinal. El DdM incidental durante una apendicitis aguda fue realizado en forma incidental en 23 casos (52%). Fueron 67 casos (83%) fueron sometidos a cirugía abierta y 14 casos (17%) fueron sometidos a cirugía combinada. Las complicaciones fueron 8/67 casos (11.9%) en cirugía abierta, y 1/14 casos (7.1%) en cirugía combinada (P=0.60).

**Conclusión:** La resección laparoscópica de DdM no aumentó el riesgo de morbilidad o el tiempo operatorio.

## Palabras claves:

DeCS: Recién Nacido Prematuro, Factores de riesgo, Mortalidad, Divertículo Ileal, Laparoscopia, Cavidad Peritoneal.

\* Autor para correspondencia.

## Abstract

**Introduction:** Meckel's diverticulum (M'sD) is the most common congenital intestinal malformation diagnosed intraoperatively and requires surgical resolution once the diagnosis is known. The present study describes the experience in the open and laparoscopic surgical treatment of M'sD.

**Methodology:** This cross-sectional - retrospective study was carried out in children treated at the Dr. Roberto Gilbert Elizalde Children's Hospital, Guayaquil - Ecuador, for over eight years with a diagnosis of Meckel's diverticulum; variables such as age, sex, symptoms, post-surgical diagnosis, surgical technique, hospital stay, complications, biopsy results, clinical presentation are analyzed. Univariate descriptive statistics are used.

**Results:** 81 cases were analyzed, 52 men (64%), 25 infants (31%), 23 adolescents (28%). 50 cases (62%) presented as acute abdomen, and 17 cases (21%) presented as intestinal hemorrhage. Incidental MD during acute appendicitis was performed incidentally in 23 cases (52%). 67 cases (83%) underwent open surgery, and 14 (17%) underwent combined surgery. Complications were 8/67 cases (11.9%) in open surgery and 1/14 cases (7.1%) in combined surgery (P=0.60).

**Conclusion:** Laparoscopic resection of M'sD did not increase the risk of morbidity or operative time.

### Keywords:

MESH: Infant, Premature; Risk Factors; Mortality; Meckel Diverticulum; Laparoscopy; Peritoneal Cavity.

## Introducción

El divertículo de Meckel (DdM) es la malformación intestinal congénita más común, se origina a partir del conducto onfalomesentérico, presenta una prevalencia del 2% en la población general [1]. Se localiza en el ileon terminal entre 40 y 130 centímetros de la válvula ileocecal en el borde antimesentérico [2, 3]. Más frecuente en varones que en mujeres 1.5:1-4:1 [4-8]. El DdM generalmente es asintomático [9], la sintomatología que se han descrito en niños son hemorragia gastrointestinal (25.3%) manifestada por ulceración del intestino delgado; obstrucción intestinal (47%) dado por intususcepción, vólvulo, tumor o hernia encarcerada y diverticulitis (19.5%) por obstrucción diverticular de tejido inflamatorio u otro cuerpo extraño, la cual puede provocar perforación y peritonitis [10-12].

Solo el 11% de los pacientes reciben un diagnóstico preoperatorio correcto de DdM, [13] pero la mayoría, se diagnostica intraoperatoriamente [14]. El tratamiento tradicional es la escisión por laparotomía, ya sea mediante resección segmentaria del intestino Delgado o resección en cuña y anastomosis. En la actualidad

se realiza cirugía mínimamente invasiva con escisión y anastomosis o resección en cuña que se realizan después de extraer el divertículo de la cavidad abdominal a través de la incisión umbilical [15, 16]. También el uso de dispositivos de grapado laparoscópico permite la diverticulectomía intracorpórea [17-19].

Según la bibliografía revisada no se ha descrito un consenso acerca de qué tipo de técnica quirúrgica a usar en pacientes con DdM sintomáticos y/o asintomáticos, además es importante evaluar la evolución y complicaciones de los pacientes sometidos a cirugía por técnica abierta y laparoscópica.

El objetivo de este estudio es describir la experiencia de un centro único en el tratamiento del divertículo de Meckel con abordaje abierto versus laparoscópico-asistido supraumbilical en niños.

## Población y métodos

### Diseño de la investigación

Se trata de un estudio observacional, transversal de corte retrospectivo.

### Escenario

El estudio fue realizado en el servicio de cirugía del Hospital de Niños Dr. Roberto Gilbert Elizalde, de la Junta de Beneficencia de Guayaquil, Ecuador. El período de estudio fue del 1ro de enero del 2012 al 31 de diciembre del 2020.

### Criterios de inclusión

Ingresaron al estudio, pacientes pediátricos, con Divertículo de Meckel en sus tres presentaciones clínicas: Obstrucción intestinal hemorragia gastrointestinal y diverticulitis, a los que se manejó con dos técnicas quirúrgicas. Se excluyó del estudio aquellos pacientes que fueron diagnosticados con DdM de manera incidental pero no han acudido al control médico. Se excluyeron a aquellos participantes con registros incompletos para el análisis.

### Tamaño del estudio

El universo fue conformado por los pacientes ingresados al servicio de cirugía de la institución. El cálculo muestral fue no probabilístico, tipo censo, en donde se incluyen todos los casos posibles analizables.

### Variabes

Las variables fueron: edad (se agrupó en 4 categorías, lactantes, preescolares, escolares y adolescentes), sexo, síntomas, diagnóstico posquirúrgico, técnica quirúrgica realizada, estancia hospitalaria, complicaciones y resultados de biopsia. Según la cirugía realizada los clasificamos en cirugía abierta y cirugía combinada, según su presentación: hemorragia intestinal, obstrucción intestinal, diverticulitis y DdM como hallazgo incidental. Se catalogó a los DdM largos con una relación altura: diámetro (HDR height: diameter que se ratio)  $\geq 2$  y cortos con HDR  $< 2$ . Por lo clasifiqué en bases ancha a los mayores de 2 cm y base pequeña a los menores de 2 cm; pediculados aquellos que presentaron un pedículo en su estructura

### Fuentes de datos / medición

Los datos fueron recogidos de la historia clínica en un formulario diseñado exclusivamente para ese propósito. Se usó el sistema electrónico institucional para la pesquisa de casos. En los pacientes tratados mediante cirugía abierta, se realizó una laparotomía exploratoria con incisión supra infra media umbilical, se identificó la presencia del DdM y se decidió resección en

bloque con anastomosis termino terminal en dos planos o resección en cuña de divertículo de Meckel con rafia transversa en dos planos con sutura tipo monofilamento o trenzada (absorbible o no) según la experiencia del cirujano, se utilizó prueba de hermeticidad bajo el agua para comprobar impermeabilidad de la sutura y cierre por planos pared abdominal.

Los casos de cirugía combinada, se realizó laparoscopia diagnóstica con la colocación de un trocar a nivel supraumbilical, uno en flanco izquierdo y otro en flanco derecho, este último varió y se colocó en fosa iliaca izquierda según el caso, se realizó visualización general de la cavidad peritoneal y una vez localizado el DdM, se exteriorizó a través de la herida del puerto supraumbilical y se optó por resección en bloque con anastomosis termino terminal o resección en cuña del DdM con rafia primaria con sutura tipo monofilamento o trenzada, descritas anteriormente, según las características transquirúrgicas halladas; se comprobó ausencia de fugas en las sutura con prueba de hermeticidad, luego se reingresaron asas intestinales a cavidad abdominal y se realizó cierre por planos de pared abdominal.

### Método estadístico

En una fase inicial, el análisis de los datos es univariado, descriptivo con frecuencias y porcentajes. Se comparan proporciones con Chi cuadrado Para el análisis se utilizó el paquete estadístico SPSS v.22 (Armonk, NY: IBM Corp.).

## Resultados

Se analizan 81 pacientes (Figura 1).

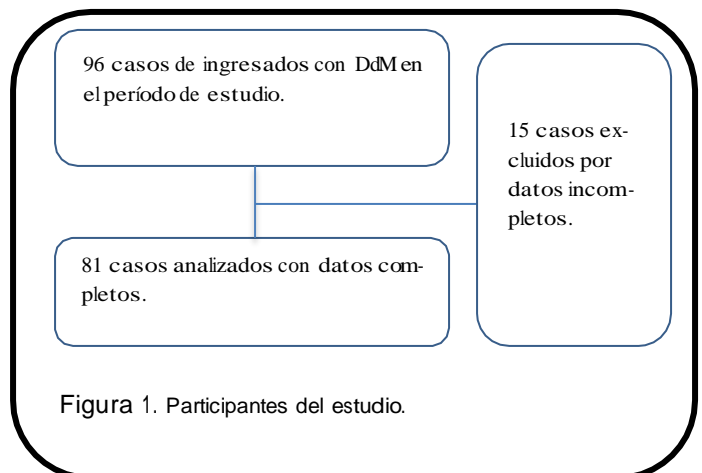


Figura 1. Participantes del estudio.



Características generales de la muestra de estudio  
La edad promedio del diagnóstico fue 0.6 años (rango 0.05- 17 años); según el grupo etario, los lactantes con 25 (30.8%) pacientes, y los adolescentes con 23 casos (28.4%) predominan (Tabla 1). La sintomatología predominante fue el dolor abdominal, seguido de vómito y hemorragia gastrointestinal, según se detalla en la tabla 1.

Entre los hallazgos posquirúrgicos se encontró DdM incidental en 44 pacientes (54.32%), de los cuales 23 (52.27%) presentaron apendicitis aguda comprobado por biopsia; 5 (11.36%) invaginación intestinal, 5 (11.36%) pacientes con patología anexial como quistes de ovario y/o paratubárico, 3 (6.81%) con síndrome adherencial por cirugía previa, 2 (4.54%) presentaron obstrucción intestinal por áscaris o semillas y 2 (4.54%) con diagnóstico de malformación anorrectal; 4 (9.09%) pacientes que presentaron otros diagnósticos. Los pacientes que presentaron complicaciones de la evolución natural del DdM representaron el 37%, se encontró con obstrucción intestinal, diverticulitis, hemorragia intestinal; y pacientes con diagnóstico de DdM como hallazgo transquirúrgico en cirugía previa que se programaron para diverticulectomía, según se describe en la tabla 2.

Tabla 1. Características generales de pacientes con DdM

n= 81		%
Edad		
Lactantes	25	31%
Pre-escolar	16	20%
Escolar	17	21%
Adolescente	23	28%
Sexo		
Mujer	29	36%
Hombre	52	64%
Síntomas		
Vómito	35	43%
Hemorragia intestinal	17	21%
Clasificación de presentación clínica		
Obstrucción intestinal	14	17%
Hemorragia intestinal	17	21%
Abdomen agudo	50	62%

### Procedimientos quirúrgicos

Se operaron 67 (82.71%) pacientes por técnica abierta los cuales a 52 (78%) pacientes se les realizó resección y anastomosis terminal; de ellos, en 41 casos

(79%) fueron DdM de base ancha, 8 (15%) de base pequeña y 3 (6%) fueron pediculados; a 15 (22%) pacientes se les realizó resección en cuña del DdM, de estos 3 (20%) fueron de base ancha y 12 (80%) de base pequeña.

En la técnica laparoscópica combinada se intervino a 14(17%) casos, a 11 (79%) de estos, se les realizó resección en bloque y anastomosis, en 8 (73%) se encontró una base ancha y 3 (27%) una base pequeña; a 3 (21%) pacientes se les hizo resección en cuña, en quienes 2 (67%) tuvieron una base pequeña y 1 (33%) fue de base ancha; y 1 (7%) paciente que inicio como resección combinada se decidió conversión a laparotomía exploratoria, por perforación del DdM.

Las características de la base diverticular se las describió en los hallazgos transquirúrgicos como ancha a 53 (65%), 25 (31%) de base pequeña y 3 (4%) estuvieron pediculados (Tabla 3). El promedio del tiempo quirúrgico para la técnica abierta fue de 130 min (rango 50 a 210 min) y para la técnica combinada el promedio fue de 170 min (rango 65 275 min).

Tabla 2. Pacientes con DdM incidental y complicaciones

Diagnóstico post quirúrgico	Combinada	Total	%
DdM incidental n=43 (54%)			
Apendicitis aguda	23	0	23 52
Invaginación intestinal	4	1	5 11
Patología anexial	5	0	5 11
Síndrome adherencial	3	0	3 7
Obstrucción intestinal (áscaris/semillas)	2	0	2 5
Malformación anorrectal	2	0	2 5
Otros (testículo no descendido, onfalocoele, atresia intestinal por membrana duodenal, atresia intestinal con vólvulo, brida oclusiva)	4	0	4 9
Obstrucción intestinal n=13 (16%)			
Vólvulo intestinal por DdM	3	1	4 31
DdM plastronado	4	0	4 31
Banda obstructiva por DdM	2	1	3 23
Invaginación intestinal	2	0	2 15
Diverticulitis n=5 (6%)			
DdM inflamado	4	0	4 80
DdM perforado	1	0	1 20
Hemorragia intestinal n= 12 (15%)			
Hemorragia intestinal	5	7	12 15
Hallazgo en cirugía previa n=7 (9%)			
Hallazgo en cirugía previa	3	4	7 9

### Evolución posquirúrgica

La estancia hospitalaria para la técnica abierta tuvo un promedio 10.91 (rango 2 - 60 días) y para la técnica combinada tuvo un promedio 10.1 (rango 8 - 2 días).

### Complicaciones posquirúrgicas

Se encontró 9 (11.11%) complicaciones posquirúrgicas en el total de los pacientes operados mediante las dos técnicas descritas; en la técnica abierta fueron 8 (10%), de los cuales 4 (50%) presentaron síndrome adherencial, 3 (38%) pacientes manifestaron infección de herida quirúrgica y en 1 (12%) paciente se encontró una invaginación intestinal. En la técnica combinada se presentó 1 (1%) complicación por obstrucción intestinal

por síndrome adherencial, sin significancia estadística ( $P = 0.606$ ) (Tabla 4).

### Resultados de biopsia

El estudio histopatológico solo se reportaron 21 pacientes de los 81 con tejido ectópico in situ, de los cuales reportó tejido gástrico en 11 (14%) muestras; tejido intestinal en 8 (10%) reportes; 2(3%) informes con tejido pancreático; 60 paciente el reporte patológico no especifica el tipo de tejido en la biopsia.

Tabla 3. Pacientes con DdM según la presentación clínica

Base del DdM	Abierta				Combinada					
	Pacientes	%	Bloque N=52	Cuña N=15	Pacientes N=67	%	Bloque N=11	Cuña N=3	Pacientes N=14	%
Ancha	53	65	41	3	44	66	8	1	9	64
Pequeña	25	31	8	12	20	30	3	2	5	36
Pediculado	3	4	3	0	3	4	0	0	0	0

Tabla 4. Pacientes con DdM según las complicaciones posquirúrgicas.

Complicaciones	Bloque	Abierta			Combinada			
		Cuña	Total	%	Bloque	Cuña	Total	%
Infección herida	3		3	38	0	0	0	0
Síndrome adherencial	3	1	4	50	1	0	1	1
Invaginación Intestinal	1		1	12	0	0	0	0

## Discusión

En los estudios publicados el DdM se presenta más en el sexo masculino y en los lactantes ( $\leq 1$  año) [20-21] con una relación hombre:mujer, 2:1 y 4:1, en la presente investigación son los menores de 2 años o lactantes seguido de los adolescentes y con una relación 2:1.

Según la clínica presentada en el DdM el síntoma más común es el dolor abdominal en el área abdominal inferior. Además de heces con sangre, seguidas de náuseas y vómitos [22, 23]. En el presente estudio fueron el dolor abdominal, seguido de los vómitos y hemorragia gastro-intestinal que presentaron heces con sangre.

En una serie pediátrica de 286 pacientes (de 1 día a 15 años de edad), el 19% de los DdM se detectaron de manera incidental [24], en el presente caso se encontró 54% pacientes como hallazgo incidental.

En una revisión sistemática según las complicaciones inherentes a cronología de la patología del DdM presentadas 39.5% corresponden a obstrucción intestinal, 44% hemorragia gastrointestinal, 22.5% diverticulitis [9]. En el presente estudio 16% presentaron obstrucción intestinal, 15 % hemorragia gastrointestinal, 6% diverticulitis correspondientes al 37% de pacientes que presentaron complicaciones.

La cirugía mínimamente invasiva pediátrica aún no es el estándar quirúrgico para la mayoría de los procesos de resección de DdM, el 49.3% de los casos se abordaron por vía laparoscópica, debido a que amerita disponibilidad de instrumentos de tamaño apropiado acorde a la edad, mayor espacio de trabajo y menos potencial de perturbaciones fisiológicas relacionadas con la insuflación de dióxido de carbono, por lo que se prefiere usar en niños más

grandes y dejar la técnica abierta para los más pequeños [25]. En el presente estudio la cirugía abierta se realizó en el 83%; al 78% de estos pacientes se les realizó resección intestinal y anastomosis terminal; al 22% se ejecutó resección en cuña. En la técnica combinada 17% de los cuales al 79% se le hizo resección y anastomosis terminal y al 21% resección en cuña. Esta técnica también permitió la palpación del divertículo de Meckel, lo que ayuda a descartar cualquier engrosamiento de la base, evaluación de la presencia de cualquier mucosa gástrica ectópica [26].

Es muy importante tomar una decisión con respecto a las indicaciones de exploración laparoscópica y la valoración de la resección del DdM incidental. La estrategia de tratamiento óptima se da con la determinación de los factores de riesgo: (1) edad del paciente < 50 años, (2) sexo masculino, (3) longitud del divertículo > 2 cm, y (4) características ectópicas o anormales dentro de un divertículo [3, 27, 28]. Tauro et al. [9] sugieren la resección de un DdM de apariencia normal en cada caso de apendicectomía o laparotomía/laparoscopia por un abdomen agudo para evitar complicaciones secundarias derivadas del mismo [9]. Ya que, aunque el riesgo general de tumor en DdM es bajo, existe evidencia de alto riesgo de neoplasia en el íleon según el estudio de Surveillanc e [29], afirma que los beneficios de la resección de esta zona de alto riesgo de cáncer superan los riesgos [29]. En este estudio se realizó resección incidental en 54% de los pacientes, de los cuales el 52% presentaron apendicitis, 11% invaginación intestinal, 11% patología anexial, 7% síndrome adherencial por cirugía previa, 5% obstrucción intestinal por otra causa no relacionada con el DdM, 5% con malformación anorectal y al 9% se los cataloga en otros diagnósticos.

Varcoe et al [30]. encontró que todos los DdM largos con una relación altura: diámetro (HDR height: diameter ratio)  $\geq 2$  tenían mucosa gástrica heterotópica en la punta del divertículo, pero en cortos con HDR < 2, la mucosa gástrica heterotópica involucró la base del DdM [30]. Por lo que nos basamos en clasificar en bases ancha a los mayores de 2cm, como se ha descrito 65% fueron de base ancha y 31% de base pequeña; 4% pediculada.

Los tiempos entre la laparoscopia y la cirugía abierta parecen ser bastante comparables, con un

tiempo operatorio de solo seis minutos más en los casos laparoscópicos [31]. Resultados similares a los tiempos quirúrgicos del presente estudio en donde para la técnica abierta se identificó una media de 130 min y para la técnica combinada 170 min; tomando en cuenta el tiempo de sesgo en instrumentación laparoscópica y pericia del cirujano; la técnica combinada tiene un buen promedio.

El estudio de Huang et al. [9], informó una tasa de complicaciones del 5% para la resección de Meckel. La obstrucción intestinal representa el 26 -53% de las complicaciones [2, 9, 20, 21]. Las complicaciones más comunes fueron la infección del sitio quirúrgico, el íleo posoperatorio y la fuga anastomótica, que son esencialmente complicaciones de cualquier cirugía de intestino delgado [32]. En el presente estudio se encontró un 11% de complicaciones, de ellos el 88% corresponde a la técnica abierta; predominando la obstrucción intestinal por síndrome adherencial en el 50%, seguido de la infección de herida quirúrgica en el 38% y un 12% se presentó una invaginación intestinal. En la técnica asistida se evidenció una complicación correspondiendo al 1%, con obstrucción intestinal por síndrome adherencial. Al comparar las complicaciones presentadas en ambas técnicas, no se encontró diferencia estadísticamente significativa (P: 0.606).

Stanescu [22]. describe los resultados histopatológicos según los 4 tipos de mucosa: tejido ectópico con 34%, gástrico 25%, pancreático 6.8% e intestinal 2.3% [2]. En este reporte 14% fue tejido gástrico, 10% intestinal, 2% pancreático, resultados distintos a la bibliografía referida.

Como limitación es importante mencionar que este estudio es de tipo retrospectivo, no aleatorizado, por lo cual sugerimos realizar estudios prospectivos con un mayor número de pacientes.

## Conclusiones

La resección laparoscópica de DdM no aumentó el riesgo de morbilidad o el tiempo operatorio o las complicaciones presentadas.

### Abreviaturas

DdM: Divertículo de Meckel.

## Información suplementaria

No se declara materiales suplementarios.

## Agradecimientos

Se reconoce y agradece a los miembros del equipo de docencia del Hospital de niños Dr. Roberto Gilbert Elizalde, por la colaboración en el presente estudio.

## Contribuciones de los autores

Carolina Santamaría Proaño: Conceptualización, Conservación de datos, Adquisición de fondos, Investigación, Recursos, Software, Redacción — borrador original.

Jorge Oliveros Rivero: Conceptualización, Conservación de datos, Supervisión, Adquisición de fondos, Investigación, Recursos, Escritura: revisión y edición.

Johan Aguayo Vistín: Conceptualización, Conservación de datos, Supervisión, Adquisición de fondos, Investigación, Recursos.

Diego León Ochoa: Curación de datos, investigación, adquisición de fondos, Supervisión, Metodología.

Daniel Acosta Farina: Conceptualización, Conservación de datos, Supervisión, visualización, metodología.

Todos los autores leyeron y aprobaron la versión final del manuscrito.

## Financiamiento

Los autores financiaron los gastos incurridos en la producción de esta investigación. Los gastos de laboratorio, pruebas de gabinete incluidas radiografías son parte de la actividad habitual del servicio de neonatología y no constituyen un gasto adicional al paciente o familiares.

## Disponibilidad de datos y materiales

Los conjuntos de datos generados y / o analizados durante el estudio actual no están disponibles públicamente debido a la confidencialidad de los participantes, pero están disponibles a través del autor de correspondencia bajo una solicitud académica razonable.

## Declaraciones

## Referencias

- Sagar J, Kumar V, Shah DK. Meckel's diverticulum: a systematic review. *J R Soc Med.* 2006 Oct;99(10):501-5. doi: 10.1258/jrsm.99.10.501. Erratum in: *J R Soc Med.* 2007 Feb;100(2):69. PMID: [17021300](#); PMCID: PMC1592061.
- Stănescu GL, Pleșea IE, Diaconu R, Gheonea C, Sabetay C, Țișteștea D, Niculescu EC. Meckel's diverticulum in children, clinical and pathological aspects. *Rom J Morphol Embryol.* 2014;55(3 Suppl):1167-70. PMID: [25607401](#).
- Park JJ, Wolff BG, Tollefson MK, Walsh EE, Larson DR. Meckel diverticulum: the Mayo Clinic experience with 1476 patients (1950-2002). *Ann Surg.* 2005 Mar;241(3):529-33. doi: 10.1097/01.sla.0000154270.14308.5f. PMID: [15729078](#); PMCID: PMC1356994.
- Hansen CC, Søreide K. Systematic review of epidemiology, presentation, and management of Meckel's diverticulum in the 21st century. *Medicine (Baltimore).* 2018 Aug;97(35):e12154. doi: 10.1097/MD.00000000000012154. PMID: [30170459](#); PMCID: PMC6392637.
- Keese D, Rolle U, Gfroerer S, Fiegel H. Symptomatic Meckel's Diverticulum in Pediatric Patients—Case Reports and Systematic Review of the Literature. *Front Pediatr.* 2019 Jun 26;7:267. doi: 10.3389/fped.2019.00267. PMID: [31294008](#); PMCID: PMC6606722.
- Francis A, Kantarovich D, Khoshnam N, Alazraki AL, Patel B, Shehata BM. Pediatric Meckel's Diverticulum: Report of 208 Cases and Review of the Literature. *Fetal Pediatr Pathol.* 2016;35(3):199-206. doi: 10.3109/15513815.2016.1161684. Epub 2016 Apr 11. PMID: 27064958.
- Alemayehu H, Hall M, Desai AA, St Peter SD, Snyder CL. Demographic disparities of children presenting with symptomatic Meckel's diverticulum in children's hospitals. *Pediatr Surg Int.* 2014 Jun;30(6):649-53. doi: 10.1007/s00383-014-3513-y. Epub 2014 May 9. PMID: [24811048](#).
- Ruscher KA, Fisher JN, Hughes CD, Neff S, Lerer TJ, Hight DW, Bourque MD, Campbell BT. National trends in the surgical management of Meckel's diverticulum. *J Pediatr Surg.* 2011 May;46(5):893-6. doi: 10.1016/j.jpedsurg.2011.02.024. PMID: [21616248](#).
- Keese D, Rolle U, Gfroerer S, Fiegel H. Symptomatic Meckel's Diverticulum in Pediatric Patients—Case Reports and Systematic Review of the Literature. *Front Pediatr.*

## Aprobación de comité de ética y consentimiento para participar

No fue requerido para un estudio de bases de datos retrospectivos.

## Consentimiento de publicación

No se aplica para estudios que no publican imágenes de resonancias/tomografías/Rx o fotografías de examen físico.

## Conflictos de interés

Los autores declaran no tener conflictos de intereses.

## Información de los autores

Carolina Santamaría Proaño - Médico postgradista de Cirugía Pediátrica, Universidad Católica Santiago de Guayaquil, Hospital de niños. Dr. Roberto Gilbert Elizalde. Guayaquil-Ecuador. ORCID: 0000-0001-86 79 -0 784, carosanpro@gmail.com

Jorge Oliveros Rivero - Médico postgradista de Cirugía Pediátrica, Universidad Católica Santiago de Guayaquil, Hospital de niños. Dr. Roberto Gilbert Elizalde. Guayaquil-Ecuador. ORCID: 0000-0002-0824-08 64, jorgealejandrooliveros@hotmail.com

Johan Aguayo Vistín - Médico postgradista de Cirugía Pediátrica, Universidad Católica Santiago de Guayaquil, Hospital de niños. Dr. Roberto Gilbert Elizalde.

Guayaquil-Ecuador. ORCID: 0000-0003-3289-4961, johan88@hotmail.es  
Diego León Ochoa - Médico tratante de Cirugía Pediátrica. Hospital de niños. Dr. Roberto Gilbert Elizalde. Guayaquil-Ecuador. ORCID: 0000-0002-0483 -3099, dieo74@hotmail.com

Daniel Acosta Farina - Jefe de departamento de Cirugía Pediátrica. Hospital de niños. Dr. Roberto Gilbert Elizalde. Director de posgrado de Cirugía Pediátrica Universidad Católica Santiago de Guayaquil, Guayaquil-Ecuador. ORCID: 0000-0002-9655-2824, acofa111@yahoo.es.

- 2019 Jun 26;7:267. doi: 10.3389/fped.2019.00267. PMID: [31294008](#); PMCID: PMC6606722.
10. Leijonmarck CE, Bonman-Sandelin K, Frisell J, Räf L. Meckel's diverticulum in the adult. *Br J Surg.* 1986 Feb;73(2):146-9. doi: 10.1002/bjs.1800730225. PMID: [3484984](#).
  11. Symeonidis N, Kofinas A, Psarras K, Pavlidis E, Pavlidis T. Meckel's Diverticulum Enterolith: An Extremely Rare Cause of Intestinal Obstruction. *J Clin Diagn Res.* 2017 Apr;11(4): PD11-PD12. doi: 10.7860/JCDR/2017/25941.9751. Epub 2017 Apr 1. PMID: [28571210](#); PMCID: PMC5449856.
  12. Bidarmaghz B, McGregor H, Raufian K, Tee CL. Perforation of the Meckel's diverticulum with a chicken bone: a case report and literature review. *Surg Case Rep.* 2019 Feb 1;5(1):15. doi: 10.1186/s40792-019-0577-x. PMID: [30707313](#); PMCID: PMC6361192.
  13. Kloss BT, Broton CE, Sullivan AM. Perforated Meckel diverticulum. *Int J Emerg Med.* 2010 Aug 20;3(4):455-7. doi: 10.1007/s12245-010-0213-9. PMID: [21373322](#); PMCID: PMC3047846.
  14. Garfunkel L, Kaczorowski J, Christy C. Pediatric Clinical Advisor E-book: Instant Diagnosis and Treatment, Elsevier Health Sciences, 2007 Jul 5.
  15. Papparella A, Nino F, Noviello C, Marte A, Parmeggiani P, Martino A, Cobellis G. Laparoscopic approach to Meckel's diverticulum. *World J Gastroenterol.* 2014 Jul 7;20(25):8173-8. doi: 10.3748/wjg.v20.i25.8173. PMID: [25009390](#); PMCID: PMC4081689.
  16. Prasad TR, Chui CH, Jacobsen AS. Laparoscopic-assisted resection of Meckel's diverticulum in children. *JLS.* 2006 Jul-Sep;10(3):310-6. PMID: [17212886](#); PMCID: PMC3015699.
  17. Glenn IC, El-Shafy IA, Bruns NE, Muenks EP, Duran YK, Hill JA, Peter SDS, Prince JM, Lipskar AM, Ponsky TA. Simple diverticulectomy is adequate for management of bleeding Meckel diverticulum. *Pediatr Surg Int.* 2018 Apr;34(4):451-455. doi: 10.1007/s00383-018-4239-z. Epub 2018 Feb 19. PMID: [29460177](#).
  18. Robinson JR, Correa H, Brinkman AS, Lovvorn HN 3rd. Optimizing surgical resection of the bleeding Meckel diverticulum in children. *J Pediatr Surg.* 2017 Oct;52(10):1610-1615. doi: 10.1016/j.jpedsurg.2017.03.047. Epub 2017 Mar 23. PMID: [28359587](#); PMCID: PMC5610599.
  19. Palanivelu C, Rangarajan M, Senthilkumar R, Madankumar MV, Kavalakat AJ. Laparoscopic management of symptomatic Meckel's diverticula: a simple tangential stapler excision. *JLS.* 2008 Jan-Mar;12(1):66-70. PMID: [18402742](#); PMCID: PMC3016022.
  20. Keese D, Rolle U, Gfroerer S, Fiegel H. Symptomatic Meckel's Diverticulum in Pediatric Patients—Case Reports and Systematic Review of the Literature. *Front Pediatr.* 2019 Jun 26;7:267. doi: 10.3389/fped.2019.00267. PMID: [31294008](#); PMCID: PMC6606722.
  21. Zani A, Eaton S, Rees CM, Pierro A. Incidentally detected Meckel diverticulum: to resect or not to resect? *Ann Surg.* 2008 Feb;247(2):276-81. doi: 10.1097/SLA.0b013e31815aaaf8. PMID: 18216533.
  22. St-Vil D, Brandt ML, Panic S, Bensoussan AL, Blanchard H. Meckel's diverticulum in children: a 20-year review. *J Pediatr Surg.* 1991 Nov;26(11):1289-92. doi: 10.1016/0022-3468(91)90601-o. PMID: [1812259](#).
  23. Lindeman RJ, Søreide K. The Many Faces of Meckel's Diverticulum: Update on Management in Incidental and Symptomatic Patients. *Curr Gastroenterol Rep.* 2020 Jan 13;22(1):3. doi: 10.1007/s11894-019-0742-1. PMID: [31930430](#).
  24. Duan X, Ye G, Bian H, Yang J, Zheng K, Liang C, Sun X, Yan X, Yang H, Wang X, Ma J. Laparoscopic vs. laparoscopically assisted management of Meckel's diverticulum in children. *Int J Clin Exp Med.* 2015 Jan 15;8(1):94-100. PMID: [25784978](#); PMCID: PMC4358433.
  25. Ezekian B, Leraas HJ, Englum BR, Gilmore BF, Reed C, Fitzgerald TN, Rice HE, Tracy ET. Outcomes of laparoscopic resection of Meckel's diverticulum are equivalent to open laparotomy. *J Pediatr Surg.* 2019 Mar;54(3):507-510. doi: 10.1016/j.jpedsurg.2018.03.010. Epub 2018 Mar 15. PMID: 29661575.
  26. Chan KW, Lee KH, Wong HY, Tsui SY, Wong YS, Pang KY, Mou JW, Tam YH. Laparoscopic excision of Meckel's diverticulum in children: what is the current evidence? *World J Gastroenterol.* 2014 Nov 7;20(41):15158-62. doi: 10.3748/wjg.v20.i41.15158. PMID: [25386065](#); PMCID: PMC4223250.
  27. Groebli Y, Bertin D, Morel P. Meckel's diverticulum in adults: retrospective analysis of 119 cases and historical review. *Eur J Surg.* 2001 Jul;167(7):518-24. doi: 10.1080/110241501316914894. PMID: [11560387](#).
  28. Robijn J, Sebrechts E, Miserez M. Management of incidentally found Meckel's diverticulum a new approach: resection based on a Risk Score. *Acta Chir Belg.* 2006 Jul-Aug;106(4):467-70. doi: 10.1080/00015458.2006.11679933. PMID: [17017710](#).
  29. Sandvik OM, Søreide K, Gudlaugsson E, Kvaløy JT, Søreide JA. Epidemiology and classification of gastroenteropancreatic neuroendocrine neoplasms using current coding criteria. *Br J Surg.* 2016 Feb;103(3):226-32. doi:

- 
- 10.1002/bjs.10034. Epub 2015 Oct 29. PMID: [26511392](#); PMID: PMC5061026.
30. Varcoe RL, Wong SW, Taylor CF, Newstead GL. Diverticulectomy is inadequate treatment for short Meckel's diverticulum with heterotopic mucosa. *ANZ J Surg.* 2004 Oct;74(10):869-72. doi: 10.1111/j.1445-1433.2004.03191.x. PMID: [15456435](#).
31. Ezekian B, Leraas HJ, Englum BR, Gilmore BF, Reed C, Fitzgerald TN, Rice HE, Tracy ET. Outcomes of laparoscopic resection of Meckel's diverticulum are equivalent to open laparotomy. *J Pediatr Surg.* 2019 Mar;54(3):507-510. doi: 10.1016/j.jpedsurg.2018.03.010. Epub 2018 Mar 15. PMID: [29661575](#).
32. Lin XK, Huang XZ, Bao XZ, Zheng N, Xia QZ, Chen CD. Clinical characteristics of Meckel diverticulum in children: A retrospective review of a 15-year single-center experience. *Medicine (Baltimore).* 2017 Aug;96(32):e7760. doi: 10.1097/MD.0000000000007760. PMID: [28796070](#); PMID: PMC5556236.

DOI: Digital Object Identifier PMID: PubMed Identifier SU: Short URL

### Nota del Editor

La Revista Ecuatoriana de Pediatría permanece neutral con respecto a los reclamos jurisdiccionales en mapas publicados y afiliaciones institucionales.

---



## DECLARACIÓN Y AUTORIZACIÓN

Yo, **SANTAMARÍA PROAÑO CAROLINA ALEXANDRA** con C.C:  
# **1803646387** autora del trabajo de titulación: **Experiencia en el tratamiento del divertículo de Meckel con abordaje abierto versus laparoscópico-asistido supraumbilical en niños** previo a la obtención del título de **Especialista en Cirugía Pediátrica** en la Universidad Católica de Santiago de Guayaquil.

1.- Declaro tener pleno conocimiento de la obligación que tienen las instituciones de educación superior, de conformidad con el Artículo 144 de la Ley Orgánica de Educación Superior, de entregar a la SENESCYT en formato digital una copia del referido trabajo de titulación para que sea integrado al Sistema Nacional de Información de la Educación Superior del Ecuador para su difusión pública respetando los derechos de autor.

2.- Autorizo a la SENESCYT a tener una copia del referido trabajo de titulación, con el propósito de generar un repositorio que democratice la información, respetando las políticas de propiedad intelectual vigentes.

Guayaquil, 21 de octubre del 2022

---

**SANTAMARÍA PROAÑO CAROLINA ALEXANDRA**

**C.C: 1803646387**



## REPOSITORIO NACIONAL EN CIENCIA Y TECNOLOGÍA

### FICHA DE REGISTRO DE TESIS/TRABAJO DE TITULACIÓN

<b>TEMA Y SUBTEMA:</b>	Experiencia en el tratamiento del divertículo de Meckel con abordaje abierto versus laparoscópico-asistido supraumbilical en niños		
<b>AUTOR(ES)</b>	Carolina Alexandra Santamaría Proaño		
<b>REVISOR(ES)/TUTOR(ES)</b>	Diego Israel León Ochoa, Daniel Benigno Acosta Farina		
<b>INSTITUCIÓN:</b>	Universidad Católica de Santiago de Guayaquil		
<b>FACULTAD:</b>	Escuela de Graduados en Ciencias de la Salud		
<b>CARRERA:</b>	Especialización en Cirugía Pediátrica		
<b>TÍTULO OBTENIDO:</b>	Cirujano Pediátrico		
<b>FECHA DE PUBLICACIÓN:</b>	21 de octubre del 2022	<b>No. DE PÁGINAS:</b>	8
<b>ÁREAS TEMÁTICAS:</b>	Cirugía Pediátrica, Pediatría, Cirugía Laparoscópica		
<b>PALABRAS CLAVES/ KEYWORDS:</b>	Recién Nacido Prematuro, Factores de riesgo, Mortalidad, Divertículo Ileal, Laparoscopia, Cavidad Peritoneal		
<b>RESUMEN/ABSTRACT:</b>	<p><b>Introducción:</b> El divertículo de Meckel (DdM) es la malformación intestinal congénita más común diagnosticada intraoperatoriamente y requiere una resolución quirúrgica una vez conocido el diagnóstico. El presente estudio describe la experiencia en el tratamiento quirúrgico abierto y laparoscópico del DdM.</p> <p><b>Metodología:</b> El presente estudio transversal retrospectivo, se realizó en niños tratados en el Hospital de Niños Dr. Roberto Gilbert Elizalde, Guayaquil Ecuador. en un periodo de 8 años con diagnóstico de divertículo de Meckel; se analizan variables como: edad, sexo, síntomas, diagnóstico posquirúrgico, técnica quirúrgica, estancia hospitalaria, complicaciones, resultados de biopsia, presentación clínica. Se utiliza estadística descriptiva univariada.</p> <p><b>Resultados:</b> Se analizan 81 casos, 52 hombres (64%), 25 lactantes (31%), 23 adolescentes (28%). 50 casos (62%) se presentaron como abdomen agudo, 17 casos (21%) se presentaron como hemorragia intestinal. El DdM incidental durante una apendicitis aguda fue realizado en forma incidental en 23 casos (52%). Fueron 67 casos (83%) fueron sometidos a cirugía abierta y 14 casos (17%) fueron sometidos a cirugía combinada. Las complicaciones fueron 8/67 casos (11.9%) en cirugía abierta, y 1/14 casos (7.1%) en cirugía combinada (P=0.60).</p> <p><b>Conclusión:</b> La resección laparoscópica de DdM no aumentó el riesgo de morbilidad o el tiempo operatorio.</p>		
<b>ADJUNTO PDF:</b>	<input type="checkbox"/> SI	<input type="checkbox"/> NO	
<b>CONTACTO CON AUTOR/ES:</b>	<b>Teléfono:</b> +59399364917	E-mail: carosanpro@gmail.com	
<b>CONTACTO CON LA INSTITUCIÓN (COORDINADOR DEL PROCESO UTE)::</b>	Nombre: Dr. Daniel Acosta Farina		
	<b>Teléfono:</b> +593998638292		
	<b>E-mail:</b> dacosta@jbgye.org.ec, acofa123@gmail.com		
<b>SECCIÓN PARA USO DE BIBLIOTECA</b>			
<b>Nº. DE REGISTRO (en base a datos):</b>			
<b>Nº. DE CLASIFICACIÓN:</b>			
<b>DIRECCIÓN URL (tesis en la web):</b>			