



**UNIVERSIDAD CATÓLICA
DE SANTIAGO DE GUAYAQUIL
FACULTAD DE CIENCIAS MEDICAS
CARRERA DE ODONTOLOGIA**

TEMA:

**Complicaciones en el abordaje quirúrgico del seno
maxilar con técnica lateral.**

AUTOR:

Torres Pico Johao Isaac

**TRABAJO DE TITULACIÓN PREVIO A LA OBTENCIÓN DEL
TÍTULO DE
ODONTOLOGO**

TUTOR:

Márquez Flores Harry José

Guayaquil, Ecuador

15 de septiembre del 2022



UNIVERSIDAD CATÓLICA
DE SANTIAGO DE GUAYAQUIL
FACULTAD DE CIENCIAS MÉDICAS
CARRERA DE ODONTOLOGIA

CERTIFICACIÓN

Certificamos que el presente trabajo de titulación fue realizado en su totalidad por **Torres Pico Johao Isac**, como requerimiento para la obtención del título de **Odontólogo**.

TUTOR

f. _____
Márquez Flores Harry José

DIRECTOR DE LA CARRERA

f. _____

Guayaquil, 15 de septiembre del 2022



UNIVERSIDAD CATÓLICA
DE SANTIAGO DE GUAYAQUIL
(FACULTAD DE CIENCIAS MEDICAS)
(CARRERA DE ODONTOLOGIA)

DECLARACIÓN DE RESPONSABILIDAD

Yo, **Torres Pico Johao Isac**

DECLARO QUE:

El Trabajo de Titulación: **Complicaciones en el abordaje quirúrgico del seno maxilar con técnica lateral**, previo a la obtención del título de **Odontólogo**, ha sido desarrollado respetando derechos intelectuales de terceros conforme las citas que constan en el documento, cuyas fuentes se incorporan en las referencias o bibliografías. Consecuentemente este trabajo es de mi total autoría.

En virtud de esta declaración, me responsabilizo del contenido, veracidad y alcance del Trabajo de Titulación referido.

Guayaquil, 15 de septiembre del 2022

EL AUTOR

f. _____
Torres Pico Johao Isac



UNIVERSIDAD CATÓLICA
DE SANTIAGO DE GUAYAQUIL
FACULTAD DE CIENCIAS MEDICAS
CARRERA DE ODONTOLOGIA

AUTORIZACIÓN

Yo, **Torres Pico Johao Isac**

Autorizo a la Universidad Católica de Santiago de Guayaquil a la **publicación** en la biblioteca de la institución del Trabajo de Titulación: **Complicaciones en el abordaje quirúrgico del seno maxilar con técnica lateral**, cuyo contenido, ideas y criterios son de mi exclusiva responsabilidad y total autoría.

Guayaquil, 15 de septiembre del 2022

EL AUTOR:

f. _____
Torres Pico Johao Isac

REPORTE URKUND

Document Information

Analyzed document	TESIS OPONENTE...doc (D143910656)
Submitted	9/12/2022 5:52:00 AM
Submitted by	harry.marquez
Submitter email	harry.marquez@cu.ucsg.edu.ec
Similarity	0%
Analysis address	harry.marquez.ucsg@analysis.orkund.com



f. _____
Márquez Flores Harry José

AGRADECIMIENTO

Agradezco a Dios en primer lugar por bendecirme con mi familia, novia y amigos que me ha podido brindar a lo largo de mi carrera, porque me han ofrecido todo su apoyo y compañía durante esta etapa de mi vida.

Agradezco a mis padres por el arduo trabajo, sacrificio y paciencia que han tenido conmigo, por confiar, inspirar y formar a quien admira con orgullo todo lo que han logrado a lo largo de su vida y recalcar que nada de esto sería posible sin su apoyo.

A mis docentes que han compartido a cabalidad sus conocimientos a pesar de pasar por 2 años de una pandemia que nos llevó a clases virtuales, a mis amigos y futuros colegas, gracias por el apoyo y por compartir tan buenos momentos durante estos cinco años, nos han ayudado a seguir adelante.

DEDICATORIA

Mi Dios a ti te dedico este trabajo con el que culmino mi carrera universitaria, gracias por conservar la paciencia, fe y fuerza en mí por todos estos años.

A mi Papá y Mamá que juntos han logrado titular a cada uno de mis hermanos terminando esta etapa conmigo, Gracias padre por tu desenfrenadas ganas de trabajo y salir adelante, por tus enseñanzas por la seriedad y tenacidad que me enorgullece todos los días y que me has inculcado para ser mejor siempre, Gracias Madre mia por concederme la vida, eres y seras mi primer amor, la mujer que con sencillez y humildad me ha enseñado que todo lo que me propongo lo puedo lograr gracias por confiar en mi y ser mi pilar principal día a día.

A mis Hermanos y familiares que cada día rezaron y me brindaron su apoyo para que pueda lograr mi objetivo de Graduarme y ser el Odontologo de la familia.

A Mi hermosa Novia Dayanara Minaya que llego a mi vida para conseder dias de alegría y sueños por cumplir a su lado, gracias por acompañarme por casi toda mi carrera estudiantil por ser mi apoyo incondicional, darme fuerzas y motivarme en mis dias mas oscuros, gracias por convertirte en mi amiga, colega y con mucho orgullo por ser la mujer que deseo tomar de la mano por el resto de mis dias y formar la familia que tanto he deseado.

Gracias Amigos/as: Mabe Franco, Andrea Suarez, Enrique Paredez, Ailyn Vidal quienes formaron parte de mi experiencia universitaria desde el principio hasta hoy.



**UNIVERSIDAD CATÓLICA
DE SANTIAGO DE GUAYAQUIL
FACULTAD DE CIENCIAS MEDICAS
CARRERA DE ODONTOLOGIA**

TRIBUNAL DE SUSTENTACIÓN

f. _____

(NOMBRES Y APELLIDOS)
DECANO O DIRECTOR DE CARRERA

f. _____

(NOMBRES Y APELLIDOS)
COORDINADOR DEL ÁREA O DOCENTE DE LA CARRERA

f. _____

(NOMBRES Y APELLIDOS)
OPONENTE



**UNIVERSIDAD CATÓLICA DE SANTIAGO DE GUAYAQUIL
FACULTAD DE CIENCIAS MÉICAS – ODONTOLOGÍA
CARRERA DE ODONTOLOGÍA**

CALIFICACIÓN

TUTOR (A)

f. _____
MÁRQUEZ FLORES HARRY JOSÉ.

COMPLICACIONES EN EL ABORDAJE QUIRÚRGICO DEL SENO MAXILAR CON TÉCNICA LATERAL.

Johao Isac Torres Pico, Márquez Flores Harry José.

- Estudiante de Odontología de la Universidad Católica de Santiago de Guayaquil.
- Especialista en Cirugía y Traumatología Bucocomaxilofacial. Docente de la cátedra de Cirugía Bucocomaxilofacial de la Universidad Católica de Santiago de Guayaquil.

RESUMEN

Introducción: La elevación del seno maxilar es un método quirúrgico que se utiliza para aumentar la dimensión vertical del hueso en las porciones posterolaterales de los maxilares con el fin de facilitar la inserción de implantes osteointegrados.

Objetivo: Describir cuales son las complicaciones que se presentan en el abordaje quirúrgico del seno maxilar con técnica lateral. **Metodología:** este estudio está basado en un enfoque cualitativo, diseño no experimental, de corte transversal, de tipo descriptivo analítico, llevado a cabo en un método de investigación estadístico descriptivo. **Resultados:** De los 9 artículos seleccionados la técnica de ventana lateral representa un 78%, mientras que la técnica supracrestal un 22% en los casos empleados. Mientras que entre las complicaciones quirúrgicas más frecuentes se evidenció la perforación de la membrana de Schneider con un 58%, Lesión de la arteria alveolar superior posterior con un 32% y un 10% de hemorragia.

Conclusiones: Las complicaciones descritas en la literatura deben ser individualizadas para cada caso y condición que se presente y de esta manera poder prevenirlas. Las técnicas más empleadas en la actualidad son las mencionadas Ventana Lateral y Supracrestal, las cuales no han mostrado evidencia clara sobre su efectividad en diferentes estudios.

Palabras Claves: Seno maxilar, membrana de Schneider, Técnica de Cadwell, complicaciones, perforación, septum.

COMPLICATIONS IN THE SURGICAL APPROACH OF THE MAXILLARY SINUS WITH LATERAL TECHNIQUE.

Johao Isac Torres Pico, Márquez Flores Harry José.

- Student of Dentistry at the Catholic University of Santiago de Guayaquil.
- Specialist in Bucomaxillofacial Surgery and Traumatology. Professor of the Chair of Bucomaxillofacial Surgery at the Catholic University of Santiago de Guayaquil.

ABSTRACT.

Introduction: Maxillary sinus lift is a surgical method used to increase the vertical dimension of the bone in the posterolateral portions of the jaws in order to facilitate the insertion of osseointegrated implants. **Objective:** To describe the complications that occur in the surgical approach to the maxillary sinus with the lateral technique.

Methodology: this study is based on a qualitative approach, non-experimental design, cross-sectional, analytical descriptive type, carried out in a descriptive

statistical research method. **Results:** Of the 9 selected articles, the side window technique represents 78%, while the supracrestal technique represents 22% in the cases used. While among the most frequent surgical complications was evidenced the perforation of the Schneider membrane with 58%, injury of the posterior superior

alveolar artery with 32% and 10% of hemorrhage. **Conclusions:** The complications described in the literature must be individualized for each case and condition that occurs and thus be able to prevent them. The techniques most used today are the aforementioned Lateral and Supracrestal Windows, which have not shown clear evidence of their effectiveness in different studies.

KEYWORDS: Maxillary sinus, Schneider's membrane, Cadwell technique, complications, perforation, septum.

INTRODUCCIÓN

La elevación del seno maxilar es un método quirúrgico que se utiliza para aumentar la dimensión vertical del hueso en las porciones posterolaterales de los maxilares con el fin de facilitar la inserción de implantes osteointegrados.

En los últimos cincuenta años se han manifestado varios tratamientos con el objetivo de corregir esta patología, hasta que en los años ochenta aparece la elevación del piso del seno maxilar como una opción quirúrgica efectiva, la cual se ha ido consolidando en las últimas décadas como la más confiable y predecible. (1)

Anatómicamente el seno maxilar es una cavidad con forma piramidal, la cual comprende desde el canino hasta la zona retromolar con un volumen medio de 15 cm³. Siendo el más grande de los senos paranasales; y estar tapizado por la membrana de Schneider, su irrigación se origina de las ramas de las arterias facial, maxilar interno, infraorbitaria, esfenopalatina y palatina mayor. Comprende una cavidad mixta, por un lado, nasal por formar parte de las fosas nasales, con

las que se comunica por el ostium al meato medio, pero también es una cavidad dentaria por su relación íntima con las raíces de premolares y molares superiores. (1)

En la infancia su crecimiento es de forma asimétrica, en altura y anchura, dependiendo de varios factores: anatómicos y fisiológicos; sin embargo, la posición final del piso del seno maxilar la determinará la erupción de premolares y molares la cual se establece en la adolescencia a la edad de 15 años en promedio. (1)

En la actualidad las técnicas de elevación del seno maxilar más empleadas son las de Ventana Lateral y Supracrestal. Pero la técnica de Ventana Lateral permite corregir situaciones anatómicas complicadas de manera exitosa, por esto se ha denominado la técnica más utilizada y aplicada a diario en la práctica odontológica. (1)

Por ello el conocimiento sobre las posibles complicaciones quirúrgicas es importante, para determinar la planificación del tratamiento, según las complicaciones más frecuentes de esta técnica tenemos: perforación de la membrana de Scheneider, sinusitis, cambio en la presión intrasinusal y

nasal, imposibilidad de colocación de los implantes dentales, hemorragia, y reacción autoinmune a los implantes.

(2)

MATERIALES Y MÉTODOS

Revisión bibliográfica de tipo observacional retrospectiva, para la cual se dispuso de bases de datos bibliográficos internacionales como: Pubmed, Scielo, Scopus, Index, Cochrane y la biblioteca virtual de la Universidad Católica Santiago de Guayaquil, hasta agosto 2021. Los materiales empleados fueron artículos científicos de revistas y libros de texto.

Selección de Estudios:

Se realizó la siguiente combinación de palabras claves como: Seno maxilar, complicaciones quirúrgicas y Ventana lateral. Realizando una búsqueda de títulos y resúmenes de artículos para poder identificar lo esencial y relevante.

Criterios de elegibilidad:

Los artículos debían cumplir con los criterios de inclusión como:

Artículos entre el 2015 al 2022, artículos de técnica o ventana lateral, de anatomía del seno maxilar, de las complicaciones en el abordaje quirúrgico del seno maxilar y artículos basados en reporte de casos clínicos. Mientras que los criterios de exclusión fueron estudios fuera del rango del 2015 al 2022, artículos que no detallan la técnica o ventana lateral, artículos de anatomía de senos paranasales y artículos sobre las complicaciones prequirúrgicas del seno maxilar.

Resultados

Para determinar las complicaciones más frecuentes durante el abordaje quirúrgico del seno maxilar con técnica lateral, se seleccionó un total de 9 artículos los cuales cumplieron con los criterios de inclusión ya descritos, los mismos que corresponden a revistas de alto impacto con un total de 209 pacientes de los cuales 120 pertenecen al género femenino y 89 al género masculino con un rango de edad entre 18 a 68 años.

Para realizar el levantamiento del seno maxilar se identificaron 2 técnicas: Técnica de Ventana lateral y Técnica Supracrestal, que son eficaces para la remoción de cuerpos extraños, cirugía bucal y maxilofacial, injertos para la elevación del seno maxilar, entre otros. De los 9 artículos seleccionados la técnica de ventana lateral representa un 78%,

mientras que la técnica supracrestal un 22% en los casos empleados. Mientras que entre las complicaciones quirúrgicas más frecuentes se evidenció la perforación de la membrana de Schneider con un 58%, Lesión de la arteria alveolar superior posterior con un 32% y un 10% de hemorragia.

Tabla 1. Resultados de estudios comparativos de las Complicaciones más frecuentes en el levantamiento del seno maxilar con Técnica Lateral.

Autores	Número de pacientes	Sexo	Rango de edad	Complicaciones	Técnica Lateral
Deisy E. Quispe Damián 2019	14	5 mujeres 9 hombres	30 - 45 años	perforación de la membrana, lesión de la arteria alveolar superior posterior.	No
Palacios Alva, Quiroz 2016	5	3 mujeres 2 hombres	59 años	dolor, hinchazón y sangrado	Si
Dulce Bustillo, Zuloaga 2107	1	mujer	51 años	perforación de la membrana, sinusitis	Si
Santiago Andrés Avilés 2020	9	4 mujeres 5 hombres	58 años	perforación de la membrana, hemorragia, fracturas óseas, lesión de la arteria alveolar superior posterior.	Si
Angela Sierra Baztan 2021	18	6 mujeres 12 hombres	32 - 50 años	perforaciones de la membrana de Schneider	Si
Mariana Jáuregui Rosas 2016	10	6 mujeres 4 hombres	18 - 25 años	laceración de la arteria intraósea y la perforación de la membrana Schneider	Si
Sergio Olate 2016	72	45 mujeres 25 hombres	18 - 66 años	laceración de membrana sinusal, infección, sinusitis y comunicación buco sinusal	Si
Jiménez Guerra A 2015	70	29 hombres y 41 mujeres	34 - 68 años	membrana de Schneider, sinusitis.	Si
Armillas Guadalupe 2019	12	9 mujeres 3 hombres	61 años	perforación de la membrana	Si

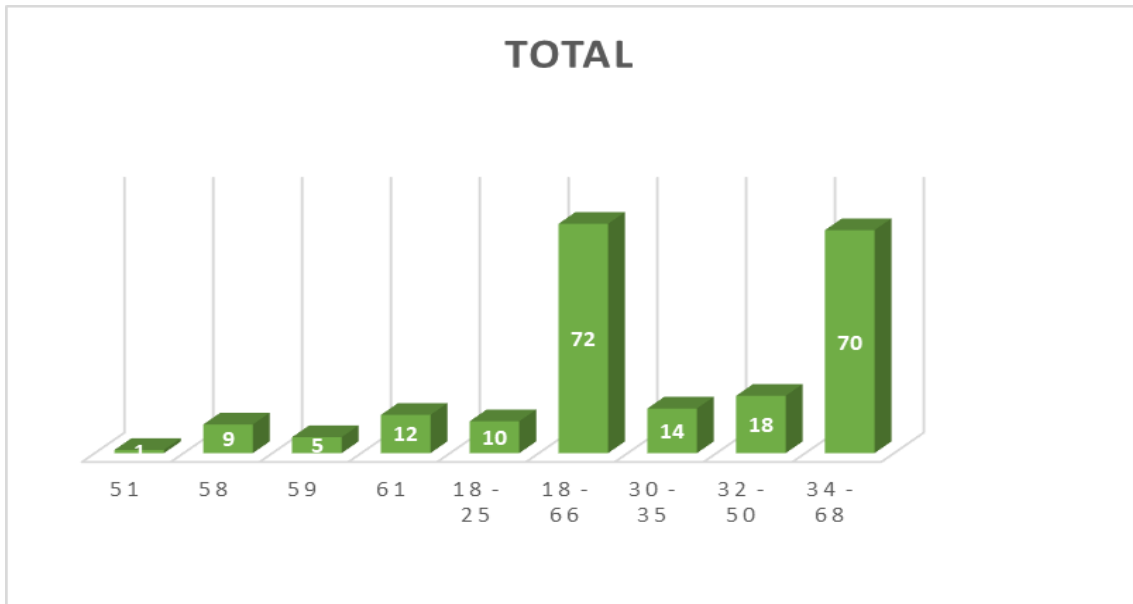


Gráfico 1: Muestra del Total de Pacientes

Al realizar la muestra del total de pacientes se obtuvieron 211 pacientes en el cual el rango de edad con mayor porcentaje fue entre 18 – 66 años con un 72%

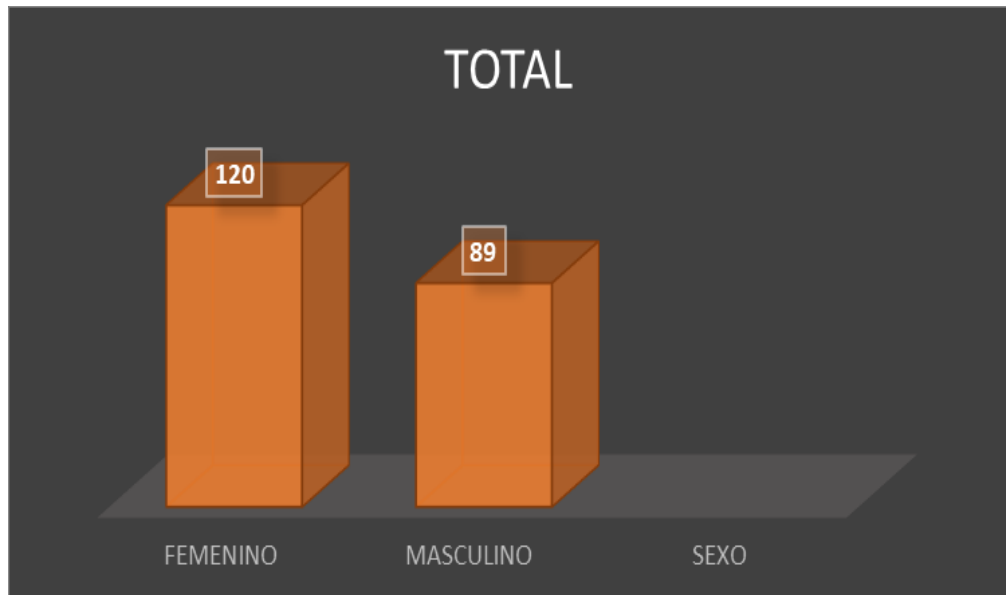


Gráfico 2: Muestra por Rango de Edad

Se evidencia frecuencia de personas del sexo femenino con 120 paciente, mientras que el sexo masculino tiene 89 pacientes entre las edades de 18 – 68 años.

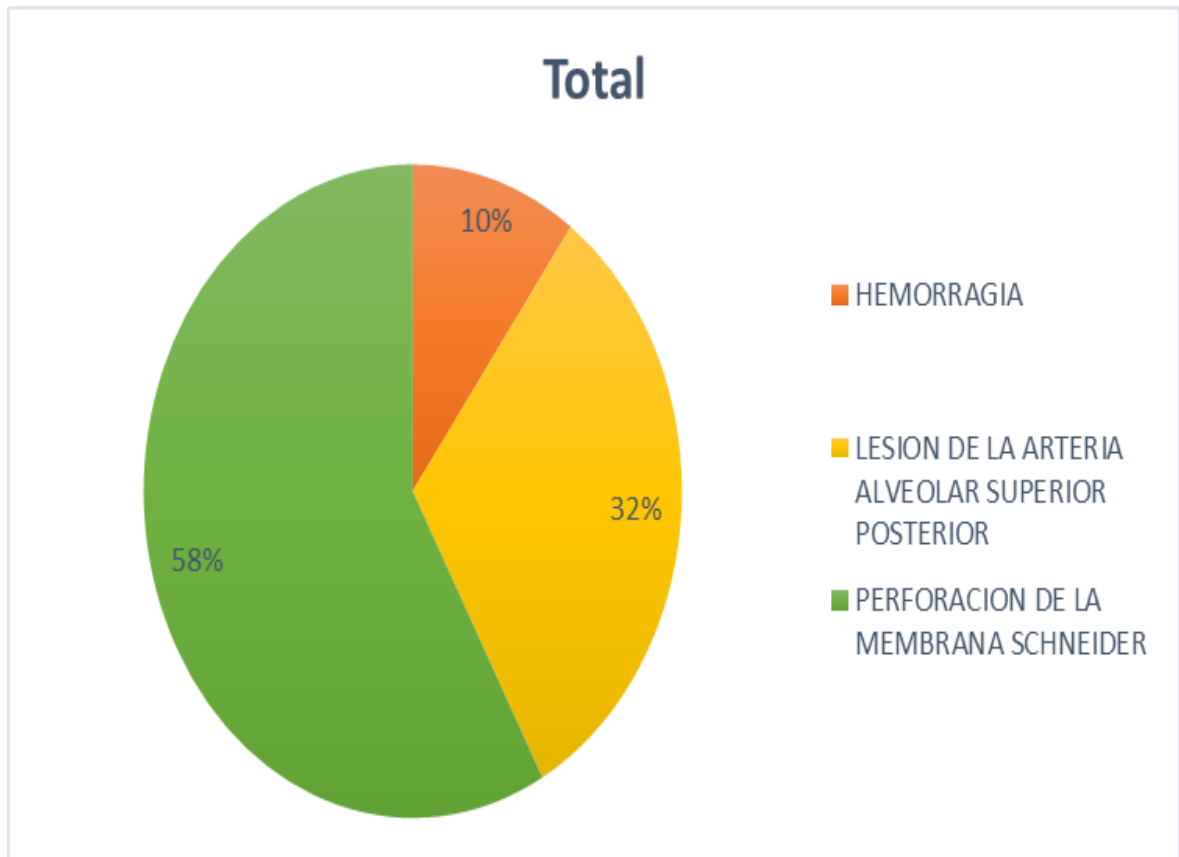


Gráfico 3: Muestra de las Complicaciones más frecuentes

Se demostró que las complicaciones en el abordaje quirúrgico del Seno Maxilar con mayor frecuencia fue la Perforación de la Membrana de Schneider con un 58% seguido de la Lesión de la arteria Alveolar superior posterior con un 32% y Hemorragia con un 10%.

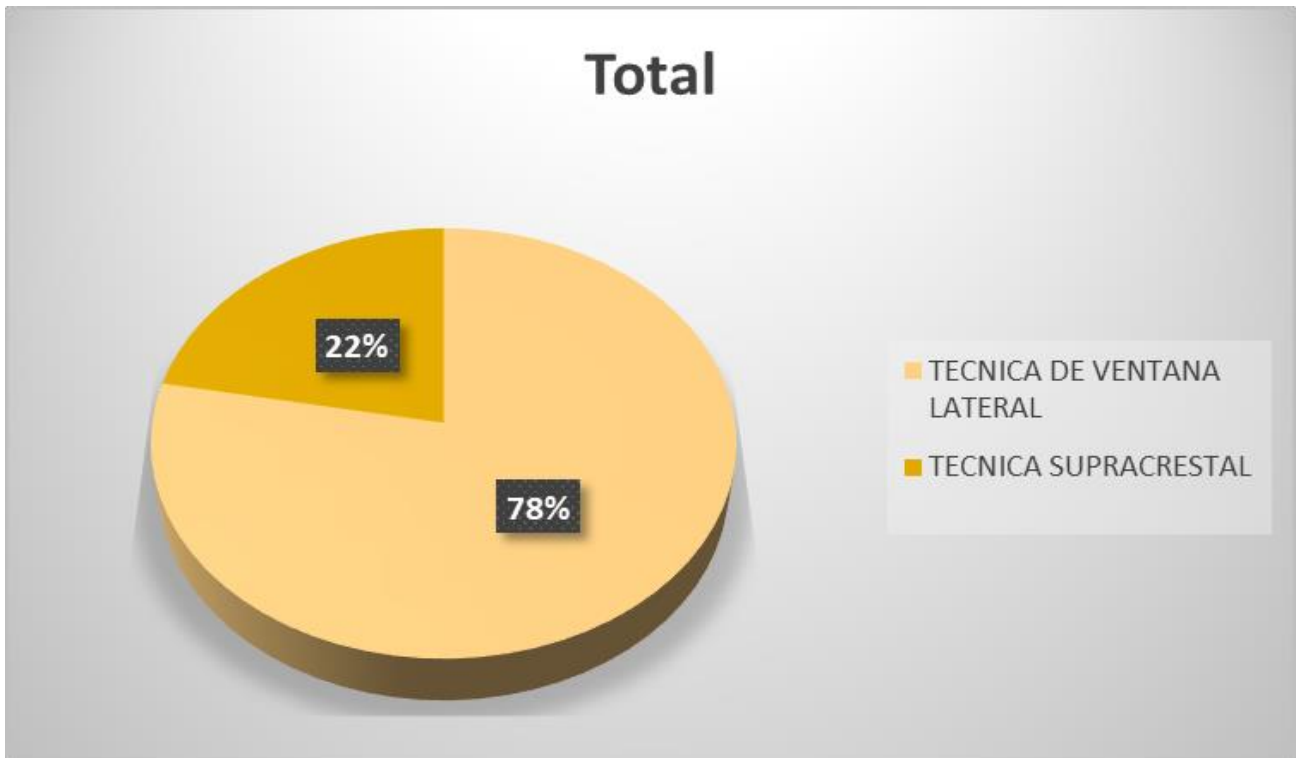


Gráfico 4: Muestra de Técnicas del abordaje del Seno Maxilar

Se representan dichas técnicas para el levantamiento del Seno Maxilar, siendo la técnica de Ventana Lateral de mayor empleo con un 78% mientras que la Técnica Supracrestal con un 22%.

DISCUSIÓN

El presente estudio de investigación "Complicaciones en el abordaje quirúrgico del seno maxilar con técnica lateral" se determinó que la complicación con mayor prevalencia en el abordaje del levantamiento del seno maxilar es la perforación de la Membrana de Schneider con un 44% seguida de las lesiones de la arteria alveolar superior posterior con un 10-30% de frecuencia.

Angela Sierra Baztan, en su tesis "Estudio a largo plazo de la elevación lateral del seno maxilar" refirió que la complicación quirúrgica más frecuente que surgió en los pacientes tratados mediante elevación de seno lateral fué la perforación de la membrana de Schneider, afectando a un total de 13 pacientes (12,8%). (1) El tipo de conexión de los implantes sí influyó en la incidencia de este tipo de complicaciones quirúrgicas, en 11 pacientes (22%) con implantes de conexión externa se produjeron algún tipo de perforación de la membrana, mientras que en implantes con conexión interna solo se vieron afectados 2 pacientes (3,9%). (2)

En el estudio realizado por Deisy E. Quispe Damián y Carmen T. Castro-Ruiz, sobre "Complicaciones quirúrgicas de la elevación del seno maxilar en implantología, se concluye que

una de las principales causas de las complicaciones en el procedimiento de levantamiento de seno, es la falta de conocimiento de la anatomía del seno maxilar y de las diferentes variaciones anatómicas que este puede presentar después de la pérdida de piezas dentarias postero- superiores. (1)

A su vez se resalta que para evitar estas complicaciones es fundamental la evaluación previa de una tomografía computarizada (CBCT), en la que se puede detectar cambios en la altura de reborde residual, densidad ósea, espesor de la membrana, espesor en la pared lateral y la presencia de septum. (3)

Armillas Canseco Guadalupe y Hernández Romero Cindy, en su estudio "Levantamiento de seno maxilar (Técnica Caldwell-Luc)" determinaron que la técnica de elevación de seno maxilar con abordaje lateral es un tratamiento eficaz para la colocación de implantes en casos limitados de hueso remanente; esta técnica permite la ganancia en cantidad y calidad de hueso y ganar espacio suficiente para un tratamiento restaurativo exitoso. (1)

Jiménez Guerra A, Monsalve Guil L, con el estudio "La elevación del seno maxilar en el tratamiento con implantes dentales. Un estudio a 4 años", mencionaron que la

incidencia de determinados factores sistémicos puede comprometer la elevación del seno maxilar que representa un mayor riesgo quirúrgico que la inserción convencional de los implantes dentales. En este sentido, los pacientes que fuman presentan mayor incidencia de complicaciones y un menor grado de regeneración en las áreas sinusales injertadas. (1) Un estudio revela que la incidencia de complicaciones en la cirugía del seno maxilar puede llegar hasta el 50% entre los pacientes fumadores. (4)

CONCLUSIONES

Las complicaciones descritas en la literatura deben ser individualizadas para cada caso y condición que se presente y de esta manera poder prevenirlas.

Realizar guías que faciliten el manejo de complicaciones durante el abordaje quirúrgico, debido a que los estudios y reportes de casos referente a este son limitados.

Es imprescindible realizar una valoración diagnóstica y radiográfica con el uso de CBCT para determinar patrones morfológicos del seno maxilar

antes de manejar cualquier procedimiento quirúrgico con el fin de prevenir y disminuir complicaciones al realizar esta técnica.

La Técnica lateral del seno maxilar concede al profesional realizar procedimientos eficientes en Cirugía bucal y Maxilofacial, que sirve para injertos de elevación del seno maxilar, colocación de implantes, remoción de cuerpos extraños, entre otros.

Entre los factores de riesgo que aumentan el riesgo de la perforación de la membrana de Schneider, se encuentra, el hábito de fumar, membrana sinusal delgada, contornos sinusales irregulares y presencia de tabiques durante la elevación del seno maxilar.

Dentro del abordaje quirúrgico es importante tener en cuenta la distribución de los septos y su prevalencia, además de técnicas por imagen que faciliten la visualización de la estructura vascular de las arterias antrales.

RECOMENDACIONES

Según los resultados obtenidos en dicha investigación y a la ayuda bibliográfica del presente trabajo, se recomienda:

Elaborar un diagnóstico preciso y conveniente que permita disminuir el riesgo de complicaciones quirúrgicas, que vaya de la mano con el fin de un tratamiento oportuno.

Realizar futuras investigaciones de ensayos clínicos que aporten con información veraz y precisa sobre el manejo de las complicaciones que se presentan durante el abordaje quirúrgico del Seno maxilar con Técnica Lateral, esta información ayudara a resolver dichas complicaciones que beneficiaran a futuros especialistas.

REFERENCIAS

1. Rosas CMJ. Elevacion del piso del seno maxilar: tecnica. internacional dentis. 2016.
2. Deisy E. Quispe Damián DDS M, Carmen T. Castro-Ruiz DDS M. Complicacione quirúrgicas de la elevación de seno maxilar. Dentistry international. 2019. V: 12; No: 22-1: 61-70
3. Guzman Cruz. D cols, Técnica de ventana lateral para elevación de seno maxilar con fines terapéuticos implantológicos. Revista odontológica Latinoamericana, 2017; V:2 P:69-74.
4. Marco Cedillo, Fernando Sandoval P, Esteban Paz y Miño. Complicaciones y satisfacción de pacientes rehabilitados con implantes cigomáticos extrasinusales: un estudio retrospectivo 2020 – 2021. Odontoinvestigacion. 2021. V:1; P:21.
5. Cortellini P, Bissada N. Mucogingival conditions in the

- natural dentition: Narrative review, case definitions, and diagnostic considerations. *Journal of Periodontology*. 2018 Febrero; V:89 (204-2013).
6. Palacios Alva Elmo, Sáenz Quiroz, Lizardo, García Luna, Marco, Chein Villacampa, Silvia, Zambrano De La Peña Sonia. Desplazamiento radicular al seno maxilar. reporte de caso. *Vis.dent*. 2016; V:1; P:4.
 7. Dulce Bustillo, Maya Zuloaga. Elevación de piso de seno maxilar con técnica de ventana lateral y colocación simultánea de implantes: reporte de un caso. *Rev. Clin. Periodoncia Implantol. Rehabil Oral*. 2017. Vol. 10(3); 159-162.
 8. Pablo Andrés Hermida Salazar, Santiago Andrés Avilés Echeverría, David Manuel Pineda Álvarez. Elevación de seno maxilar con técnica de ventana lateral y rehabilitación implantoprotésica: reporte de caso. *Research, Society and Development*, v. 9, n.12. 2020.
 9. Oscar Heit. Anatomía del Seno Maxilar. Importancia clínica de las arterias antrales y de los septum. *Rev Col Odont Entre Ríos*. 2017. N°161:6-10.
 10. Washington Javier Flores Ortiz, Karel Andreina Espinel Arteaga, Rolando Sebastián Carrión Abad, Bryan David Jurado Alvear, María José Jarrín Peñafiel, Jaime Arturo Castro Pallaroso. Alternativa quirúrgica para abordaje de seno maxilar en post maxila. Reporte de Caso KIRU. 2020; V:17(4); 213-222.
 11. Santiago Andrés Avilés Echeverría, Pablo Andrés Hermida Salazar, David Manuel Pineda Álvarez. Elevación de seno maxilar con técnica de ventana lateral y rehabilitación implantoprotésica: reporte de caso. *Research, Society and Development*. 2020; v: 9; n.12.
 12. Angela sierra baztan. Estudio a largo plazo de la elevación lateral del seno maxilar. Universidad de Sevilla Facultad

- de Odontología. Tesis doctoral. Sevilla;2021.
13. Sergio Olate; Leandro Pozzer; Aníbal Henrique Barbosa Luna; Renato Mazonetto; Marcio de Moraes y José Ricardo de Albergaria Barbosa. Estudio retrospectivo de 91 cirugías de elevación del Seno Maxilar para Rehabilitación sobre Implantes. *Int. J. Odontostomat*; 2017. 6(1):81-88.
14. Cabrera, Daniel, Tahhan, Marcelo, Marengo, Hugo, Ibáñez Juan Carlos. Evaluación de niveles de ganancia ósea en injertos de seno maxilar con apertura lateral. Estudio tomográfico. *Claves de Odontología* 2018; V:76; 3-21.
15. H Karslioglu, AP Sumer. Evaluación de los hallazgos del seno maxilar después de los procedimientos de implante dental y aumento del piso sinusal con tomografía. Departamento de Radiología Dentomaxilofacial, Facultad de Odontología, Universidad de Baskent, Ankara. Año: 2020; Volumen: 23; Problema: 10; Página: 1477-1482.
16. Sieron, H.L, Sommer, F., Hoffmann, T.K. et al. Funktion und Physiologie der Kieferhöhle. Springerlink. Mayo 2020; V: 68, pages 566–572.
17. Marcelo M. Romano, Júlia A. Smanio, Lorraine B. Ferreira, Victor E. Arana-Chavez, and Mário S. Soares. Histological and Radiological Analyses of a Maxillary Sinus Lift with Extensive Drilling of the Schneider Membrane Using Xenogeneic Bone. Hindawi Publishing Corporation. *Case Reports in Dentistry*. Volume:2014, Article ID 898031, 5 pages.
18. Jiménez Guerra A, Monsalve Guil L, Ortiz García I, España López A, Segura Egea JJ, Velasco Ortega E. La elevación del seno maxilar en el tratamiento con implantes dentales. Un estudio a 4 años.

- Av. Periodon Implantol. 2015; 27, 3: 145-154.
19. Armillas Canseco Guadalupe, Hernández Romero Cindy. Levantamiento de seno maxilar Técnica Caldwell-Luc. Revista Tamé. 2019; V:8,(23):935-938.
20. Beltrán, v. v. j.; fuentes, f. r.; engelke, w.; marchesani, c. f & flores, v. m. localización del septo del seno maxilar a través de abordaje endoscópico. reporte de caso y revisión de la literatura. int. j. morphol., 2015; V:29 (2):636-643.
21. Al-Salman WT, Almas K. Seno maxilar y éxito de los implantes dentales: una actualización. Gen Dent. 2015 Jul-Ago; V: 63(4):47-54.
22. Bravo-Arteaga SY, Gutiérrez-Espinosa CA, Cortés-Ponce JR. Técnica de Denker endoscópica modificada: técnica versátil para el manejo quirúrgico del seno maxilar. An Orl Mex. 2021; V: 66 (3): 175-181.
23. Saša Marin DDS, Barbara Kirnbauer DDS, Petra Rugani DDS, Michael Payer MD, DDS, PhD, Norbert Jakse MD, DDS, PhD. Factores de riesgo potenciales para la perforación de la membrana del seno maxilar y el análisis de resultados del tratamiento. Clinical Implant dentistry and related research. Febrero 2019; Volumen: 21; Número1; Páginas 66-72.
24. Hosemann, W., Grimm, A. Anatomía quirúrgica del seno maxilar. Springerlink. ENT 2020; V: 68, 555–565.
25. Wu CX, Qin WG, Wang YL. Anatomía del seno maxilar en el área edéntula posterior maxilar única basada en la TC de haz cónico. Zhonghua Kou Qiang Yi Xue Za Zhi. 2016 Julio; V: 51(7):405-9.
26. Danesh-Sani SA, Movahed A, ElChaar ES, Chong Chan K, Amintavakoli N. Evaluación radiográfica de la pared lateral del seno maxilar y la anatomía

- de la arteria alveolar superior posterior: un estudio tomográfico computado de haz cónico. *Clin Implant Dent Relat Res.* 2017 Feb; V: 19(1):151-160.
27. Guzman- Cruz D, Sauri-Esquivel EA, Carrillo- Avila BA, Martinez- Aguilar VM. Técnica de ventana lateral para elevación del seno maxilar con fines terapéuticos implantológicos. *Revista Odontologica Latino Americana.* 2017; V: 9; N: 2; pp: 69-74.
28. Lizeth Villaverde Moscol, Sixto García Linares. Evaluación de arteria alveolar superior posterior y relación con el seno maxilar mediante tomografía axial computarizada. *Revista Odontológica Mexicana.* 2021; Vol: 25, Núm: 1 pp 59-64.
29. Shao Q, Li J, Pu R, Feng Y, Jiang Z, Yang G. Risk factors for sinus membrane perforation during lateral window maxillary sinus floor elevation surgery: A retrospective study. *Clin Implant Dent Relat Res.* 2021 Dec;23 V: (6); 812-820.
30. Krennmair S, Malek M, Forstner T, Krennmair G, Weinländer M, Hunger S. Risk Factor Analysis Affecting Sinus Membrane perforation during lateral Window maxillary sinus elevation surgery *int J oral Maxillofac Implants* 2020 Jul/Aug;35; V:4 P:789-798.

ANEXOS

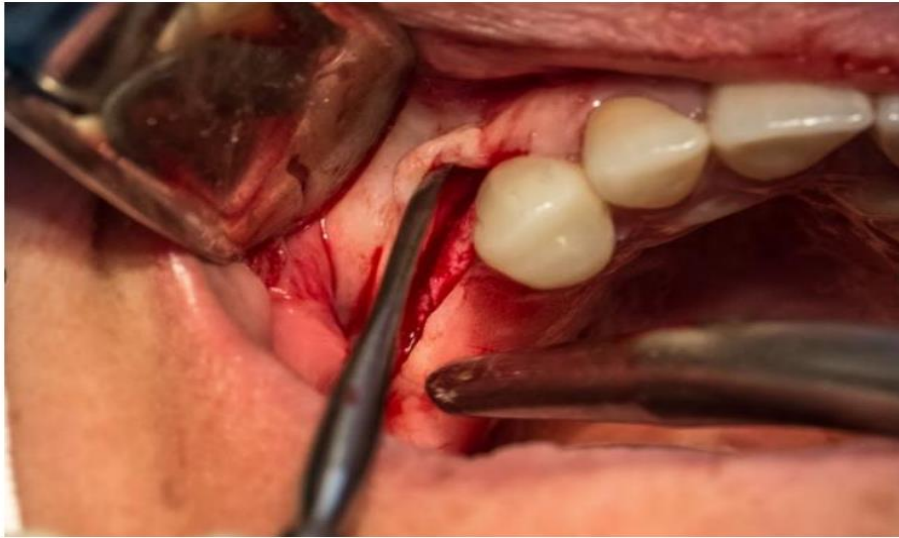

Fig1. Levantamiento del colgajo mucoperióstico.
Fuente: Andrés García Saavedra.

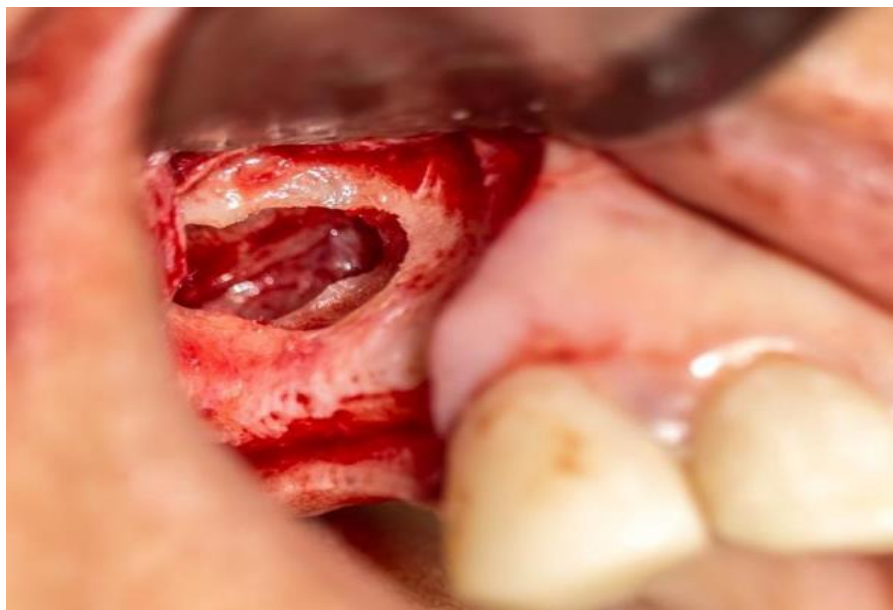


Fig2. Perforación de la membrana de Schneider con Técnica de ventana lateral.
Fuente: Andrés García Saavedra.

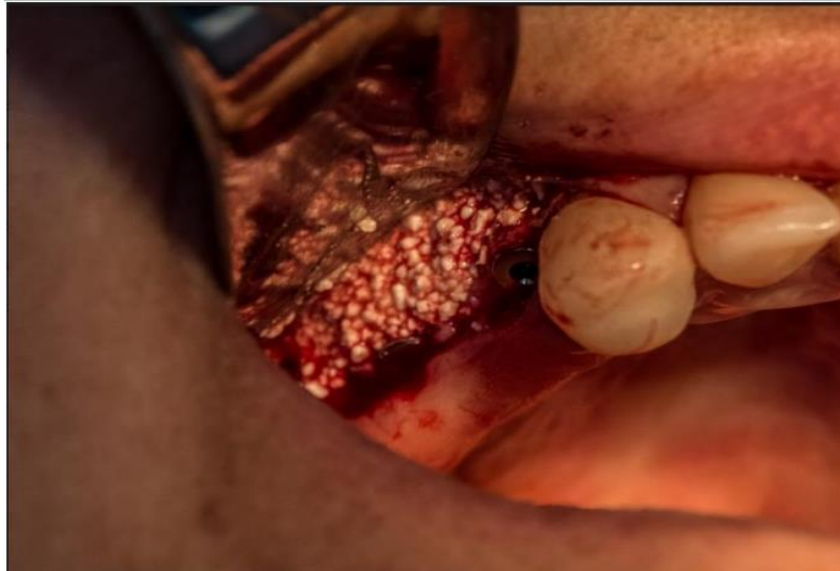

Fig3. Colocación de injerto.
Fuente: Andrés García Saavedra.

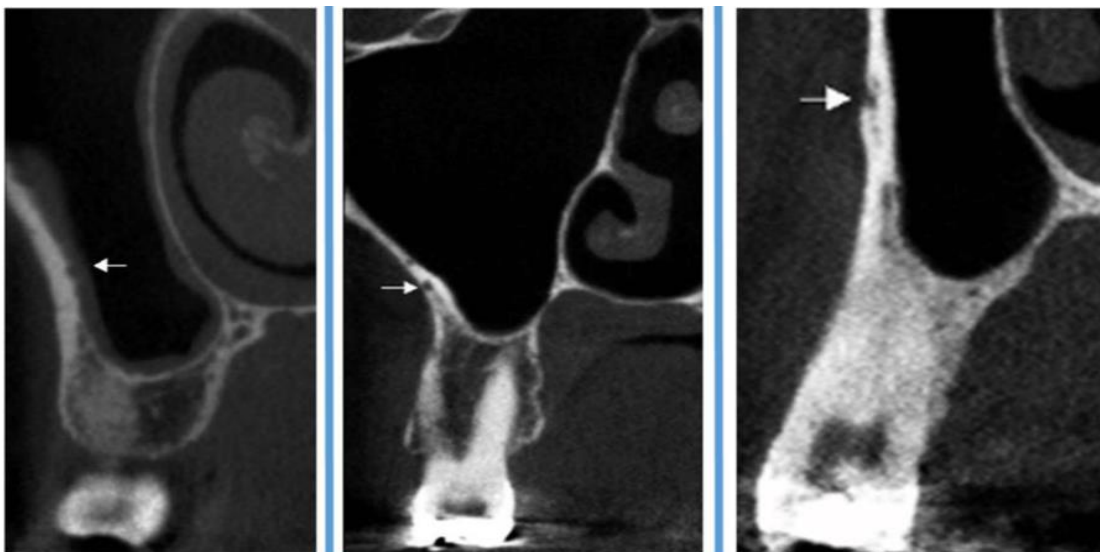


Fig4. Identificación de la Arteria Alveolar Superior Posterior en un corte tomográfico.

Fuente: Carlos Andrés Espinoza- Dento Metric.

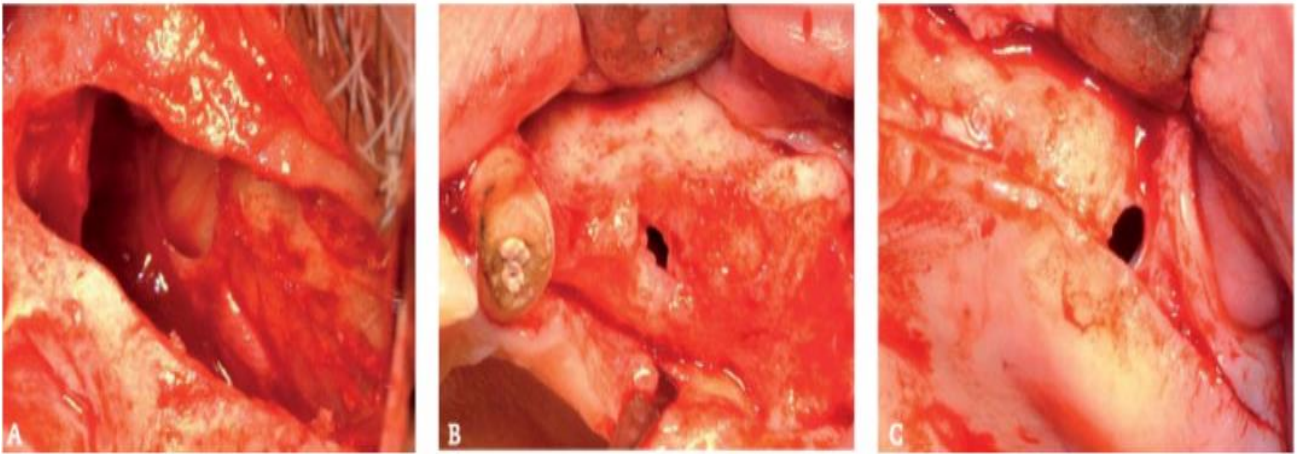


Fig5. A. Perforación de la Membrana de Schneider. B. Perforación de la Membrana de Schneider en exodoncia reciente. C. Perforación Membrana de Schneider adherencia con mucosa oral.

Fuente: P.M. Villarreal.

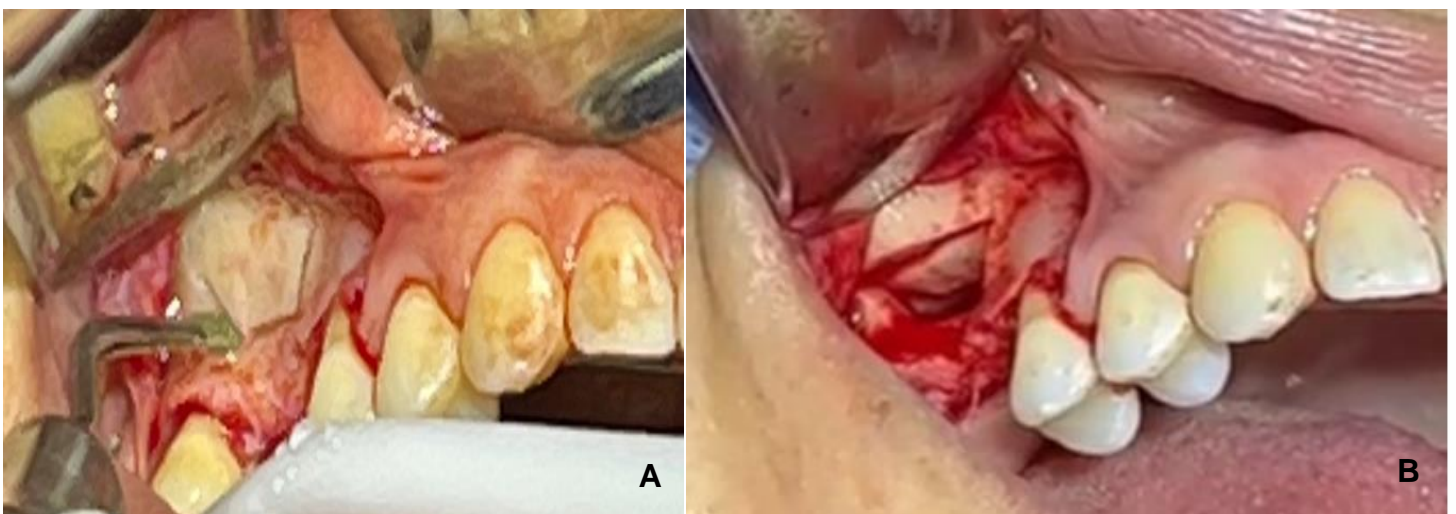


FIG6. A. Osteotomía para Técnica de Ventana lateral. B. Técnica de Ventana lateral.

Fuente: Diana Arévalo- UCSG.



DECLARACIÓN Y AUTORIZACIÓN

Yo, Johao Isaac Torres Pico, con C.C:2300411622 autor/a del trabajo de titulación: **Complicaciones en el abordaje quirúrgico del seno maxilar con técnica lateral**, previo a la obtención del título de **Odontólogo** en la Universidad Católica de Santiago de Guayaquil.

1.- Declaro tener pleno conocimiento de la obligación que tienen las instituciones de educación superior, de conformidad con el Artículo 144 de la Ley Orgánica de Educación Superior, de entregar a la SENESCYT en formato digital una copia del referido trabajo de titulación para que sea integrado al Sistema Nacional de Información de la Educación Superior del Ecuador para su difusión pública respetando los derechos de autor.

2.- Autorizo a la SENESCYT a tener una copia del referido trabajo de titulación, con el propósito de generar un repositorio que democratice la información, respetando las políticas de propiedad intelectual vigentes.

Guayaquil, 15 de septiembre del 2022

f. _____

Nombre: **Torres Pico Johao Isac**
CC: **2300411622**



REPOSITORIO NACIONAL EN CIENCIA Y TECNOLOGÍA			
FICHA DE REGISTRO DE TESIS/TRABAJO DE TITULACIÓN			
TEMA Y SUBTEMA:	Complicaciones en el abordaje quirúrgico del seno maxilar con técnica lateral.		
AUTOR(ES)	JOHAO ISAC TORRES PICO		
REVISOR(ES)/TUTOR(ES)	HARRY JOSÉ MÁRQUEZ FLORES		
INSTITUCIÓN:	UNIVERSIDAD CATÓLICA DE SANTIAGO DE GUAYAQUIL		
FACULTAD:	FACULTAD DE MEDICINA		
CARRERA:	ODONTOLOGÍA		
TÍTULO OBTENIDO:	ODONTÓLOGO		
FECHA DE PUBLICACIÓN:	15 de septiembre del 2022	No. DE PÁGINAS:	16
ÁREAS TEMÁTICAS:	CIRUGIA- SENO MAXILAR		
PALABRAS CLAVES/ KEYWORDS:	Seno MAXILAR, MEMBRANA de Schneider, Técnica de Cadwell, Complicaciones, Perforación, Septum.		
RESUMEN:	<p>Introducción: La elevación del seno maxilar es un método quirúrgico que se utiliza para aumentar la dimensión vertical del hueso en las porciones posterolaterales de los maxilares con el fin de facilitar la inserción de implantes osteointegrados. Objetivo: Describir cuales son las complicaciones que se presentan en el abordaje quirúrgico del seno maxilar con técnica lateral. Metodología: este estudio esta basado en un enfoque cualitativo, diseño no experimental, de corte transversal, de tipo descriptivo analítico, llevado a cabo en un método de investigación estadístico descriptivo. Resultados: De los 9 articulos seleccionados la técnica de ventana lateral representa un 78%, mientras que la técnica supracrestal un 22% en los casos empleados. Mientras que entre las complicaciones quirúrgicas más frecuentes se evidenció la perforación de la membrana de Schneider con un 58%, Lesión de la arteria alveolar superior posterior con un 32% y un 10% de hemorragia. Conclusiones: Las complicaciones descritas en la literatura deben ser individualizadas para cada caso y condición que se presente y de esta manera poder prevenirlas. Las técnicas más empleadas en la actualidad son las mencionadas Ventana Lateral y Supracrestal, las cuales no han mostrado evidencia clara sobre su efectividad en diferentes estudios. Realizar guías que faciliten el manejo de complicaciones durante el abordaje quirúrgico, debido a que los estudios y reportes de casos referente a este son limitados.</p>		
ADJUNTO PDF:	<input checked="" type="checkbox"/> SI	<input type="checkbox"/> NO	
CONTACTO CON AUTOR/ES:	Teléfono: 0991399118	E-mail: isaac13joao@hotmail.com)	
CONTACTO CON LA INSTITUCIÓN (COORDINADOR DEL PROCESO UTE):	Nombre: OCAMPO ESTEFANIA		
	Teléfono: +593996757081		
	E-mail: Estefaniaocampo@hotmail.com		
SECCIÓN PARA USO DE BIBLIOTECA			
Nº. DE REGISTRO (en base a datos):			
Nº. DE CLASIFICACIÓN:			
DIRECCIÓN URL (tesis en la web):			