



**UNIVERSIDAD CATÓLICA
DE SANTIAGO DE GUAYAQUIL**

FACULTAD DE EDUCACIÓN TÉCNICA PARA EL DESARROLLO

CARRERA DE MEDICINA VETERINARIA Y ZOOTECNIA

TEMA:

Diagnóstico de *Otodectes cynotis* mediante técnica de hisopado y cureta de Volkman en gatos atendidos en consulta general en una clínica veterinaria del sector norte de Guayaquil.

AUTORA:

Acosta Herrera Cindy Nicole

**Trabajo de Titulación previo a la obtención del título de
MÉDICA VETERINARIA Y ZOOTECNISTA**

TUTORA

Dra. Chonillo Aguilar Fabiola de Fátima, M.Sc.

Guayaquil, Ecuador

16 de septiembre del 2022



**UNIVERSIDAD CATÓLICA
DE SANTIAGO DE GUAYAQUIL**

FACULTAD DE EDUCACIÓN TÉCNICA PARA EL DESARROLLO

CARRERA DE MEDICINA VETERINARIA Y ZOOTECNIA

CERTIFICACIÓN

Certificamos que el presente **trabajo de titulación** fue realizado en su totalidad por **Acosta Herrera, Cindy Nicole**, como requerimiento para la obtención del título de **Médica Veterinaria y Zootecnista**.

TUTORA

f. _____
Dra. Chonillo Aguilar Fabiola de Fátima, M.Sc.

DIRECTOR DE LA CARRERA

f. _____
Dr. Carlos Giovanni Manzo Fernández, M.Sc.

Guayaquil, a los 16 días del mes de septiembre del año 2022



**UNIVERSIDAD CATÓLICA
DE SANTIAGO DE GUAYAQUIL**

FACULTAD DE EDUCACIÓN TÉCNICA PARA EL DESARROLLO

CARRERA DE MEDICINA VETERINARIA Y ZOOTECNIA

DECLARACIÓN DE RESPONSABILIDAD

Yo, **Acosta Herrera, Cindy Nicole**

DECLARO QUE:

El trabajo de titulación: **Diagnóstico de *Otodectes cynotis* mediante técnica de hisopado y cureta de Volkmann en gatos atendidos en consulta general en una clínica veterinaria del sector norte de Guayaquil**, previo a la obtención del título de **Médica Veterinaria Zootecnista**, ha sido desarrollado respetando derechos intelectuales de terceros conforme las citas que constan en el documento, cuyas fuentes se incorporan en las referencias o bibliografías. Consecuentemente este trabajo es de mi total autoría.

En virtud de esta declaración, me responsabilizo del contenido, veracidad y alcance del Trabajo de Titulación referido.

Guayaquil, a los 16 días del mes de septiembre del año 2022

LA AUTORA

f. _____
Acosta Herrera, Cindy Nicole



**UNIVERSIDAD CATÓLICA
DE SANTIAGO DE GUAYAQUIL**

**FACULTAD DE EDUCACIÓN TÉCNICA PARA EL DESARROLLO
CARRERA MEDICINA VETERINARIA Y ZOOTECNIA**

AUTORIZACIÓN

Yo, **Acosta Herrera, Cindy Nicole**

Autorizo a la Universidad Católica de Santiago de Guayaquil a la **publicación** en la biblioteca de la institución el **trabajo de titulación: Diagnóstico de *Otodectes cynotis* mediante técnica de hisopado y cureta de Volkmann en gatos atendidos en consulta general en una clínica veterinaria del sector norte de Guayaquil**, cuyo contenido, ideas y criterios son de mi exclusiva responsabilidad y total autoría.

Guayaquil, a los 16 días del mes de septiembre del año 2022

LA AUTORA:

f. _____
Acosta Herrera, Cindy Nicole



UNIVERSIDAD CATÓLICA DE SANTIAGO DE GUAYAQUIL

FACULTAD DE EDUCACIÓN TÉCNICA PARA EL DESARROLLO
CARRERA DE MEDICINA VETERINARIA Y ZOOTECNIA

CERTIFICADO URKUND

La Dirección de la Carrerade Medicina Veterinaria y Zootecnia revisó el Trabajo de titulación, **Diagnóstico de *Otodectes cynotis* mediante técnica de hisopado y cureta de Volkmann en gatos atendidos en consulta general en una clínica veterinaria del sector norte de Guayaquil**, presentado por el estudiante **Acosta Herrera, Cindy Nicole**, de la carrera de **Medicina Veterinaria y Zootecnia**, donde obtuvo del programa URKUND, el valor de 0 % de coincidencias, considerando ser aprobada por esta dirección.

Document Information	
Analyzed document	ACOSTA CINDY- Corrección de urkund.docx (D144038204)
Submitted	2022-09-14 04:25:00
Submitted by	
Submitter email	cindy.acosta@cu.ucsg.edu.ec
Similarity	0%
Analysis address	melissa.carvajal01.ucsg@analysis.orkund.com

Fuente: URKUND-Usuario Melissa Carvajal, 2022

Certifican,

Dr. Carlos Manzo Fernández, M.Sc.
Director Carreras Agropecuarias
UCSG-FETD

Dra. Melissa Carvajal Capa, M.Sc.
Revisora - URKUND

AGRADECIMIENTO

Agradezco a Dios por siempre guiarme, por ser mi soporte y fortaleza en mis momentos más difíciles.

A mi familia, principalmente a mis padres, Ana Mercedes y Olimpo por ser mis maestros de vida, gracias a sus consejos y cuidados me he convertido en la gran mujer que soy ahora. También doy gracias a mis hermanos y a mi primo Ellian por siempre escucharme y seguirme animando.

A mis amigas Jemina y Natasha, quienes fueron a mitad de carrera una luz en mi camino, gracias por la amistad tan valiosa que hemos formado. Fue divertido nuestra etapa universitaria lleno de sus ocurrencias, historias, chismes, risas y llanto. Si Dios lo permite y cuando nuestros caminos se vuelvan a unir, JENACY no solo será un proyecto universitario sino nuestra empresa hecha realidad.

Agradezco a la Dra. Angela Rodríguez, por darme la oportunidad de aprender en su clínica veterinaria Pet Angels. Quien la considero una gran mentora, que gracias a sus conocimientos y buen corazón ha permitido formar mi carácter.

A mis compañeros de trabajo, quienes fueron una divertida distracción en mis momentos más frustrante y de estrés durante mi elaboración del trabajo.

A mi tutora, Dra. Fabiola Chonillo, M.Sc., por su paciencia, apoyo y guía durante el trabajo de investigación.

A la Dra. Lucila Sylva, por sus consejos y de siempre motivarme. Es una gran maestra y persona a quien la admiro mucho.

A mis hijas gatunas, las Chistorras y también a Candy, quienes fueron testigos y compañía de mis tantas amanecidas. Su grata compañía volvía mis madrugadas más cálidas y entretenidas.

DEDICATORIA

A mis mascotas que he tenido a lo largo de mi vida, a quienes los cuidaba y daba tanto amor, y a pesar de que desde muy pequeña no comprendía porque partían de esta vida, sentía una gran impotencia de no poder ayudarlos. Gracias a ustedes decidí tomar este camino que me ha enseñado tantas cosas valiosas que permitirá poder ayudar a más animalitos.



**UNIVERSIDAD CATÓLICA
DE SANTIAGO DE GUAYAQUIL**
FACULTAD DE EDUCACIÓN TÉCNICA PARA EL DESARROLLO
CARRERA DE MEDICINA VETERINARIA Y ZOOTECNIA

TRIBUNAL DE SUSTENTACIÓN

Dra. Chonillo Aguilar Fabiola de Fátima, M.Sc.
TUTORA

MVZ. Carlos Giovanny Manzo Fernández, M.Sc.
DIRECTOR DE LA CARRERA

Dra. Melissa Joseth Carvajal Capa, M.Sc.
COORDINADOR DE UTE



**UNIVERSIDAD CATÓLICA
DE SANTIAGO DE GUAYAQUIL
FACULTAD DE EDUCACIÓN TÉCNICA PARA EL DESARROLLO
CARRERA DE MEDICINA VETERINARIA Y ZOOTECNIA**

CALIFICACIÓN

Dra. Chonillo Aguilar Fabiola de Fátima, M.Sc.

TUTORA

ÍNDICE GENERAL

RESUMEN	XIV
ABSTRACT	XV
1. INTRODUCCIÓN	2
1.1 Objetivos.....	3
1.1.1 Objetivo general.	3
1.1.2 Objetivos específicos.....	3
1.3 Pregunta de Investigación.....	4
2. MARCO TEÓRICO	5
2.1 Gato Doméstico.....	5
2.1.1 Anatomía del oído del gato.	5
2.2 Ácaros que Afectan al Gato	7
2.2.1 Otodectes cynotis.	8
2.2.2 Taxonomía.	8
2.2.3 Morfología.	8
2.2.4 Ciclo biológico.	10
2.2.5 Epidemiología.....	11
2.2.6 Síntomas.	12
2.2.7 Diagnóstico clínico.....	13
2.2.8 Diagnóstico por microscopio.	14
2.2.9 Diagnóstico diferencial.	15
2.2.10 Tratamiento.	15
2.2.11 Prevención y control.	17
2.2.12 Importancia en Salud Pública.	17
3. MARCO METODOLÓGICO	18
3.1 Ubicación del Ensayo	18
3.2 Características Climáticas.....	18
3.3 Materiales	19
3.3.1 De laboratorio.....	19
3.3.2 De oficina.	19
3.3.3 De campo.....	19
3.4 Tipo de Estudio	19

3.4.1 Población y Muestra.....	20
3.4.2 Análisis Estadístico de la Investigación.....	20
3.4.3 Método de Abordaje.....	20
3.4.4 Procedimiento del Trabajo.....	20
3.4.5 Variables de estudio.....	22
4. RESULTADOS	24
4.1 Comparación por Técnica de Hisopado Ótico y por Cureta de Volkman en Gatos.....	24
4.2 Distribución de <i>O. cynotis</i> en Gatos de Acuerdo con la Edad.....	25
4.3 Distribución de <i>O. cynotis</i> en Gatos de Acuerdo con el Sexo.....	26
4.4 Distribución de <i>O. cynotis</i> en Gatos de Acuerdo con la Convivencia con Otros Animales.....	27
4.5 Distribución de <i>O. cynotis</i> en Gatos de Acuerdo con su Procedencia ...	28
4.6 Distribución de <i>O. cynotis</i> en Gatos de Acuerdo con la Sintomatología	29
5. DISCUSIÓN.....	31
6. CONCLUSIÓN Y RECOMENDACIÓN	33
6.1 Conclusiones	33
6.2 Recomendaciones	33
REFERENCIAS	
ANEXOS	

ÍNDICE DE TABLA

Tabla 1. Taxonomía del <i>Otodectes cynotis</i>	8
Tabla 2. Comparación por técnica de hisopado ótico y por cureta de Volkamann en gatos.	24
Tabla 3. Distribución de <i>O. cynotis</i> en gatos de acuerdo con la edad.	25
Tabla 4. Distribución de <i>O. cynotis</i> en gatos de acuerdo con el sexo.	26
Tabla 5. Distribución de <i>O. cynotis</i> en gatos de acuerdo con la convivencia con otros animales.	27
Tabla 6. Distribución de <i>O. cynotis</i> en gatos de acuerdo con su procedencia.	28
Tabla 7. Distribución de <i>O. cynotis</i> en gatos de acuerdo con la sintomatología.	29

ÍNDICE DE GRÁFICOS

Gráfico 1. Cureta de Volkman con diferentes medidas.....	15
Gráfico 2. Ubicación geográfica de la clínica veterinaria Pet Angels.	18
Gráfico 3. Comparación por técnica de hisopado ótico y por cureta de Volkman en gatos	25
Gráfico 4. Frecuencia de <i>O. cynotis</i> en gatos de acuerdo con la edad.....	26
Gráfico 5. Frecuencia de <i>O. cynotis</i> en gatos de acuerdo con el sexo.	27
Gráfico 6. Frecuencia de <i>O. cynotis</i> en gatos de acuerdo con la convivencia con otros animales.....	28
Gráfico 7. Frecuencia de <i>O. cynotis</i> en gatos de acuerdo con su procedencia	29
Gráfico 8. Frecuencia de <i>O. cynotis</i> en gatos de acuerdo con la sintomatología.....	30

RESUMEN

La sarna otodéctica producida por el ácaro *Otodectes cynotis*, común en el conducto auditivo del gato causa cerumen, lesiones, incomodidad e inflamación en el oído del gato, cuando no se trata a tiempo genera incomodidad a la mascota hasta generar lesiones de la membrana timpánica o extenderse la otocariasis en otras partes del cuerpo. El hisopado ótico es el método de diagnóstico convencional; sin embargo, la cureta de Volkman es un instrumento fácil y muy poco utilizado entre los médicos veterinarios para la recolección de cerumen para analizarse en microscopio. De esta manera, el presente estudio tuvo como objetivo comparar si el método de hisopado o por el curetaje es más eficaz para el diagnóstico de *O. Cynotis* en gatos que fueron atendidos en una clínica veterinaria en el sector norte de Guayaquil. Se recolectaron un total de 58 gatos positivos a la presencia del ácaro, del cual se tomó dos muestras con los dos métodos en cuestión. Se obtuvo por medio del método de diagnóstico por hisopado 78 % casos positivos; mientras que por el método de cureta de Volkmann fue 98 %. Posteriormente se realizó la prueba Chi cuadrado de Pearson con una significación del 0,05. De esta manera se comparó ambos métodos obteniendo p-valor =0,006. Demostrando que la cureta tiene mayor efectividad que del hisopado para el diagnóstico del ácaro

Palabras claves: *Otodectes cynotis*, otocariasis, otitis, cureta de Volkmann, hisopado, cerumen.

ABSTRACT

Otodectic mange produced by the mite *Otodectes cynotis*, common in the cat's ear canal, causes earwax, injuries, discomfort, and inflammation in the cat's ear. otocariasis spread to other parts of the body. Ear swab is the conventional diagnostic method; however, the Volkmann curette is an easy instrument and is rarely used by veterinarians for collecting earwax for microscopic analysis. In this way, the present study aimed to compare whether the swab or curettage method is more effective for the diagnosis of *O. Cynotis* in cats that were treated at a veterinary clinic in the northern sector of Guayaquil. A total of 58 cats positive for the presence of the mite were collected from which two samples were taken with the two methods in question. 78% positive cases were obtained through the swab diagnostic method, while by the Volkmann curette method it was 98%. Subsequently, Pearson's Chi square test was performed with a significance of 0.05. In this way, both methods were compared, obtaining p-value = 0.006. Demonstrating that the curette is more effective than the swab for the diagnosis of mites.

Keywords: *Otodectes cynotis*, otocariasis, otitis, Volkmann's curette, swab, earwax.

1. INTRODUCCIÓN

Hoy en día los animales domésticos se han convertido en un miembro más en los hogares de las familias, por cual cada vez los propietarios se preocupan por la salud de sus mascotas realizando los controles pertinentes. Son más frecuentes los gatos y perros que vienen por consulta médica, el cual entre los casos clínicos más recurrentes son por dermatosis parasitaria. Muchas veces afecta el canal auditivo externo provocando una otitis externa, entre los tantos ácaros que ocasionan esta patología, el ácaro *Otodectes cynotis* (también conocido como sarna otodéctica) es el más común en afectar a los felinos.

Hay que tratar estos parásitos externos con mucha importancia al igual que otras enfermedades transmitidas por ectoparásitos (pulgas, garrapatas, piojos) debido a su capacidad de causar lesiones, incomodidad e inflamación, entre otras sintomatologías en el canal auditivo, además de ser potencial transmisor zoonótico.

En muchas ocasiones la presencia de este ácaro solo es reconocida en consulta porque el propietario resalta el intenso rascado en el oído. Con la anamnesis respectiva se logra observar acumulación de cerumen característico en gatos infectados. Aunque es probable que haya portadores asintomáticos. El diagnóstico se da por medio de un examen otoscópico o por microscopio.

Lamentablemente cuando no es tratado a tiempo la otocariasis puede generar consecuencias severas para la comodidad de las mascotas. Como es más frecuente la presencia del ácaro en gatos, podría avanzar la otocariasis hasta generar el rompimiento de la membrana timpánica o incluso extenderse la infestación a otras áreas del cuerpo. Por tanto, es importante su diagnóstico diferencial para así tratarlo correctamente.

Se podría decir que el microscopio es la técnica de diagnóstico estándar, el hisopado ótico es la técnica más común en utilizarse para recolectar el cerumen. También existe la cureta de Volkmann, es un instrumento de material plástica o metálica que sirve como pala para recolectar el cerumen del pabellón auditivo. Además, este instrumento es fácil, rápido y económico; hoy en día la mayoría de los médicos veterinarios no utilizan este método de muestreo o no conocen de ella.

De esta manera, el siguiente trabajo tienen como fin comparar si el método de hisopado o por el curetaje es más eficaz para el diagnóstico de *O. cynotis* en gatos que fueron atendidos en una clínica veterinaria en el sector norte de Guayaquil.

1.1 Objetivos

1.1.1 Objetivo general.

Comparar la efectividad entre la técnica de hisopado y la cureta de Volkmann para el diagnóstico de *Otodectes cynotis* en gatos atendidos para consulta general en una clínica veterinaria del sector norte de Guayaquil.

1.1.2 Objetivos específicos.

- Determinar el índice de infestación de *Otodectes cynotis* con la técnica de hisopado en gatos atendidos para consulta general.
- Determinar el índice de infestación de *Otodectes cynotis* con la técnica de cureta de Volkmann en gatos atendidos para consulta general.
- Establecer la distribución de *Otodectes cynotis* en los gatos estudiados por edad, sexo, procedencia, sintomatologías y contactos con otros animales.

1.3 Pregunta de Investigación

- Entre la técnica de hisopado y cureta de Volkmann ¿Cuál técnica es la más eficaz para el diagnóstico de *Otodectes cynotis* en los gatos atendidos en consulta general en una clínica veterinaria del sector norte de Guayaquil?
- ¿Cuál es el índice de infestación de *Otodectes cynotis* con la técnica de hisopado en gatos atendidos en consulta general?
- ¿Cuál es el índice de infestación de *Otodectes cynotis* con la técnica de cureta de Volkmann en gatos atendidos en consulta general?
- ¿Cuál es la distribución de *Otodectes cynotis* en los gatos estudiados por edad, sexo, procedencia, sintomatologías y contactos con otros animales?

2. MARCO TEÓRICO

2.1 Gato Doméstico

Hoy en día, los gatos son una de las especies domésticas que más se han extendido alrededor del mundo. Desde sus orígenes se ha encontrado evidencia de *Felis silvestris* no domesticados en la ciudad de Jericó representados en pictografías remontados al final del séptimo milenio antes de la era actual. Más adelante, hacia el cuarto milenio, en la ciudad de Egipto surgen representaciones de gatos cautivos. Y no es hasta 3 000 a.c las primeras apariciones del gato domesticado (Girón, 2000). La domesticación de los gatos se debía por su principal utilidad para la caza de roedores y serpientes, por el cual se valoró y empezaron a formar parte de la vida del ser humano hasta extenderse por todo Occidente (Parés-Casanova, 2021).

La relación humano-gato tuvo un patrón distinto al de los perros, ya que los felinos tienen un comportamiento más solitario, territorial, entre otros; Por lo que tardó en introducirse en la vida del ser humano. Aunque hoy en día gozan de una posición afectiva con las personas, incluso más que con el perro. Además, la importancia de las mascotas afectó en gran medida el servicio médico (Acero, 2017).

2.1.1 Anatomía del oído del gato.

El oído es un órgano vestibulococlear, que cumple la función de permitir la audición del animal, incluso proporciona el sentido del equilibrio (Olivares y Labra, 2006).

El oído está conformado por tres partes: oído externo, que conforma la oreja; el oído medio, constituye la membrana del tímpano y la bulla timpánica; y oído interno, conformado por una porción vestibular y otra coclear (Morales, 2009).

De acuerdo con Olivares y Labra (2006), el oído externo consta de dos partes: el pabellón auricular y el meato acústico externo. El pabellón auricular

tiene forma de un embudo, donde la parte distal está bastante abierto para recibir el sonido y en la parte proximal tiene forma de tubo enrollado que se curva medialmente para comunicarse con el meato acústico externo, y este canal va desde el pabellón dirigido al tímpano. El meato acústico externo está conformado por una parte cartilaginosa y una parte ósea.

El oído medio o la cavidad timpánica se posiciona en el hueso temporal, dividido en porción dorsal que consiste la cadena de los huesillos auditivos (martillo, yunque y estribo); la parte medio, contiene al tímpanolateral y la trompa auditiva rostralmente que se encarga de comunicar al oído medio con la nasofaringe, administrando la misma presión de aire en la cavidad timpánica que en la parte externa del organismo; y la parte ventral, tiene una extensión bulbosa que está agrandada del hueso temporal o bulla timpánica. Finalmente, el oído interno se encarga de recibir estímulos mecánicos por las ondas sonoras para ser traducido en impulsos nerviosos (Olivares y Labra, 2006).

De acuerdo con Morales (2009), explica que como las afecciones del oído medio por otitis media, regularmente son a consecuencia de una otitis externa, ya que meato acústico externo se encarga de comunicar el pabellón auricular con el oído medio.

Según Broglia y Borrelli (2014), la otitis externa es la inflamación del conducto auditivo externo y se origina por diversos factores que puede desencadenar otras patologías incluso más agravantes. La otitis externa puede deberse a factores predisponentes: anomalías del canal auditivo externo, exceso de humedad o pelos en el oído. Factores primarios: enfermedades alérgicas, endocrinas (hipotiroidismo), parásitos (*Otodectes cynotis*, *Demodex* spp, pulgas, garrapas), cuerpos extraños, traumatismo. Factores perpetuantes: bacterias Gram + y Gram - (*Staphylococcus pseudointermedius*, *Streptococcus* spp, *Pseudomonas aeruginosa*), levaduras (*Malassezia pachydermatis*) (Broglia y Borrelli, 2014).

2.2 Ácaros que Afectan al Gato

Según Fraile (2003), las dermatosis felinas por ácaros son casos clínicos comunes en dermatología felina, y regularmente se debe incluir en el protocolo de diagnóstico diferencial. Al ser contagiosa, más aún cuando los felinos se relacionan en una colectividad podrían complicar el tratamiento y por tanto su erradicación. Entre las dermatosis parasitarias más comunes que afectan a los felinos son las siguientes:

- La *Notoédres cati*, familia de los Sarcóticos o también llamada sarna notoédrica reside en la parte interna de la epidermis. Puede causar una dermatosis facial con un intenso rascado, presencia de costras en pabellón auricular, puente nasal y región periorbicular, y en casos severos se extiende en otras zonas del cuerpo.
- *Otodectes cynotis*, habita comúnmente el ácaro en el conducto auditivo externo y en ciertos casos crónicos se expande en cara, cola y tronco. El cuadro clínico se caracteriza por una otitis bilateral eritemo-ceruminosa, presencia de exudado céreo marrón, también causa prurito intenso que desencadena lesiones periféricas erosivas propio del rascado.
- Diversas especies del género *Cheyletiella*, un ácaro que habita en la superficie de la epidermis se alimenta de queratina. La morbilidad en grupos de gatos es elevada, más aún en gatos jóvenes; además el ácaro es capaz de sobrevivir por largos periodos de tiempo en el medio ambiente. Produce lesiones descamativas, forma caspa suelta entre el pelaje, a veces produce alopecia, eritema, entre otros.
- La larva del ácaro *Trombícula autumnalis*, su parasitosis es más común en animales libres y por tanto la morbilidad no es tan acelerado. Causa pápulas y/o costras normalmente en cabeza, cuello y extremidades distales.
- *Demodex cati*, no es altamente contagiosa, sin embargo, su contagio esta más ligados por factores hereditarios que por convivencia estrecha

con otros animales contagiados. Es una enfermedad subdiagnosticada por el polimorfismo que tiene y que se incluye frecuentemente en el diagnóstico diferencial de las tantas dermatosis felinas. Muchas veces causa pústulas, alopecia en algunas zonas, costras, úlceras exudativas, entre otros.

2.2.1 *Otodectes cynotis*.

La otoacariasis o sarna otodéctica causada por *Otodectes cynotis*, es un parásito obligado que habita en el conducto auditivo que afecta comúnmente a gatos y perros (Huang, et al., 2020). La transmisión de los ácaros del oído ocurre por contacto directo por un huésped infestado (Carithers, Crawford, de Vos, Lotriet, y Fourie, 2016).

2.2.2 Taxonomía.

De acuerdo con Rodríguez (2015), la clasificación taxonómica correspondiente al *Otodectes Cynotis* es el siguientes:

Tabla 1. Taxonomía del *Otodectes cynotis*.

Phylum	Arthropoda
Clase	Arachnida
Subclase	Acari
Orden	Sarcoptiformes
Suborden	Oribatida
Familia	Psoroptidae
Género	Otodectes
Especie	<i>Otodectes cynotis</i>
Hospedador	Conejo, gatos, humanos, perros, ratas, zorros, venados

Fuente: Rodríguez (2015).

2.2.3 Morfología.

Según Otranto, De Caprariis, Perrucci, y Capelli (2004), este ácaro también llamado el ácaro de la oreja es un ácaro no excavador que cumple su ciclo de vida dentro del canal auditivo externo y la piel adyacente de la cabeza,

patas y punta de la cola, aunque no es muy recurrente. Afecta a perros, gatos, conejos y especies silvestres, especialmente a los carnívoros, que incluye a zorros, hurones y mapaches (Briceño, et al., 2020).

Estos parásitos se alimentan de detritus epidérmico del conducto auditivo externo, del cual provoca reacciones secundarias de hipersensibilidad a proteínas salivales (Rodríguez, Ojeda, Quintero y Vergara, 2015).

Las larvas del *O. cynotis* tienen de longitud corporal entre 138-224 μm (Rodríguez, Bolio, Rosado, y Guitiérrez, 2021). Mientras, los huevos tienen una forma ovalada, con una leve aplanación en un lado y en promedio mide 166 a 206 μm de largo. Las protoninfas son un poco más grande que la larva con un promedio de 278 μm de largo y 184 μm de ancho, en esta etapa ninfal se caracterizan por la presencia de una pequeña pata segmentada IV que es ausente en la etapa larval (Tonn, 1961). La deutoninfa, segunda etapa de la ninfa es más grande que la primera, con un promedio de 365 μm de largo y 286 μm de ancho; en esta etapa se puede observar la presencia de la pata IV y aparición de un par de ventosas adanal que se encuentra desde la punta del opistosoma. Los ácaros adultos se caracterizan por ser grandes y blancos y de movimientos libres, las hembras miden 400-500 μm y los machos 300 μm (Rodríguez, et al., 2015).

Rodríguez, Bolio, Rosado, y Guitiérrez (2021), indican que estos ácaros poseen cuatro pares de patas. Los pretarsos que son las porciones distales de las patas anteriores poseen carúnculas en forma de copa, en un pedicelo corto. Los machos presentan una carúncula en las patas; y en el tercer y cuarto par de patas de las hembras terminan en pelos largos o setas.

El macho y la hembra adulta son diferentes morfológicamente, pero en la etapa inmadura hay un dimorfismo sexual (Sweatman, 1958).

2.2.4 Ciclo biológico.

De acuerdo con Sweatman (1958), explica que los ácaros de la sarna otodéctica tiene un solo ciclo: huevo, larva, protoninfa, deutoninfa y el adulto. El ciclo de vida del *O. cynotis* dura aproximadamente entre 18 a 28 días o extenderse hasta 3 semanas para completarse el ciclo. El ácaro puede sobrevivir hasta 12 días en el ambiente, siempre y cuando se encuentre en un ambiente cálido (Yang y Huang, 2016).

Tonn (1961) explica que el huevo luego de la oviposición se mantienen húmedos, pegajosos y son de color blanco perlado, alargados, subcilíndrico, con un extremo ligeramente aplanado con una masa opaca. Cuando la cáscara del huevo se endurece, lo pegajoso permite la facilidad de adherirse al vello de la oreja o cuerpo. El periodo de incubación de los huevos que produce la emergencia de la larva dura cuatro días (dependiendo la temperatura). Pues, requieren de temperatura relativamente alta para que sobreviva el ácaro (Rodríguez, et al., 2021). Durante la eclosión, la cascara del huevo se rompe y permite que se activen las dos primeras patas y liberar gnatosoma. La gnatosoma es la región anterior que conforma la boca, los queliceros y los pedipalpos) (Moreno, 2015).

Las larvas aparecen entre 4 a 7 días, tienen un tamaño y forma muy similar al huevo con un color blanco más claro casi transparente. Después de su aparición, tienen un periodo de reposo que dura aproximadamente 24 horas, en donde termina esta etapa para proceder a la etapa ninfa, en donde las protoninfas son más activas que las larvas, ya que la locomoción es parecido al de las larvas pues utilizan las patas I Y II. Sin embargo, luego de un periodo móvil se vuelven inactivos y se transforman en deutoninfas, en esta etapa se observa con más claridad las exuvias y la aparición de sus otras extremidades, del cual la pata IV es más diminuta y de un par de ventosas de adanal despuntan del opistosoma; además en esta etapa se define en macho

o hembra (Tonn, 1961). Posteriormente, en la etapa adulta, el macho buscará una hembra para copular y repetir el ciclo (Rodríguez, et al., 2021).

2.2.5 Epidemiología.

El incremento de los desplazamientos de las mascotas y el cambio climático están modificando los modelos epidemiológicos de los ectoparásitos. (ESCCAP, 2018). El ácaro tiene una distribución que va desde América, Europa, Asia, Oriente Medio y Oceanía. Además, la prevalencia de *O. cynotis* varía según la población estudiada y la sensibilidad del método que se utilice para su diagnóstico (Rodríguez, et al., 2021). Un estudio del 2009 se reportó una prevalencia del 22.5 % de gatos infestado de *O. cynosis* en Florida, EE. UU; mientras que en Oklahoma tuvo una prevalencia del 33 % (Lefkaditis, Koukeri, y Mihalca, 2009). En 2016, Yang y Huang realizaron una tabla que refleja la prevalencia del parásito en gatos a nivel mundial; demostrando que en Florida, USA tiene 37 % de prevalencia, Egipto 31.1 %, Grecia entre 2007-2008 tuvo una prevalencia del 14 %, mientras que en Brasil 6.2 %.

De acuerdo con Fanelli, Doménech, Alonso, Martínez-Carrasco, Tizzani, Martínez-Carrasco (2020), explican que aunque el parásito afecta a todo tipo de gatos, se ha demostrado mayor prevalencia en gatos mantenidos en refugios o en libertad, ya que el contacto con animales infectados es más probable; mientras que no se ha observado ningún efecto significativo del sexo sobre la prevalencia.

La madre infestada puede propagar a sus crías, y en ocasiones algunos gatos llegan a ser portadores asintomáticos (Da Silva, Ferreira, y Fernandes, 2020). Los gatos entre 3 y 6 meses de edad pueden verse afectados con más frecuencias debido a la inmunidad adquirida (Taenzler, de Vos, Roepke, Frénais, y Heckerroth, 2017).

Es más probable que afecte a gatos jóvenes y que se transmita directamente de un animal a otro; además, en muchos casos, las infestaciones en gatos son reconocidos por los propietarios cuando en la infestación presenta un intenso prurito (Taenzler, de Vos, Roepke, y Heckerroth, 2018). En un estudio de Yang y Huing (2016), indican la prevalencia de *O. cynotis* de acuerdo a la edad mostrando que entre 11.4 % y 31.3 % de gatos jóvenes menores de 1 año presentaban otocariasis.

2.2.6 Síntomas.

Cuando el ácaro se alimenta de células epiteliales descamadas y en algunas ocasiones pueden perforar el epitelio que cubre la superficie de la oreja y alimentarse del líquido tisular. Puede causar una reacción de hipersensibilidad, picazón que provoca sacudida de cabeza o rascado de oreja, presencia de exudado ceruminoso marrón (Genutyté, 2022). Cuando hay cambios patológicos, el epitelio del canal auditivo es eritematoso, hiperplásico e hiperqueratósico (Rodríguez, et al., 2021).

La ubicación del oído afectado podría causar una otitis externa, media o interna. Los signos clínicos pueden variar, incluso el hospedador puede ser asintomáticos. Los principales sintomatologías del conducto auditivo externo asentados por la irritación mecánica provocada por el agente en el canal auditivo son los siguientes: prurito ótico, secreción mal oliente del oído, cerumen marrón, dermatitis miliar o alopecia (Özkan, Karaca, y Özdal, 2013), La otitis externa por *O. cynotis* como causa secundaria puede desarrollar infecciones bacterianas, por hongo, otitis media, y puede progresar a un otohematoma e incluso problemas neurológicos por las autolesiones (Benedetti, de Chechi, y Silva, 2016).

Si la afección es progresiva afectando al oído medio, también podría desarrollar los siguientes síntomas descrito por los autores a continuación:

“Los signos clínicos de la otitis media dependerá de la extensión, cambios como eritema, edema, descamación, costras, alopecia, excoriaciones, inclinación de la cabeza, cabeceo, picor y presencia de dolor cuando se produce la palpación de la oreja o bulla timpánica” (Werner, 2005 citado en Santos y Guimarães, 2020).

Si la otitis media es grave puede ser afectado los nervios que atraviesan las bullas timpánicas (Broglia y Borrelli, 2014).

De acuerdo al trabajo de Contreras (2018), demostró que los 26 gatos positivos al ácaro, el 100 % presentaban cerumen marrón y prurito. Y hubo más prevalencia de gatos machos con un 60 %, mientras que de hembras 40 %.

2.2.7 Diagnóstico clínico.

Se diagnostica comúnmente durante los exámenes de rutina. Se estima que hasta el 85 % de casos de otitis externa en gatos son causados por *O. cynotis*; mientras que en perros es hasta el 50 % (Taenzler, et al., 2017). De acuerdo co Murphy (2001), el diagnóstico se evalúa en primera instancia por los antecedentes, incluye detalles del inicio y duración de la enfermedad del oído, ¿unilateral o bilateral? ¿otras áreas del cuerpo están afectadas? además, debe ser palpado cada conducto auditivo y bulla timpánica, ya que en este caso si hay una reacción de dolor de la bulla timpánica implica la presencia de otitis media.

De acuerdo con de Souza, Perez, Tavares y Balbi (2014), explican que siguiendo con el protocolo, se puede utilizar distintas inspecciones indirectas, ya sea con el otoscopio, o recolectar la secreción con una cureta o hisopo para luego observar el ácaro bajo un estereoscópio, o también colocando la muestra en un portaobjeto bajo un microscopio óptico.

2.2.8 Diagnóstico por microscopio.

2.2.8.1 Técnica de hisopado ótico.

En la técnica se utiliza un hisopo estéril del cual se recolecta un muestreo auricular que se realiza cuando hay exudado erimatoso ceruminoso (Zhiñin, 2021).

2.2.8.2 Cureta de Volkmann.

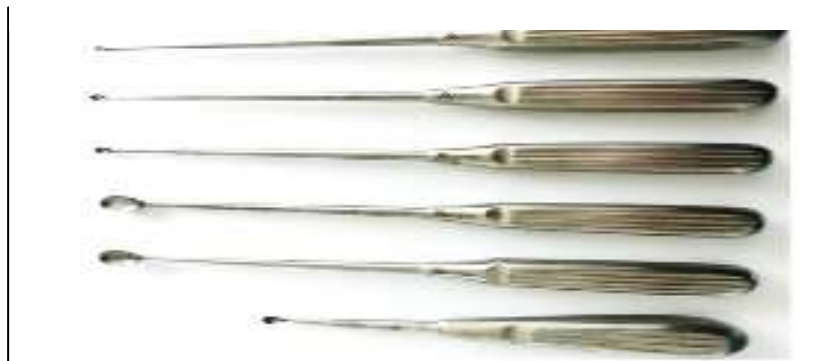La cureta es un pequeño instrumento recto de material plástico o metálico, con forma de cucharilla en la punta que sirve para recuperar el cerumen del canal auditivo (Combarros, Boncea, Brément, Bourdeau, y Bruet, 2019). Según Condori (2011), explica que se utiliza principalmente para tejido óseo ya que funciona para eliminar tejidos patológicos de los maxilares; adicionalmente, las curetas son acodados y presenta dos extremos en sus tamaños y puede variar su concavidad. Las curetas de Volkamm son simples, mientras que las de tipo Lucas son dobles.

Para la recolecta de muestra con la cureta de Volkmann, los autores afirman lo siguiente:

“Las curetas utilizadas fueron de 4 mm de ancho para gatos (...) se introdujo la cureta en el canal auditivo y se recogió el cerumen mediante movimientos de excavadora de cangilones en la pared del oído” (Combarros, et. al, 2019).

Parece ser que utilizar la cureta de Volkman en el canal auditivo externo es el método de diagnóstico más sensible (Ríos, Verde, y Yotti, 2021).

Gráfico 1. Cureta de Volkmann con diferentes medidas.



Fuente: (Aguilar K. , 2021).

2.2.9 Diagnóstico diferencial.

En el diagnóstico diferencial se pueden incluir: Alergias atópicas, alergias alimentarias, cuerpos extraños, hipotiroidismo, estenosis del canal auditivo, humedad y calor del ambiente, baños, limpieza excesiva del conducto auditivo, otras sarnas, desordenes sistémicos que comprometen el sistema inmune. (Zapata, 2020).

2.2.10 Tratamiento.

Antes de la administración de medicamentos, se realiza una limpieza en el pabellón auricular y conducto externo con algodón y solución salina fisiológica de NaCl 0.9 % a presión (Castro y Saldivia, 2020).

De acuerdo con Castro y Saldivia (2020), afirman que para el tratamiento de este tipo de ácaro, se administra tópicamente mediante aplicación de gotas en el oído de productos acaricidas, o de tratamiento sistémico mediante aplicación percutánea o también denominado como “spot-on”, de productos que tengan como principio activo selamectina o moxidectina combinado con imidacloprid; adicionalmente, dependiendo el tratamiento a elección, la aplicación deberá repetirse en distintos intervalos hasta eliminar por completo la infestación.

Mientras que Rodríguez, Bolio, Gutiérrez y Rosado (2021), indican que en ciertos casos cuando el ácaro se ha esparcido por otras áreas de cuerpo del animal, estos podrían regresar al canal auditivo. Por tanto, consideran que el tratamiento local en el oído no sería lo ideal, sino más bien realizarse un tratamiento sistémico como la ivermectina inyectable. Sin embargo, la ivermectina inyectable está contraindicado en felinos y su uso podría causar toxicidad. Aunque sí se ha utilizado para tratar el *O. cynotis* en felino. La dosis que se utiliza es de 0.2 a 0.225 mg/kg, se puede aplicar solo una ocasión o aplicarse 2 ocasiones más, pero con 3 semanas de diferencia entre inyecciones. Adicionalmente, los mismos autores realizaron tratamiento de dos semanas con tres medicamentos distintos, siendo selamectina aplicándose mediante pour-on, doramectina aplicandose de forma subcutánea, y aplicando gotas de ivermectina inyectable dentro del oído de los felinos, tuvo una efectividad de selamectina 96.7 %, doramectina 90 %, e ivermectina 83.3 % en gatos (Rodríguez, Bolio, Rosado, y Guitiérrez, 2021).

Las formulaciones tópicas tienen una acción residual limitada, por lo cual requieren aplicarse nuevamente para garantizar que todas las etapas inmaduras también estén expuestas al fármaco (Becskei, et al., 2017).

Según de Souza, Correia, Dos, Verocai; Castro; Cavalcanti y Scott (2006), explican que el tiabendazol es un parasiticida perteneciente a la clase de benzimidazoles que se ha usado por un largo periodo como antihelmínticos que incluso se lo ha tratado para hongos; por tanto, la eficiencia de este medicamento es que produce mediante la inhibición de la enzima fumarato reductasa bloqueando la función mitocondrial, privando la energía del parásito y eventualmente morir.

Adicionalmente, se puede combinar agentes antiinflamatorios, antibacterianos o antifúngicos ayudaran a reducir la inflamación, prurito (Becskei, et al., 2017).

2.2.11 Prevención y control.

En ocasiones es inevitable la infestación por estos ácaros, pero siguiendo las recomendaciones y prácticas de higiene, se puede reducir de forma significativa el riesgo de que estos parásitos infesten los conductos auditivos de los animales. (López, 2019). Debido a la naturaleza contagiosa y no específica del huésped de las infestaciones de ácaros del oído, todos los animales de la casa deben recibir tratamiento para evitar reinfestación (Becskei, et al., 2017).

De acuerdo con Da Silva, et al. (2020), demostró en un estudio que el 48.6 % (55 de 113) de gatos positivos al ácaro que tenían contacto con otros animales y entre los que tuvieron contacto con otros gatos, el 55.5 % (65/117) fueron positivos.

2.2.12 Importancia en Salud Pública.

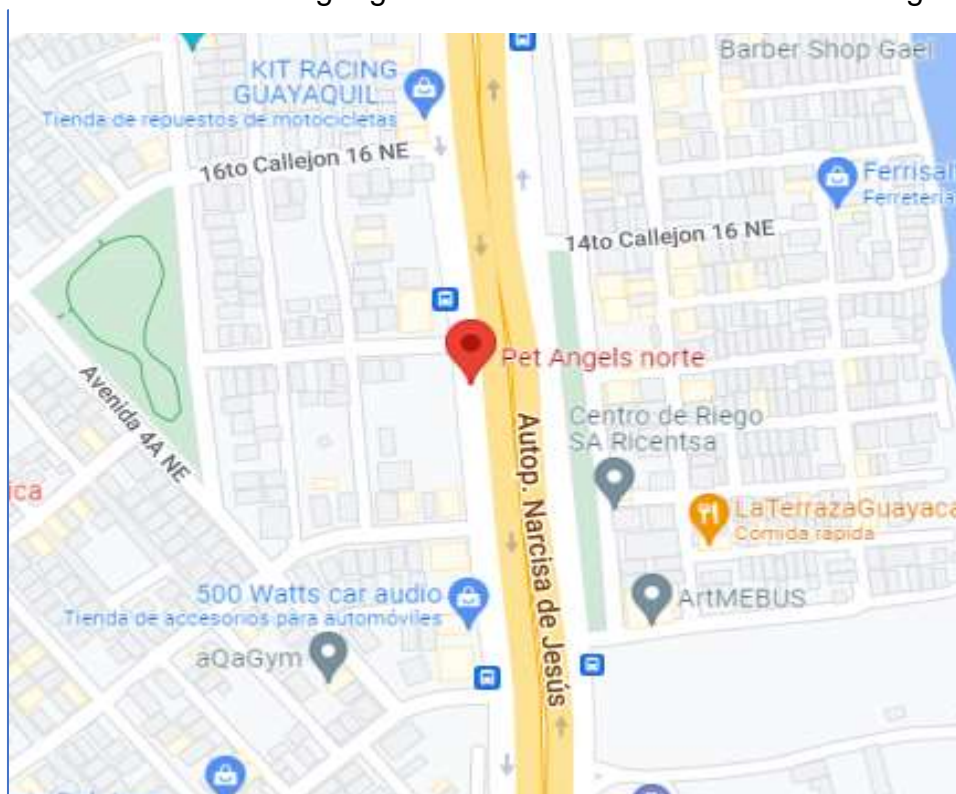
A pesar de ser una enfermedad zoonótica son raros los casos de personas que hayan sido infestado por estos ácaros del oído; aun así, existen reportes que han indicado *O. cynotis* que ha causado reacciones papulares pruríticas en ciertas áreas del cuerpo (Aguilar A. , 2016).

3. MARCO METODOLÓGICO

3.1 Ubicación del Ensayo

El presente estudio se realizó en la clínica veterinaria Pet Angels, ubicada en la ciudadela Acuarelas del Río MZ 32, solar 11; en el Centro de Negocios del Río, local 3. Parroquia Tarqui, en el sector norte de Guayaquil. Las coordenadas geográficas son: -2.134252, -79.882217.

Gráfico 2. Ubicación geográfica de la clínica veterinaria Pet Angels.



Fuente: Google Maps (2022).

3.2 Características Climáticas

La ciudad de Guayaquil tiene un clima tropical, por el cual varía entre cálido y húmedo, teniendo estaciones tanto secas como lluviosas. La temperatura mínima durante los meses más frío es de 20°C; mientras que la temperatura máxima varía entre 29 °C y 32°C (Weather Spark, S.f).

3.3 Materiales

3.3.1 De laboratorio.

- Microscopio
- Lámina portaobjeto
- Lámina cubreobjeto
- Aceite mineral
- Cureta de Volkman de 4 mm
- Hisopos
- Mandil
- Guantes

3.3.2 De oficina.

- Impresora
- Laptop
- Hojas A4
- Bolígrafo
- Ficha de registro
- Celular
- Rotulador
- Tablero

3.3.3 De campo.

- Palillos de dientes
- Maletín para medicamentos
- Archivador de portaobjetos

3.4 Tipo de Estudio

La investigación es de tipo descriptivo no experimental correlacional, ya que se describió y analizó como actuaron los fenómenos del estudio sin manipulación y se comparó dos técnicas; con un corte transversal, pues se lo realizó en un tiempo determinado; y correlacional con enfoque cuantitativo.

3.4.1 Población y Muestra.

La población para esta investigación corresponde a los gatos que asistieron a consulta médica al consultorio veterinario Pet Angels. La muestra corresponde a un total de 58 gatos que resultaron positivos a la presencia del ácaro investigado, durante el periodo de mayo a julio del 2022.

3.4.2 Análisis Estadístico de la Investigación.

Para el análisis estadístico de los resultados obtenidos se utilizó el programa INFOSTAT, mediante la prueba de Chi Cuadrado de Pearson se determinó cuál de las dos técnicas de diagnóstico tuvo una mejor eficacia en la presencia de la *O. cynotis*. Se consideró que el nivel de significación fue p-valor < 0,05. Los datos obtenidos y evaluados fueron representados por tablas y gráficos.

3.4.3 Método de Abordaje.

Los gatos que asistieron a la veterinaria durante mayo a julio del 2022, se les llenó una ficha de registro de la mascota. Se realizó la toma de muestra a los felinos con síntomas de otitis, seleccionados al azar. Se tomó dos muestras al felino, pero con diferente técnica de recolección de muestra. Una vez obtenido las dos muestras se examinaron con un microscopio que tiene disponibilidad la veterinaria en cuestión.

3.4.4 Procedimiento del Trabajo.

3.4.4.1 Método 1: Hisopado.

1. Para identificar la muestra se rotuló en el portaobjeto el nombre o código de la mascota y el método de recolección de muestra.
2. Se sostuvo e inmovilizó al felino con la ayuda del propietario o médico encargado.
3. Luego, con un hisopo de algodón anticipadamente humedecido con aceite mineral se lo introdujo al pabellón auditivo.

4. Con la ayuda del dedo índice y pulgar se procedió a realizar suaves movimientos rotativos y circulares.
5. Posteriormente, el contenido del hisopo fue transferido por movimientos de rotación al portaobjeto.
6. Nuevamente se colocó una gota de aceite mineral en el portaobjeto y luego se aplicó el cubreobjeto.
7. Se ubicó la muestra en el microscopio y se observó solo aumento de 10X.
8. Se procedió a observar la muestra.

3.4.4.2 Método 2: Cureta de Volkmann.

1. Se rotuló los portaobjetos con el nombre o código de la mascota y también el método de recolección de muestra.
2. Posteriormente, se sostuvo e inmovilizó al felino con ayuda del propietario o médico a cargo.
3. Se introdujo la cureta de 4mm en el conducto auditivo, se recogió el cerumen mediante movimientos de pala excavadora sobre la pared del oído.
4. Una vez sacada la muestra, con la ayuda del palillo de dientes se removió el contenido y se colocó sobre el portaobjeto.
5. Luego, se aplicó una gota de aceite mineral, y con la ayuda del palillo se realiza movimientos circulares para esparcir la muestra.
6. Luego, se colocó el cubreobjeto sobre el portaobjeto.
7. Finalmente, se encendió el microscopio y se observó la muestra con el aumento 10x.

3.4.5 Variables de estudio.

3.4.5.1 Variable dependiente.

- Presencia de *O. cynotis* con técnica de hisopado
 - Si
 - No
- Presencia de *O. cynotis* con técnica de cureta de Volkmann
 - Si
 - No

3.4.5.2 Variable independiente.

- Convivencia con otros animales
 - Tienen contacto
 - No tiene contacto
- Sexo
 - Hembra
 - Macho
- Edad
 - 6 meses o menor
 - 7 meses - 1 año
 - 1 año - 4 años
 - 4 años – 8 años
 - 8 años o mayor
- Procedencia
 - Casa
 - Calle
 - Mixto

- Síntomas
 - Prurito
 - Inflamación
 - Exudado
 - Secreción
 - Cerumen marrón

4. RESULTADOS

A continuación, se mostrará tablas y gráficos que exponga las distribuciones de los gatos positivos a otocariasis de acuerdo con la edad, sexo, procedencia, si convive con otros animales y sintomatologías; además de apreciar la comparación de los dos métodos implantados para el estudio.

4.1 Comparación por Técnica de Hisopado Ótico y por Cureta de Volkman en Gatos

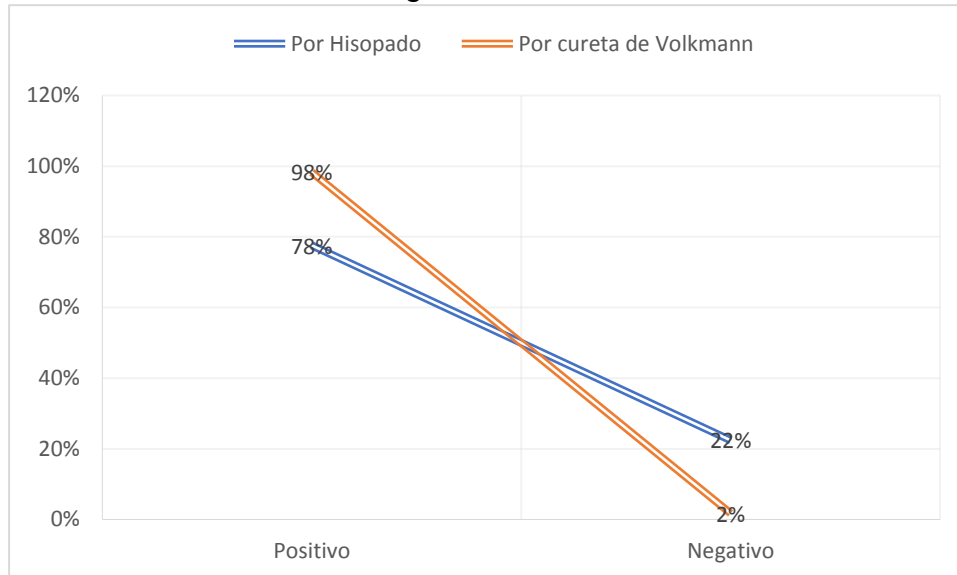
En la **Tabla 2** y **Gráfico 3** los resultados obtenidos, se observa que hubo un total de 58 gatos positivos a *O. cynotis*, del cual para determinar su diagnóstico se realizaron dos métodos distintos para comprobar la eficacia de ambas técnicas. Utilizando la técnica de hisopado se obtuvo 45 casos positivos que representa el 78 %, mientras que por el método de cureta de Volkman tuvo un total de 57 casos positivos que representa el 98 % de gatos diagnosticados. Adicionalmente, se realizó la prueba Chi cuadrado de Pears, del cual p valor es 0,0006.

Tabla 2. Comparación por técnica de hisopado ótico y por cureta de Volkman en gatos.

Variable dependiente	Frecuencia		Porcentaje	
	Positivo	Negativo	Positivo	Negativo
<i>Diag. O. cynotis</i>				
Por Hisopado	45	13	78 %	22 %
Por cureta de Volkman	57	1	98 %	2 %

Elaborado por: La Autora.

Gráfico 3. Comparación por técnica de hisopado ótico y por cureta de Volkmann en gatos.



Elaborado por: La Autora.

4.2 Distribución de *O. cynotis* en Gatos de Acuerdo con la Edad

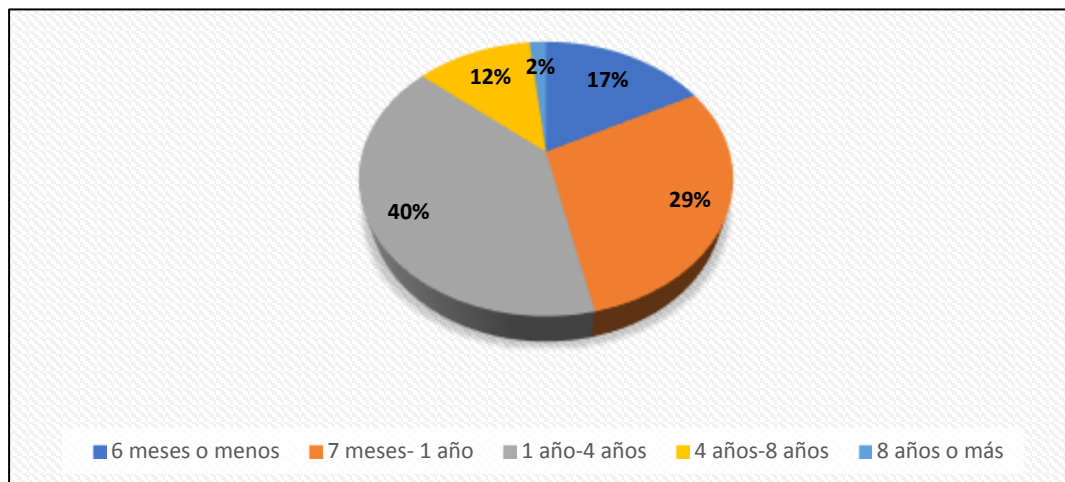
En **Tabla 3** y **Gráfico 4** se observa los 58 casos positivos a *O. cynotis* de gatos según la edad, obteniendo un 17 % de gatos de 6 meses o menor, 29 % en gatos de 7 meses a 1 año, 40 % de gatos entre 1 año a 4 años, 12 % de gatos entre 4 años a 8 años, y el 2 % representa a gatos de 8 años o más.

Tabla 3. Distribución de *O. cynotis* en gatos de acuerdo con la edad.

Edad	Frecuencia	Porcentaje
6 meses o menos	10	17 %
7 meses- 1 año	17	29 %
1 año-4 años	23	40 %
4 años-8 años	7	12 %
8 años o más	1	2 %
Total	58	100 %

Elaborado por: La Autora.

Gráfico 4. Frecuencia de *O. cynotis* en gatos de acuerdo con la edad.



Elaborado por: La Autora.

4.3 Distribución de *O. cynotis* en Gatos de Acuerdo con el Sexo

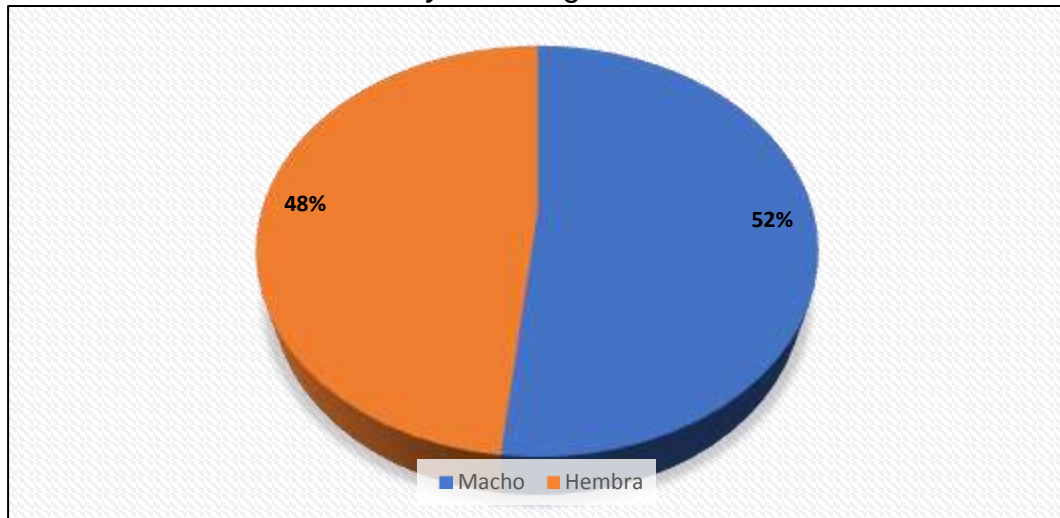
En la **Tabla 4** y **Gráfico 5** los resultados obtenidos de acuerdo con el sexo fueron los siguientes: en machos hubo 30 casos positivos que representan el 52 %, mientras que en hembras fueron 28 casos positivos que conforma el 48 % de gatos.

Tabla 4. Distribución de *O. cynotis* en gatos de acuerdo con el sexo.

Sexo	Frecuencia	Porcentaje
Macho	30	52 %
Hembra	28	48 %
Total	58	100 %

Elaborado por: La Autora.

Gráfico 5. Frecuencia de *O. cynotis* en gatos de acuerdo con el sexo.



Elaborado por: La Autora.

4.4 Distribución de *O. cynotis* en Gatos de Acuerdo con la Convivencia con Otros Animales

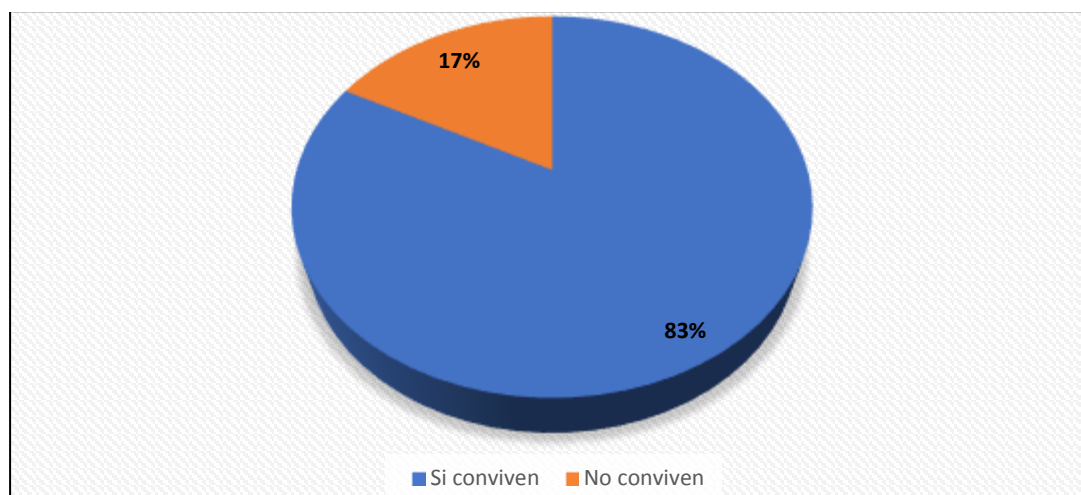
En **Tabla 5** y **Gráfico 6** se observa que el 83 % de gatos positivos a *O. cynotis* conviven con otros animales, mientras que el 17 % de gatos positivos no conviven con otros animales.

Tabla 5. Distribución de *O. cynotis* en gatos de acuerdo con la convivencia con otros animales.

Convive con otros animales	Frecuencia	Porcentaje
Si conviven	48	83 %
No conviven	10	17 %
Total	58	100 %

Elaborado por: La Autora.

Gráfico 6. Frecuencia de *O. cynotis* en gatos de acuerdo con la convivencia con otros animales.



Elaborado por: La Autora.

4.5 Distribución de *O. cynotis* en Gatos de Acuerdo con su Procedencia

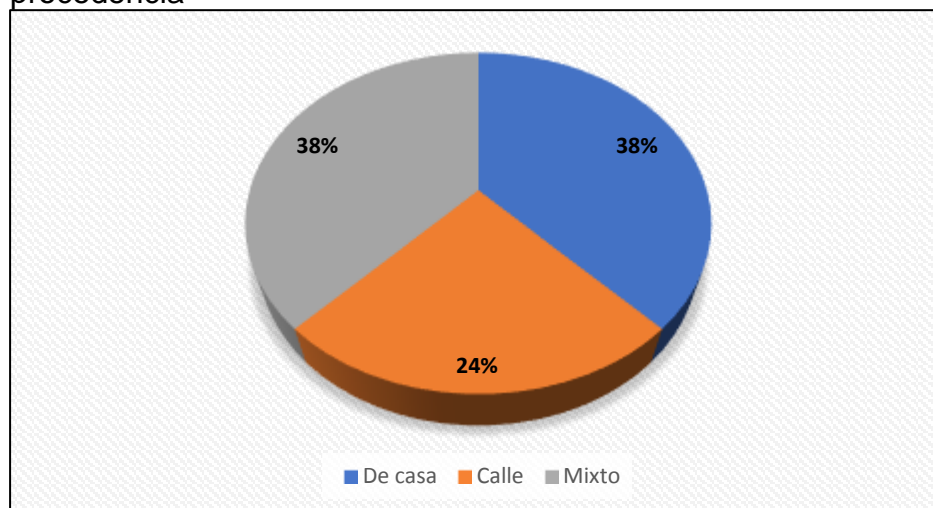
En **Tabla 6** y **Gráfico 7** se observa que 22 gatos positivos permanecen dentro de casa que equivale el 38 %, por otro lado, solo el 24 % de gatos vivían en la calle; mientras que 38 % son gatos que tienen hogar y también salen a la calle.

Tabla 6. Distribución de *O. cynotis* en gatos de acuerdo con su procedencia.

Procedencia	Frecuencia	Porcentaje
De casa	22	38 %
Calle	14	24 %
Mixto	22	38 %
Total	58	100 %

Elaborado por: La Autora.

Gráfico 7. Frecuencia de *O. cynotis* en gatos de acuerdo con su procedencia



Elaborado por: La Autora.

4.6 Distribución de *O. cynotis* en Gatos de Acuerdo con la Sintomatología

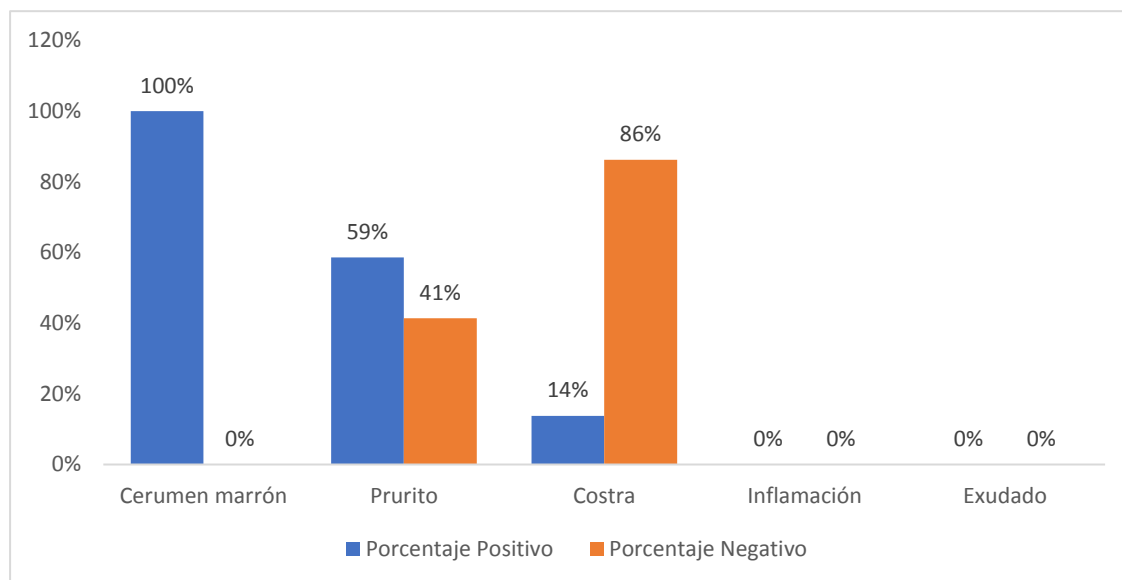
En **Tabla 7** y **Gráfico 8** se observa las principales sintomatologías de la enfermedad, en donde los 58 gatos positivos a *O. cynotis*, que equivale el 100 % presentaban cerumen marrón, adicionalmente presentaban prurito solo el 59 % gatos, y el 14 % mostraban costras en las orejas.

Tabla 7. Distribución de *O. cynotis* en gatos de acuerdo con la sintomatología.

Sintomatología	Frecuencia		Porcentaje	
	Positivo	Negativos	Positivo	Negativo
Cerumen marrón	58	0	100 %	0 %
Prurito	34	24	59 %	41 %
Costra	8	50	14 %	86 %
Inflamación	0	0	0 %	0 %
Exudado	0	0	0 %	0 %

Elaborado por: La Autora.

Gráfico 8. Frecuencia de *O. cynotis* en gatos de acuerdo con la sintomatología.



Elaborado por: La Autora.

5. DISCUSIÓN

El presente estudio demostró que las 58 muestras de oídos de gatos con *O. cynotis* comparados por medio del método de diagnóstico por hisopado se obtuvo 45 casos positivos (78 %), mientras que por el método por cureta de Volkmann fueron 57 gatos positivos (98 %). Al realizarse la prueba Chi cuadrado indicó que $p\text{-valor} = 0,0006$ es $< 0,05$; esto quiere decir que hubo más eficacia para el diagnóstico del parásito utilizando la cureta. Esto concuerda con lo encontrado por Combarros, et al. (2019), quienes realizaron la comparación de los dos métodos del cual la cureta tuvo una sensibilidad de 93.3 % (28 de 30 muestreados) y por medio del hisopado tuvo una sensibilidad del 56.7 % (17 de 30 muestreados). Aquello quiere decir que la técnica del curetaje mostró una sensibilidad significativamente mayor que del hisopado ($p=0,001$).

Por otro lado, para la distribución de las muestras de acuerdo con la edad, Taenzler, et al. (2017) afirman que el ácaro afecta en mayor medida a gatitos que oscilan entre los 3 a 6 meses porque la madre infestada puede propagar a las crías. No obstante, en este estudio hubo un mayor porcentaje en gatos entre 1 a 4 años infestados del ácaro en cuestión.

Además, se obtuvo 83 % de gatos positivos que convivían con otros animales, mientras que Da Silva, et al. (2020), demostraron 48,6 % de gatos positivos que tenían contacto con otros animales

Este trabajo demostró que el 100 % de los gatos presentaban cerumen marrón como principal signo, mientras que solo 34 % tenían prurito y 8 % costras; lo cual es similar al estudio de Contreras (2018) el 100 % de muestreados presentaban cerumen marrón y prurito.

Adicionalmente, Contreras (2018), expone que, de los 48 gatos positivos, el 60 % eran machos y 40 % hembras. Y en este estudio hubo 52 % machos y 48 % hembras

Finalmente, los gatos que viven dentro de casa y los que viven en casa y salen esporádicamente fueron 38 % respectivamente cada uno, y 24 % viven en las calles. Contreras (2018), demostró que todos los gatos positivos vivían en casa.

6. CONCLUSIÓN Y RECOMENDACIÓN

6.1 Conclusiones

El índice de infección por *Otodectes cynotis* diagnosticados con la técnica de hisopado fue medianamente eficaz, ya que se evidenció 45 muestras positivas de 58 gatos atendidos en la veterinaria. A diferencia de la técnica por curetaje, el índice de infección fue mayor; pues hubo 57 de 58 gatos que dieron positivo al ácaro.

- Se puede concluir que la cureta de Volkman fue la técnica con mayor efectividad, esto puede deberse por la mayor cantidad de cerumen que se obtiene con la cureta; además de cuestionar que las muestras de hisopos negativos se correlacionaron con un pequeño número de parásitos encontrados con la cureta, demostrando que muestrear con hisopo puede conducir a falsos negativos.
- Para concluir, en las variables establecidas se obtuvo mayor distribución en gatos entre 1 a 4 años; los machos son los más frecuentes, los que viven dentro de casa tienen mayor predisposición, así como los que tienen contacto con otros animales; finalmente el cerumen marrón fue el principal síntoma en todos los pacientes.

6.2 Recomendaciones

Cuando se sospeche una infestación por *O. cynotis* para confirmar la presencia del parásito se recomienda el método de muestreo por curetaje para el examen microscopio del cerumen.

A pesar de que el estudio se utilizó una cureta en específico (Volkman), se puede también usar otro tipo de cureta que cumpla la misma función de recolección de cerumen sin provocar daño en el oído del animal, como puede ser la cureta de Blake, cureta de Williger, cureta auricular Buck, entre otros.

REFERENCIAS

- Acero, M. (2017). *La relación humano-animal de compañía como fenómeno sociocultural. Perspectivas para la salud pública*. Tesis, Universidad Nacional de Colombia, Bogotá-Colombia. Obtenido de <https://repositorio.unal.edu.co/bitstream/handle/unal/58863/MyriamAceroAguilar.2017.pdf?sequence=1&isAllowed=y>
- Aguilar, A. (2016). *Prevalencia de Otodectes cynotis en gatos que presentan otitis en el consultorio "Agrosierra" de la ciudad de Guayaquil*. Trabajo de titulación, Universidad Católica de Santiago de Guayaquil. Obtenido de <http://repositorio.ucsg.edu.ec/bitstream/3317/5532/1/T-UCSG-PRE-TEC-CMV-11.pdf>
- Aguilar, K. (2021). *Manual de procedimientos quirúrgicos en cirugía ortopédica de columna*. Benemérita Universidad Autónoma de Puebla, Puebla-México. Obtenido de <https://repositorioinstitucional.buap.mx/handle/20.500.12371/13956>
- Becskei, C., Reinemeyer, C., King, V., Lin, D., Myers, M., & Vatta, A. (2017). Efficacy of a new spot-on formulation of selamectin plus sarolaner in the treatment of Otodectes cynotis in cats. *Veterinary Parasitology*, 238(1), S27-S30. doi:<https://doi.org/10.1016/j.vetpar.2017.02.029>
- Benedetti, E., de Chechi, G., & Silva, G. (2016). Otite externa. *Revista Científica Eletrônica de Ciências Aplicadas da FAIT*, 6(1). Obtenido de http://fait.revista.inf.br/imagens_arquivos/arquivos_destaque/NLdZ5TgSah5EYI8_2020-7-14-18-20-58.pdf
- Briceño, C., González, D., Jiménez, J., Loreto, M., Funk, S., & Kmapp, L. (2020). Ear mites, Otodectes cynotis, on wild foxes (Pseudalopex spp.) in CHILE. *Journal of Wildlife Diseases*, 56(1), 105-112. doi:<https://doi.org/10.7589/2018-10-247>
- Brogliá, G., & Borrelli, S. (2014). Capítulo 15: Enfermedades del oído. En M.

Brusa, & U. d. PLata (Ed.), *Compendio de enfermedades de los caninos y felinos domésticos* (1era edición ed., Vol. 47, págs. 396-412). Buenos Aires-Argentina: Edulp. Obtenido de <https://core.ac.uk/download/pdf/20528361.pdf>

Carithers, D., Crawford, J., de Vos, C., Lotriet, A., & Fourie, J. (2016). Assessment of afoxolaner efficacy against *Otodectes cynotis* infestations of dogs. *Parasites & Vectors*, 9(635). doi:<https://doi.org/10.1186/s13071-016-1924-4>

Castro, L., & Saldivia, M. (2020). Eficacia comparada de tres fármacos acaricidas utilizados en el tratamiento de otocariasis por *Otodectes cynotis* en gatos domésticos de Puerto Montt, región de Los Lagos, Chile. *Revista de Medicina Veterinaria*(41), 91-105. doi:<https://doi.org/10.19052/mv.vol1.iss41.9>

Combarros, D., Boncea, A., Brément, T., Bourdeau, P., & Bruet, V. (2019). Comparison of three methods for the diagnosis of otocariasis due to *Otodectes cynotis* in dogs and cats. *Veterinary Dermatology*, 30(4), 334-e96. doi:<https://doi.org/10.1111/vde.12753>

Condori, M. (2011). Instrumental quirúrgico odontológico. *Revista de Actualización clínica*, 15, 826-831. Obtenido de <http://216.55.98.211/odontocat/nouod2/pdf/article-cita-odt-55.pdf>

Contreras, G. (2018). *Prevalencia de Otodectes cynotis en gatos que asisten a la consulta del Centro Médico Veterinario Sur*. Tesis de grado, Universidad de Guayaquil, Facultad de Medicina Veterinaria y Zootecnia, Guayaquil. Obtenido de <http://repositorio.ug.edu.ec/bitstream/redug/32865/1/2018-312-Contreras-La-Rosa-Glenda-Beatriz.pdf>

Da Silva, J., Ferreira, L., & Fernandes, M. (2020). Prevalence and Clinical Aspects of *Otodectes cynotis* Infestation in Dogs and Cats in the Semi-

arid Region of Paraíba, Brazil. *Acta Scientiae Veterinariae*.

de Souza, C., Correia, T., Dos, M., Verocai, G., Castro, D., Cavalcanti, M., & Scott, F. (2006). Eficácia acaricida do tiabendazol sobre *Otodectes cynotis* (Hering, 1838) em cães. *Revista Brasileira de Parasitologia Veterinária*, 15(4), 143-146. Obtenido de <https://www.redalyc.org/pdf/3978/397841460003.pdf>

de Souza, C., Perez, V., Tavares, F., & Balbi, M. (2014). Frequency, diagnosis and clinical signs of otocariasis in cats. *Brazilian Journal of Veterinary Medicine*, 35, 57-60. Obtenido de <https://www.rbmv.org/BJVM/article/view/677>

ESCCAP. (2018). *Control de ectoparásitos en perros y gatos*. Obtenido de Control de ectoparásitos en perros y gatos: https://www.esccap.es/wp-content/uploads/2018/05/guia3_2018.pdf

Fanelli, A., Doménech, G., Alonso, F., Martínez-Carrasco, F., Tizzani, P., & Martínez-Carrasco, C. (2020). *Otodectes cynotis* in urban and peri-urban semi-aird areas: a widespread parasite in the cat population. *Journal of Parasitic Diseases*, 44(2), 481-485. doi:10.1007/s12639-020-01215-7

Fraile, C. (2003). *Dermatosis felinas en colectividades*. Dpto. Patología Animal, Madrid-España. Obtenido de <http://www.colvema.org/pdf/dermatosisfelinas.pdf>

Genutyté, J. (2022). *The case analysis of ear mites Otodectes cynotis among domestic and homeless cats*. Lithuanian University of Health Sciences. Obtenido de <https://www.lsmuni.lt/cris/bitstream/20.500.12512/112834/1/Baigiamas-is-Magistro-darbas-Jurgita-Genutyte-97.pdf>

Girón, R. (2000). Una historia de gatos. *Elementos: ciencia y cultura*, 6(036), 61-66. Obtenido de <https://www.redalyc.org/pdf/294/29403608.pdf>

- Google Maps. (19 de Agosto de 2022). *Pet Angels norte*. Obtenido de V489+64W, Autop. Narcisa de Jesús, Guayaquil 090503: <https://www.google.com/maps/place/Pet+Angels+norte/@-2.1343987,-79.8843729,17z/data=!4m5!3m4!1s0x902d6de522eea97f:0x7ed7ee58a5a3f7ef!8m2!3d-2.1343987!4d-79.8821842>
- Huang, M., Bassini, R., Scarpari, L., OConnor, B., Ochoa, R., Barros, D., & de Castro, F. (2020). *Otodectes cynotis* (Sarcoptiformes: Psoroptidae): New Records on Wild Carnivores in Brazil With a Case Report. *Journal of Medical Entomology*, 57(4), 1090-1095. doi:<https://doi.org/10.1093/jme/tjaa042>
- Lefkaditis, M., Koukeri, S., & Mihalca, A. (2009). Prevalence and intensity of *Otodectes cynotis* in kittens from Thessaloniki area, Greece. *Veterinary Parasitology*, 163(4), 374-375. doi:[doi:10.1016/j.vetpar.2009.04.027](https://doi.org/10.1016/j.vetpar.2009.04.027)
- López, Á. (19 de 08 de 2019). *Microorganismos aislados del oído en gatos*. Tesis de grado, Universidad Autónoma Agraria, Torreón-México. Obtenido de <http://repositorio.uaaan.mx:8080/xmlui/bitstream/handle/123456789/46114/Angel-Osvaldo-Lopez-Alvarez.pdf?sequence=1&isAllowed=y>
- Morales, J. (2009). Oído externo, medio e interno. Sistema vestibular. En *Anatomía clínica del perro y gato* (pág. 59). Córdoba-España: Universidad de Córdoba .
- Moreno, A. (2015). *Orden Astigmata*. Universidad Computense, Departamento de Zoología y Antropología Física, Madrid-España. Obtenido de http://sea-entomologia.org/IDE@/revista_15.pdf
- Murphy, M. (2001). A review of techniques for the investigation of otitis externa and otitis media. *Clinical Techniques in Small Animal Practice*, 16(4), 236-241. doi:<https://doi.org/10.1053/svms.2001.27601>
- Olivares, R., & Labra, P. (2006). Anatomía funcional del oído en perro y gato.

TecnoVet, 12(3), 17-20. Obtenido de <https://tecnovet.uchile.cl/index.php/RT/article/view/39053/40700>

Otranto, D. M., De Caprariis, D., Perrucci, S., & Capelli, G. (2004). *Otodectes cynotis* (Acari: Psoroptidae): examination of survival off-the-host under natural and laboratory conditions. *Experimental and Applied Acarology*, 32(3), 171-179. doi:10.1023/b:appa.0000021832.13640.ff

Özkan, C., Karaca, M., & Özdal, N. (2013). Topical Selamectin Treatment of *Otodectes cynotis* in Van Cats. *Türkiye Parazitoloji Dergisi*, 37(4), 269-272. doi:DOI:10.5152/tpd.2013.3123

Parés-Casanova, P. (2021). Comparación del Neurocráneo entre gato Doméstico (*Felis catus* Linneas 1758) y el Montés (*Felis silvestris* . *International Journal of Morphology*, 39(3), 823-828. doi:http://dx.doi.org/10.4067/S0717-95022021000300823

Ríos, A., Verde, M., & Yotti, C. (2021). *Dermatología clínica en el perro y en el gato*. Barcelona-España: Multimédica Ediciones Veterinarias.

Rodríguez, R., Bolio, M., Rosado, J., & Guitiérrez, E. (2021). Epidemiología, clínica, diagnóstico y control de la otitis por el ácaro del oído, *Otodectes cynotis*, en perros y gatos. *Bioagrocencias*, 14(1). Obtenido de <https://www.revista.ccba.uady.mx/ojs/index.php/BAC/article/view/3980/1741>

Rodríguez, R., Ojeda, M., Quintero, M., & Vergara, S. (2015). Técnicas para el diagnóstico de parásitos con importancia en salud pública y veterinaria. En *Capítulo 11: Ácaros de importancia veterinaria* (Vol. I). México: AMPAVE-CONASA. Obtenido de https://www.researchgate.net/publication/277889330_Rodriguez_Vivas_RI_Ojeda-Chi_MM_Quintero-Martinez_MT_Vergara-Pineda_S_2015_Capitulo_11_Acaros_de_importancia_veterinaria_En_Tecnicas_para_el_diagnostico_de_parasitos_con_importancia_en_salud_publica_y

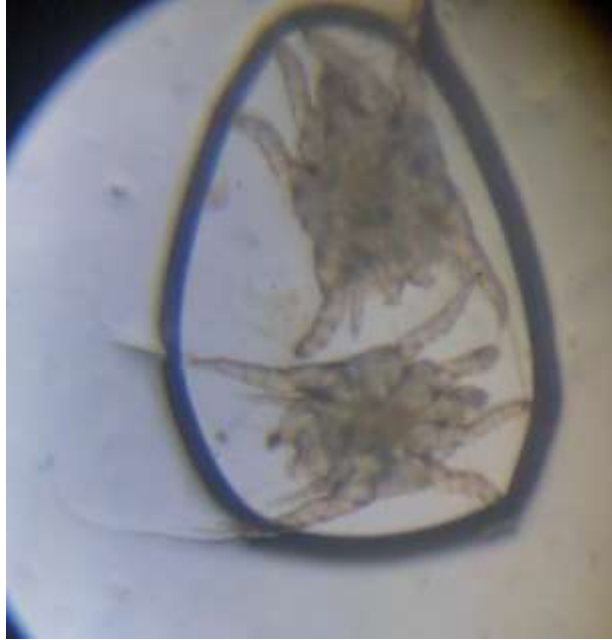- Santos, F., & Guimarães, J. (2020). Estudo retrospectivo das otites em cães e gatos atendidos no hospital veterinário em Santos/SP. *Ars Veterinaria*, 36(3), 195-200. doi:<http://dx.doi.org/10.15361/2175-0106.2020v36n3p195-200>
- Sweatman, C. (1958). Biology of *Otodectes cynotis*, the ear canker mite of carnivores. *Canadian Journal of Zoology*. doi:<https://doi.org/10.1139/z58-07>
- Taenzler, J., de Vos, C., Roepke, R., & Heckerroth, A. (2018). Efficacy of fluralaner plus moxidectin (Bravecto® Plus spot-on solution for cats) against *Otodectes cynotis* infestations in cats. *Parasites & Vectors*, 11(1), 1-4. doi:<https://doi.org/10.1186/s13071-018-3167-z>
- Taenzler, J., de Vos, C., Roepke, R., Frénais, R., & Heckerroth, A. (2017). Efficacy of fluralaner against *Otodectes cynotis* infestations in dogs and cats. *Parasites & Vectors*, 10(30). doi:<https://doi.org/10.1186/s13071-016-1954-y>
- Tonn, R. (1961). Studies on the ear mite *Otodectes cynotis*, including life cycle. *Annals of the Entomological Society of America*, 54(3), 416-421. doi:[doi:10.1093/aesa/54.3.416](https://doi.org/10.1093/aesa/54.3.416)
- Weather Spark. (S.f). *El clima y el tiempo promedio en todo el año en Guayaquil*. Obtenido de <https://es.weatherspark.com/y/19346/Clima-promedio-en-Guayaquil-Ecuador-durante-todo-el-a%C3%B1o>
- Yang, C., & Huang, H. (2016). Evidence-based veterinary dermatology: a review of published studies of treatment for *Otodectes cynotis* (ear mite) infestation in cats. *Veterinary Dermatology*, 27(4), 221-e56. doi:10.1111/vde.12340
- Zapata, M. (10 de 04 de 2020). "Prevalencia de *Otodectes cynotis* en caninos domésticos (*Canis lupus familiaris*) mediante diagnóstico de laboratorio por hisopados óticos. Obtenido de "Prevalencia de *Otodectes cynotis*

en caninos domésticos (*Canis lupus familiaris*) mediante diagnóstico de laboratorio por hisopados óticos:
<http://repositorio.untumbes.edu.pe/bitstream/handle/123456789/2206/Tesis-Zapata-Jimenez.pdf?sequence=1&isAllowed=y>

Zhiñin, D. (2021). *Prevalencia de Malassezia pachydermatis en caninos (Canis lupus familiaris), mediante tres métodos de diagnóstico a nivel de clínica*. Trabajo de titulación, Universidad Politécnica Salesiana Sede Cuenca, Cuenca. Obtenido de <https://dspace.ups.edu.ec/bitstream/123456789/19963/1/UPS-CT008986.pdf>

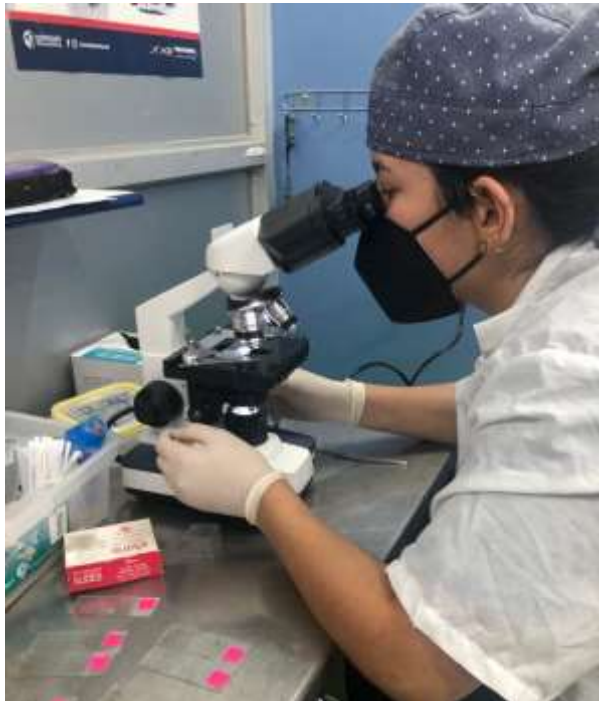ANEXOS

Anexo 1. Presencia de *Otodectes cynotis* en una muestra.



Fuente: La Autora.

Anexo 2. Observación de muestras en microscopio.



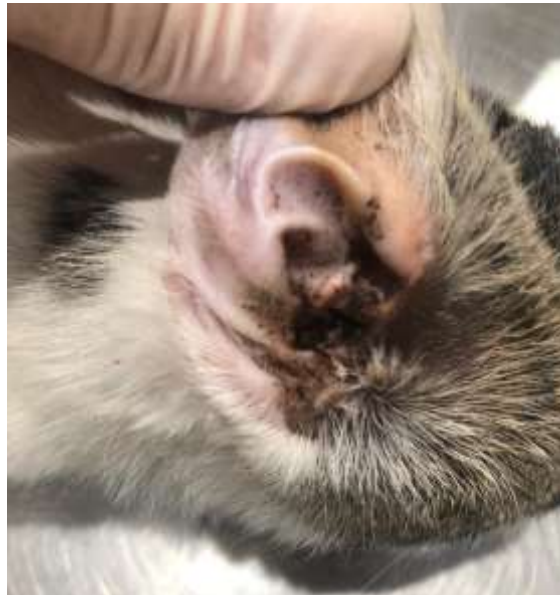Fuente: La Autora.

Anexo 4. Toma de muestra con cureta.



Fuente: La Autora.

Anexo 3. Observación de cerumen marrón en conducto auricular derecho.



Fuente: La Autora.

Anexo 5. Prueba Chi cuadrado de Pearson correlacionando método de diagnóstico por curetaje e hisopado.

Estadístico	Valor	gl	p
Chi Cuadrado Pearson	8,07	1	0,0045
Chi Cuadrado MV-G2	8,29	1	0,0040
Irwin-Fisher bilateral	0,07		0,0045
Coef.Conting.Cramer	0,09		
Kappa (Cohen)	0,07		
Coef.Conting.Pearson	0,13		
Coeficiente Phi	0,13		

Fuente: La Autora.

Anexo 6. Petición para trabajo de titulación.



Universidad Católica de Santiago de Guayaquil
Facultad de Educación Técnica para el Desarrollo

DIRECCIÓN MEDICINA VETERINARIA



Guayaquil, 07 de junio del 2022

Dra. Angela Rodríguez Avelino
Propietaria de la veterinaria Pet Angels
Contacto:0961123336
Mail: angelarodriguezmvz@hotmail.com

De mis consideraciones

Por el presente se solicita, muy comedidamente, se reciba a la señorita **ACOSTA HERRERA CINDY NICOLE** con cédula de identidad **0950365387**, estudiante de la carrera de MEDICINA VETERINARIA Y ZOOTECNIA de la Facultad de Educación Técnica para el Desarrollo de la Universidad Católica Santiago de Guayaquil, para realizar su Unidad de Titulación Especial (UTE) en la clínica veterinaria Pet Angels, cuyo tema se titula **DIAGNÓSTICO DE OTODECTES CYNOTIS MEDIANTE TÉCNICA DE HISOPADO Y CURETA DE VOLKMANN EN GATOS ATENDIDOS PARA CONSULTA GENERAL EN UNA CLÍNICA VETERINARIA DEL SECTOR NORTE DE GUAYAQUIL**. Seguros de contar con su apoyo y gestión a la presente solicitud quedamos de usted muy agradecidos

Coordialmente,

Dr. Carlos Manzo Fernández MVZ. MS.c.
Director carrera de Medicina Veterinaria

C.c. Archivo

Anexo 7. Ficha de campo.



“Diagnóstico de *Otodectes cynotis* mediante técnica de hisopado y cureta de Volkman en gatos atendidos en consulta general en una clínica veterinaria del sector norte de Guayaquil.”

Fecha: __/__/__

Datos del propietario

Nombre:

Telf:

Información de la mascota

Nombre: _____	Procedencia: De calle <input type="checkbox"/> de casa <input type="checkbox"/> Mixto <input type="checkbox"/>
Sexo: Hembra <input type="checkbox"/> Macho <input type="checkbox"/>	Color: _____

Signos clínicos del oído

No presenta

Cerumen marrón

Inflamación

Prurito

Exudado

Secreción

Convive con otros animales

Si

No

Presencia de *O. cynotis* por cureta de Volkamann

Si

No

Presencia de *O. cynotis* por hisopado

Si

No

Anexo 8. Hoja de campo.



**FACULTAD DE EDUCACIÓN TÉCNICA PARA EL DESARROLLO
CARRERA DE MEDICINA VETERINARIA Y ZOOTECNICA**

"Diagnóstico de Otodectes cynotis mediante técnica de hisopado y cureta de Volkman en gatos atendidos en consulta general en una clínica veterinaria del sector norte de Guayaquil"

N° de paciente	Fecha de recolección	Propietario	Teléfono	Nombre de paciente	Sexo	Edad					Raza	Procedencia	Signos clínicos					Convive con otros animales	Presencia de <i>O. cynotis</i>	
						6 meses o menos	7 meses-1 año	1 año-4 años	4 años-8 años	8 años o más			Cerum en marrón	Prurito	Costra	Inflamación	Exudado		Por cureta	Por hisopo
1																				
2																				
3																				
4																				
5																				
6																				
7																				
8																				
9																				
10																				



**Presidencia
de la República
del Ecuador**



**Plan Nacional
de Ciencia, Tecnología,
Innovación y Saberes**



SENESCYT
Secretaría Nacional de Educación Superior,
Ciencia, Tecnología e Innovación

DECLARACIÓN Y AUTORIZACIÓN

Yo, **Acosta Herrera, Cindy Nicole**, con C.C: # **0950365387** autora del trabajo de titulación: **Diagnóstico de *Otodectes cynotis* mediante técnica de hisopado y cureta de Volkmann en gatos atendidos en consulta general en una clínica veterinaria del sector norte de Guayaquil**, a la obtención del título de **Médica Veterinario Zootecnista** en la Universidad Católica de Santiago de Guayaquil.

1.- Declaro tener pleno conocimiento de la obligación que tienen las instituciones de educación superior, de conformidad con el Artículo 144 de la Ley Orgánica de Educación Superior, de entregar a la SENESCYT en formato digital una copia del referido trabajo de titulación para que sea integrado al Sistema Nacional de Información de la Educación Superior del Ecuador para su difusión pública respetando los derechos de autor.

2.- Autorizo a la SENESCYT a tener una copia del referido trabajo de titulación, con el propósito de generar un repositorio que democratice la información, respetando las políticas de propiedad intelectual vigentes.

Guayaquil, 16 de septiembre del 2022

f. _____
Acosta Herrera, Cindy Nicole
C.C: 0950365387



REPOSITORIO NACIONAL EN CIENCIA Y TECNOLOGÍA			
FICHA DE REGISTRO DE TESIS/TRABAJO DE TITULACIÓN			
TEMA Y SUBTEMA:	Diagnóstico de <i>Otodectes cynotis</i> mediante técnica de hisopado y cureta de Volkmann en gatos atendidos en consulta general en una clínica veterinaria del sector norte de Guayaquil.		
AUTOR	Cindy Nicole Acosta Herrera		
REVISOR/TUTOR	Dra. Fabiola de Fátima Chonillo Aguilar, M.Sc.		
INSTITUCIÓN:	Universidad Católica de Santiago de Guayaquil		
FACULTAD:	Facultad De Educación Técnica Para El Desarrollo		
CARRERA:	Medicina Veterinaria y Zootecnia		
TITULO OBTENIDO:	Médica Veterinaria y Zootecnia		
FECHA DE PUBLICACIÓN:	16 de septiembre del 2022	No. DE PÁGINAS:	46
ÁREAS TEMÁTICAS:	Clínica menor, salud animal		
PALABRAS CLAVES/ KEYWORDS:	<i>Otodectes Cynotis</i> , Otocariasis, Otitis, Cureta DE Volkmann, Hisopado, Cerumen.		
RESUMEN:	<p>La sarna otodéctica producida por el ácaro <i>Otodectes cynotis</i>, común en el conducto auditivo del gato causa cerumen, lesiones, incomodidad e inflamación en el oído del gato, cuando no se trata a tiempo genera incomodidad a la mascota hasta generar lesiones de la membrana timpánica o extenderse la otocariasis en otras partes del cuerpo. El hisopado ótico es el método de diagnóstico convencional; sin embargo, la cureta de Volkman es un instrumento fácil y muy poco utilizado entre los médicos veterinarios para la recolección de cerumen para analizarse en microscopio. De esta manera, el presente estudio tuvo como objetivo comparar si el método de hisopado o por el curetaje es más eficaz para el diagnóstico de <i>O. Cynotis</i> en gatos que fueron atendidos en una clínica veterinaria en el sector norte de Guayaquil. Se recolectaron un total de 58 gatos positivos a la presencia del ácaro, del cual se tomó dos muestras con los dos métodos en cuestión. Se obtuvo por medio del método de diagnóstico por hisopado 78 % casos positivos; mientras que por el método de cureta de Volkmann fue 98 %. Posteriormente se realizó la prueba Chi cuadrado de Pearson con una significación del 0,05. De esta manera se comparó ambos métodos obteniendo p-valor =0,006. Demostrando que la cureta tiene mayor efectividad que del hisopado para el diagnóstico del ácaro.</p>		
ADJUNTO PDF:	<input checked="" type="checkbox"/> SI	<input type="checkbox"/> NO	
CONTACTO CON AUTOR/ES:	Teléfono: +593 983391561	E-mail: cindy_acosta98@hotmail.com	
CONTACTO CON LA INSTITUCIÓN (COORDINADOR DEL PROCESO UTE):	Nombre: Dra. Melissa Joseth Carvajal Capa M.Sc.		
	Teléfono: +593 983448583		
	E-mail: ute.veterinaria@gmail.com		
SECCIÓN PARA USO DE BIBLIOTECA			
Nº. DE REGISTRO:			
Nº. DE CLASIFICACIÓN:			
DIRECCIÓN URL (tesis en la web):			