



**UNIVERSIDAD CATÓLICA
DE SANTIAGO DE GUAYAQUIL**

FACULTAD DE CIENCIAS MEDICAS

CARRERA DE ODONTOLOGÍA

TEMA

**Manifestaciones orales en el paciente con
enfermedad de Crohn**

AUTOR

Rodríguez González, Gabriela Mariana

Trabajo de titulación previo a la obtención del título de
ODONTÓLOGA

TUTOR:

Cruz Moreira, Karla Elizabeth

Guayaquil, Ecuador

23 de febrero del 2022



UNIVERSIDAD CATÓLICA
DE SANTIAGO DE GUAYAQUIL

FACULTAD DE CIENCIAS MEDICAS
CARRERA DE ODONTOLOGÍA

CERTIFICACIÓN

Certificamos que el presente trabajo de titulación fue realizado en su totalidad por **Rodríguez González, Gabriela Mariana**, como requerimiento para la obtención del título de **Odontóloga**.

TUTOR

f. *Karla Cruz M.*
Cruz Moreira, Karla Elizabeth

DIRECTORA DE LA CARRERA

f. _____

Bermúdez Velásquez, Andrea Cecilia

Guayaquil, a los 23 días del mes de febrero del año 2022



UNIVERSIDAD CATÓLICA
DE SANTIAGO DE GUAYAQUIL

FACULTAD DE CIENCIAS MEDICAS
CARRERA DE ODONTOLOGÍA

DECLARACIÓN DE RESPONSABILIDAD

Yo, **Rodríguez González, Gabriela Mariana**

DECLARO QUE:

El Trabajo de Titulación, **Manifestaciones orales en el paciente con enfermedad de Crohn**, previo a la obtención del título de **odontóloga**, ha sido desarrollado respetando derechos intelectuales de terceros conforme las citas que constan en el documento, cuyas fuentes se incorporan en las referencias o bibliografías. Consecuentemente este trabajo es de mi total autoría.

En virtud de esta declaración, me responsabilizo del contenido, veracidad y alcance del Trabajo de Titulación referido.

Guayaquil, a los 23 días del mes de febrero del año 2022

LA AUTORA

f. _____
Rodríguez González, Gabriela Mariana



UNIVERSIDAD CATÓLICA
DE SANTIAGO DE GUAYAQUIL

FACULTAD DE CIENCIAS MEDICAS
CARRERA DE ODONTOLOGÍA

AUTORIZACIÓN

Yo, **Rodríguez González, Gabriela Mariana**

Autorizo a la Universidad Católica de Santiago de Guayaquil a la **publicación** en la biblioteca de la institución del Trabajo de Titulación, **Manifestaciones orales en el paciente con enfermedad de Crohn**, cuyo contenido, ideas y criterios son de mi exclusiva responsabilidad y total autoría.

Guayaquil, a los 23 días del mes de febrero del año 2022

LA AUTORA:

f. _____
Rodríguez González, Gabriela Mariana

REPORTE URKUND



Document Information

Analyzed document	GABRIELA RODRIGUEZ.docx (D128033183)
Submitted	2022-02-16T15:41:00.0000000
Submitted by	Karla Elizabeth Cruz Moreira
Submitter email	karla.cruz@cu.ucsg.edu.ec
Similarity	0%
Analysis address	karla.cruz.ucsg@analysis.urkund.com

Sources included in the report

Karla Cruz M.

AGRADECIMIENTO

Agradezco a Dios por haberme dado sabiduría para alcanzar mi meta anhelada desde mi niñez; a mis padres, hermanos, familiares y amigos de la universidad como: María Mercedes, Nicole, José, Andrea, Edward, Kathia, Nohely, que con su apoyo y consejos me impulsaron a culminar mis estudios, a mis docentes quienes supieron guiarme con sus conocimientos y enseñanzas para culminar mi carrera profesional, especialmente a la Dra. Karla Cruz, tutora de tesis.

DEDICATORIA

El presente trabajo le dedico a Dios quien es mi pilar fundamental de vida, a mi familia en especial a mis padres por bríndame su apoyo incondicional, su paciencia y su amor, sin ellos no hubiera podido culminar con mi carrera profesional.



**UNIVERSIDAD CATÓLICA
DE SANTIAGO DE GUAYAQUIL**

FACULTAD DE CIENCIAS MEDICAS

CARRERA DE ODONTOLOGÍA

TRIBUNAL DE SUSTENTACIÓN

f. _____

Dra. Andrea Cecilia Bermúdez Velásquez
DECANO O DIRECTOR DE CARRERA

f. _____

Dra. Estefanía del Rocío Ocampo Poma
COORDINADOR DEL ÁREA O DOCENTE DE LA CARRERA

f. _____

Dr. Lindsay Karen Garcia Rodríguez
OPONENTE



**UNIVERSIDAD CATÓLICA DE SANTIAGO DE GUAYAQUIL
FACULTAD DE CIENCIAS MÉICAS – ODONTOLOGÍA
CARRERA DE ODONTOLOGÍA**

CALIFICACIÓN

TUTOR (A)

f. *Karla Cruz M.*
(Cruz Moreira, Karla Elizabeth)

Manifestaciones orales en el paciente con enfermedad de Crohn.

Oral manifestations in the patient with Crohn's disease.

Rodríguez González Gabriela¹, Cruz Moreira Karla²

¹Estudiante de la carrera de Odontología de la Universidad Católica de Santiago de Guayaquil, Ecuador.

²Especialista en Clínica Estomatológica y Odontopediatría. Docente de la Universidad Católica de Santiago de Guayaquil, Ecuador.

Introducción: La enfermedad de Crohn es un trastorno inflamatorio crónico inmuno mediado que se caracteriza por una inflamación granulomatosa que puede ocurrir desde la cavidad oral hasta el ano. **Objetivo:** Identificar las manifestaciones orales en el paciente con enfermedad de Crohn. **Metodología:** Este estudio es de tipo retrospectivo, de enfoque cualitativo con diseño explicativo y analítico. La muestra está compuesta por 30 casos. **Resultados:** Según las estadísticas se vieron mayormente afectados 25 (83.3%) pacientes de sexo masculino, las manifestaciones intestinales más frecuentes fueron, pérdida de peso 30 (100%) y dolor abdominal 29 (96.7%), los sitios afligidos en el intestino grueso fueron, colon sigmoide y recto 13 (43.3%) y del delgado fue el íleon terminal 13 (43.3%), las manifestaciones orales fueron inflamación mucosa 29 (96.7%), aftas 26 (86.7%) y granulomas 25 (83.3%). Además, el tratamiento más concurrido fue corticoides en 18 (60%). **Discusión:** Algunos autores indicaron que la sintomatología clínica más frecuente se presenta como: lesiones induradas, ulceraciones, mucogingivitis y lesiones como adoquines. **Conclusión:** Los odontólogos tienen que reconocer las manifestaciones orales de esta enfermedad para favorecer su diagnóstico.

Palabras claves: Enfermedades inflamatorias intestinales, enfermedad de Crohn, colitis ulcerosa, estomatitis aftosa, manifestaciones orales de Crohn, manifestaciones bucales de Crohn.

Introduction: Crohn's disease is a chronic immune-mediated inflammatory disorder characterized by granulomatous inflammation that can occur from the oral cavity to the anus. **Objective:** To identify oral manifestations in patients with Crohn's disease. **Methodology:** This study is retrospective, with a qualitative approach with an explanatory and analytical design. The sample is composed of 30 cases. **Results:** According to the statistics, 25 (83.3%) male patients were affected, the most frequent intestinal manifestations were weight loss 30 (100%) and abdominal pain 29 (96.7%), the sites afflicted in the intestine thick were, sigmoid colon and rectum 13 (43.3%) and the thin was the terminal ileum 13 (43.3%), the oral manifestations were mucosal inflammation 29 (96.7%), aphthae 26 (86.7%) and granulomas 25 (83.3 %). In addition, the most popular treatment was corticosteroids in 18 (60%). **Discussion:** Some authors indicated that the most frequent clinical symptoms are presented as: indurated lesions, ulcerations, mucogingivitis and cobblestone-like lesions. **Conclusion:** Dentists must recognize the oral manifestations of this disease and, favor its diagnosis.

Key words: Inflammatory bowel diseases, Crohn's disease, ulcerative colitis, aphthous stomatitis, oral Crohn manifestations, bucal Crohn manifestations.

Introducción

Las enfermedades inflamatorias del intestino son enfermedades crónicas e incapacitantes con una incidencia alta y creciente en todos los continentes. La enfermedad de Crohn es un trastorno inflamatorio crónico inmuno mediado que se caracteriza por una inflamación granulomatosa que puede ocurrir desde la cavidad oral hasta el ano¹. Además, los estudios epidemiológicos demuestran que la enfermedad de Crohn tiene una prevalencia de 201 por cada 100 000 adultos y su incidencia es de 3,1 a 14,6 casos por cada 100 000 personas al año². Adicionalmente se conoce que tiene una mayor incidencia en pacientes de raza blanca³.

Se describe a esta enfermedad como una inflamación intestinal crónica. Así mismo, se asevera que la enfermedad de Crohn suele tener una distribución irregular, en lugar de continua, por todo el intestino ("lesiones saltadas") y puede afectar a cualquier parte del tracto gastrointestinal desde la cavidad oral hasta el canal anal, pero afecta principalmente al íleon terminal y al colon. El diagnóstico

de enfermedad de Crohn depende de la demostración de hallazgos clínicos, endoscópicos, radiológicos, histopatológicos y / o bioquímicos típicos⁴.

La enfermedad de Crohn puede presentarse con varios tipos de manifestaciones orales. Las lesiones orales observadas con mayor frecuencia fueron el edema, úlceras y lesiones hiperplásicas en la mucosa bucal. Estas lesiones pueden ser dolorosas, alterar la función e higiene bucal adecuadas e incluso provocar problemas psicológicos⁵. La prevalencia de lesiones orales en la enfermedad de Crohn ha variado ampliamente en distintos estudios. Se ha encontrado una prevalencia particularmente alta de lesiones orales siendo estas el 48%, granulomas el 75%, lo que sugiere que la boca puede proporcionar un sitio importante para obtener tejido de diagnóstico con síntomas de esta enfermedad inflamatoria intestinal⁶.

La literatura actual sugiere que hasta el 35% de los pacientes con enfermedades intestinales tendrán una o más manifestaciones extraintestinales⁷. La cavidad oral

podría estar potencialmente afectada de un 5% a 50% de los pacientes⁸. Una de las razones por las que es importante estar alerta de los signos y síntomas de la enfermedad de Crohn se debe a la hipótesis de que la inflamación oral puede preceder a la manifestación intestinal de la enfermedad.⁹

Por lo cual, el reconocimiento de estos patrones puede ayudar a los médicos y otros cuidadores a realizar un diagnóstico oportuno de la enfermedad y, al mismo tiempo, evitar exámenes innecesarios¹⁰.

Sin embargo, las manifestaciones orales también pueden ocurrir en estos pacientes debido a otras causas, tales como reacciones a medicamentos, infecciones y enfermedades no relacionadas por lo cual hacer un buen diagnóstico diferencial es de suma importancia¹¹.

Algunos estudios indican que el tratamiento de las lesiones radica en identificar la causa de dichas manifestaciones por ello actualmente se encuentran disponibles un sin número de tratamientos médicos tópicos y sistémicos. Como las inyecciones

de corticosteroides y los ungüentos tópicos de dexametasona, que también son tratamientos eficaces para las úlceras aftosas refractarias.¹² Las modalidades quirúrgicas para el tratamiento de las manifestaciones orales se utilizan en los casos en que se han desarrollado complicaciones como fistulaciones y abscesos. En estos casos, puede estar indicada una combinación de cirugía maxilofacial y cirugía plástica.¹³

Por lo cual, entender la fisiopatología de la enfermedad de Crohn es importante para poder arribar a un diagnóstico y a una derivación oportuna mediante las manifestaciones orales. Es de gran ayuda para poder instaurar un tratamiento oportuno y ofrecerles una mejor calidad de vida a los pacientes afectados por esta enfermedad inflamatoria intestinal. Por tal motivo, este estudio tiene como objetivo identificar las manifestaciones orales en el paciente con enfermedad de Crohn.

Materiales y método

El presente estudio es de tipo retrospectivo – transversal, de

enfoque cualitativo con un diseño de investigación explicativo – no experimental y analítico.

Se tomaron en cuenta artículos científicos de reportes de casos clínicos y series de casos para la recopilación de datos, la búsqueda se hizo a través de buscadores como Pubmed, Cochrane y Google Académico, Scielo, Elsevier, se usaron términos Mesh y palabras claves en inglés y español como: (“enfermedad de Crohn”, “colitis ulcerosa”, “estomatitis aftosa”).

Al efectuar la búsqueda se obtuvo un universo de 380 artículos científicos, de los cuales 30 cumplieron los criterios de búsqueda como: reporte de casos clínicos de pacientes con enfermedad de Crohn, artículos de cuartil uno y dos de Scopus y artículos reportados en inglés o español de los últimos 15 años. De los cuales se descartaron aquellos artículos de casos clínicos de enfermedad de Crohn asociados a otros síndromes y a enfermedades sistémicas y aquellos que no eran de libre acceso, dándonos una muestra total de 30 artículos para realizar el estudio.

De los 30 artículos de reportes de casos clínicos se obtuvieron 30 pacientes en los que se evaluaron las siguientes variables que fueron divididas en categorías: manifestaciones intestinales, sitios de afectación en el intestino grueso, sitios de afectación en el intestino delgado, lesiones orales y tratamiento.

En la categoría de *manifestaciones intestinales* nos enfocamos especialmente en dolor abdominal, pérdida de peso, diarrea, lesión digestiva alta, lesión anal, lesión transmural, fisuras, úlceras y granulomas.

En la categoría de *sitios de afectación en el intestino grueso* se evaluaron: colon ascendente, colon transverso, colon descendente, colon sigmoide, ciego y recto.

En la categoría de *sitios de afectación en el intestino delgado* se evaluaron: íleon distal, íleon terminal y duodeno.

En la categoría de *lesiones orales* se evaluaron: inflamación en mucosas, aftas, granulomas, gingivitis y problemas periodontales.

Por último, se evaluaron los *tratamientos orales y sistémicos*: corticoides, inmunomoduladores, antibióticos, enjuagues, aminosalicilato, antidiarreico, antiinflamatorios y antiviral.

Para el análisis estadístico descriptivo, la tabulación de los datos recopilados mediante los artículos elegidos para este estudio se efectuó en Microsoft Excel 365 y el software SPSS.

Resultados

En cuanto a los resultados obtenidos es importante recalcar que 25 (83.3 %) de los pacientes fueron de sexo masculino en comparación con 5 (16.7%) de sexo femenino. La edad promedio de los casos es de 22.9 años, siendo la mínima 6 y la máxima 49.

De acuerdo con las manifestaciones intestinales, se tiene que 30 (100%) pacientes manifestaron pérdida de peso, 29 (96.7%) tuvieron dolor abdominal, adicionalmente 27 (90%) manifestaron úlceras intestinales, 22 (73.3%) tuvieron diarrea y lesión anal, 21 (70%) presentaron granulomas y lesión digestiva alta, 13 (43.3%) manifestaron lesión

transmural y finalmente en 9 (30%) fisuras. (**Tabla1**)

Tabla 1 Manifestaciones intestinales

MANIFESTACIONES INTESTINALES	n	%
Dolor abdominal	29	96,7
Diarrea	22	73,3
Perdida de peso	30	100,0
Lesión digestiva alta	21	70,0
Lesión anal	22	73,3
Lesión transmural	13	43,3
Fisuras	9	30,0
Úlceras	27	90,0
Granulomas	21	70,0

Posteriormente se analizaron los sitios de afectación, los cuales se dividieron en dos: sitios de afectación del intestino grueso y sitios de afectación del intestino delgado.

Los sitios de afectación del intestino grueso fueron: 13 (43.3%) en el colon sigmoide y el recto, 12 (40%) en el colon transverso y descendente, finalmente 11 (36.7%) en el colon ascendente y en el ciego.

Así mismo, de acuerdo con la estadística realizada los sitios de afectación del intestino delgado fueron: 13 (43.3%) tuvieron afectación en el Íleon terminal, 7 (23.3 %) presentaron daños en el Íleon distal y 4 (13.3%) en el Duodeno. (**Tabla2**)

Tabla 2 Sitios de afectación del intestino grueso y delgado

INTESTINO GRUESO	n (%)
Colon ascendente	11 (36.7)
Colon transverso	12 (40)
Colon descendente	12 (40)
Colon sigmoide	13 (43.3)
Ciego	11 (36.7)
Recto	13 (43.3)
INTESTINO DELGADO	n (%)
Íleon distal	7 (23.3)
Íleon terminal	13 (43.3)
Duodeno	4 (13.3)

En cuanto a las manifestaciones orales, 29 (96.7%) presentaron inflamación en mucosas, 26 (86.7%) manifestaron aftas en cavidad oral, 25 (83.3%) tuvieron granulomas y 9 (30%) fueron afectados por problemas gingivales y periodontales. **(Gráfico1)**

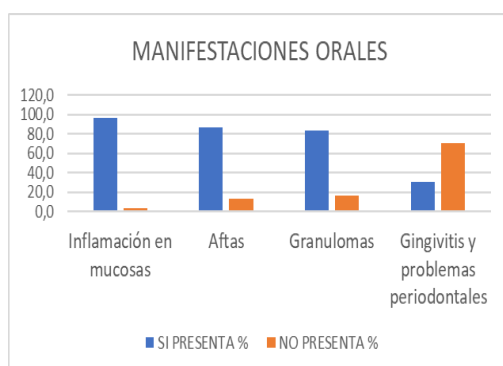


Gráfico 1 Manifestaciones Orales encontradas en pacientes con enfermedad de Crohn.

Los tratamientos fueron distintos dependiendo del caso, a 18 (60%) se le prescribieron corticoides, 17

(56.7%) fueron tratados con inmunomoduladores, 7 (23.3%) tomaron antibióticos, 5 (16.7%) realizaron enjuagues, aminosalicilatos y antiinflamatorios, 1 (3.3%) se le indicó antivirales y antidiarreicos. **(Gráfico2)**

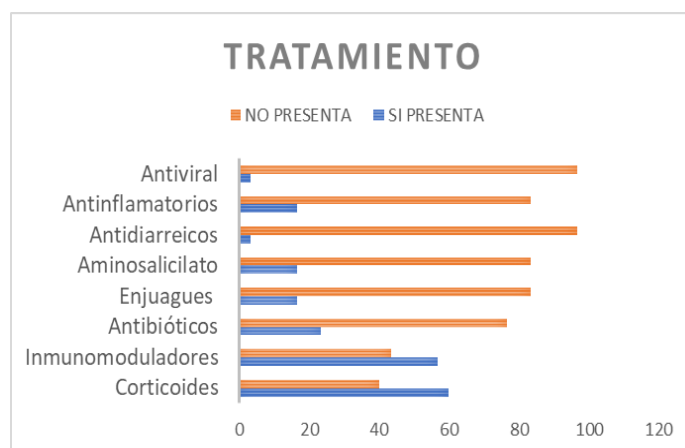


Gráfico 2 Tratamiento utilizado en los pacientes con enfermedad de Crohn.

Discusión

En este estudio se consideraron 30 casos clínicos de pacientes con enfermedad de Crohn, de los cuales 25 fueron de sexo masculino y 5 femenino. Esto concuerda con lo reportado por **Nugent y Ron**, quienes indican que existe una mayor prevalencia de esta enfermedad en pacientes masculinos, este estudio tomo en consideración 89 sujetos que padecían esta patología¹⁴. Por otra parte, difiere de lo encontrado en el

estudio retrospectivo de **Worsey et al**, quién en cambio observó una mayor prevalencia en el género femenino ¹⁵.

De acuerdo con los resultados arrojados por este estudio, la edad mínima fue de 6 y la máxima de 49 años. Según el estudio de **Crocco et al**¹⁶, en el 2012, indicó que, de los 45 casos, la edad de inicio de la enfermedad fue a los 10 años.

En las manifestaciones intestinales de los 30 casos clínicos reportados, todos los pacientes manifestaron pérdida de peso, 29 dolor abdominal, 27 presentaron úlceras intestinales, 22 diarrea y lesión anal, 21 granulomas y lesión digestiva alta, 13 lesión transmural y posteriormente en 9 fisuras. Es evidente que, en esta investigación, la manifestación más frecuente es la pérdida de peso que representa el 100%. Lo cual se asevera también en un estudio de **Reynolds et al** ¹⁷. Además, en otro estudio de **Guillen** ³, indican que la pérdida de peso se da por alteraciones de absorción, la cual afecta el intestino delgado y actividad catabólica aumentada por la inflamación. En este mismo estudio, se indica que la diarrea y

las lesiones anales son también bastante frecuentes. Asimismo, en el estudio de **Ruiz et al** ¹⁸, indicaron que la sintomatología de esta enfermedad suele presentarse de manera heterogénea y puede modificarse dependiendo de la localización. Adicionalmente, los autores acotaron que, de manera general incluye diarrea crónica, siendo evacuaciones de consistencia disminuidas, suelen ser nocturnas.

Por otro lado, en esta investigación se encontró que los sitios de afectación se dividieron entre intestino delgado y grueso. En el intestino grueso, el recto y el colon sigmoide se vieron mayormente afectados. Lo cual se ve reflejado también en la investigación de **Miranda Rius et al** ¹⁹, aseverando que existe una prevalencia alta de las afectaciones de la enfermedad de Crohn en el colon derecho y el recto. El íleon terminal en el caso de las manifestaciones que se dan en el intestino delgado, es la zona mayormente afligida en 13 casos clínicos. Seguido del 7 en el íleon distal, y finalmente 3 en el duodeno. **Laube et al** ²⁰, en su estudio indicaron que la enterografía por

resonancia magnética es un buen método de estudio, el cual permite observar las lesiones de manera temprana, las cuales se dan con mayor frecuencia en el íleon terminal.

Tomando en consideración las manifestaciones orales, 29 pacientes presentaron inflamación en mucosas, 26 aftas, 25 granulomas y 9 se vieron afectados manifestando problemas gingivales y del periodonto. Corroborando esta información, en el estudio de **Lankarani et al**¹¹, indicaron que las lesiones específicas contienen cambios granulomatosos. Son menos comunes que las lesiones inespecíficas y ocurren en ocasiones juntamente con síntomas intestinales o varios años antes. simultáneamente, Las porciones más afectadas son: mucosa bucal, encía, labios, áreas vestibular y retromolar. La sintomatología clínica más frecuente se presenta como: lesiones induradas, ulceraciones, mucogingivitis y lesiones como adoquines.

En consideración a los tratamientos utilizados, a 18 se le prescribieron corticoides, a 17

inmunomoduladores, 7 antibióticos, 5 enjuagues, amino salicilatos y antiinflamatorios, 1 se le indicó antivirales y antidiarreicos. En el estudio de **Rodriguez et al**²¹, a 24 de 28 pacientes recibieron como terapia de mantenimiento, procedentes de ácido, 5-aminosalicílico, 18 inmunomoduladores y 15 esteroides sistémicos, y en 7 pacientes se les prescribió infliximab, el cual es un anticuerpo monoclonal con una potente acción antiinflamatoria. Esto muestra que la terapéutica es muy diversa y estará relacionada al cuadro clínico.

Conclusiones

- La enfermedad de Crohn, afecta tanto a pacientes de sexo femenino como masculino e idealmente se debería diagnosticar de manera temprana para evitar afectaciones más severas en el futuro.
- Posteriormente, como odontólogos se tiene el deber de conocer de manera más profunda las manifestaciones orales de

esta enfermedad y por medio de una historia clínica y de exámenes complementarios con ayuda del médico de cabecera, favorecer al diagnóstico de esta enfermedad.

- Finalmente, es el deber de cada uno de los profesionales de la salud, brindar una mejor calidad de vida a sus pacientes, mediante el tratamiento de estas lesiones orales, las cuales afectan a estos pacientes y tratándolas se podría mejorar su vida.

Referencias

1. Eckel A, Lee D, Deutsch G, Maxin A, Oda D. Oral manifestations as the first presenting sign of Crohn's disease in a pediatric patient. *J Clin Exp Dent*. 2017;0-0.
2. Paredes-Méndez J, Otoyá-Moreno G, Mestanza-Rivas-Plata AL, Lazo-Molina L, Acuña-Ordoñez K, Arenas-Gamio JL, et al. Características epidemiológicas y clínicas de la enfermedad inflamatoria intestinal en un hospital de referencia de Lima-Perú. *Rev Gastroenterol Perú*. julio de 2016;36(3):209-18.
3. Guillén Rodríguez Mónica. ENFERMEDAD DE CROHN. REVISTA MEDICA DE COSTA RICA Y CENTROAMERICA. 2012;(601):153-6.
4. Dignass A, Van Assche G, Lindsay JO, Lémann M, Söderholm J, Colombel JF, et al. The second European evidence-based Consensus on the diagnosis and management of Crohn's disease: Current management. *J Crohns Colitis*. 1 de febrero de 2010;4(1):28-62.
5. Tan CXW, Brand HS, de Boer NKH, Forouzanfar T. Gastrointestinal diseases and their oro-dental manifestations: Part 1: Crohn's disease. *Br Dent J*. diciembre de 2016;221(12):794-9.
6. Pittock S, Drumm B, Fleming P, McDermott M, Imrie C, Flint S, et al. The oral cavity in Crohn's disease. *J Pediatr*. mayo de 2001;138(5):767-71.
7. Ardizzone S, Puttini PS, Cassinotti A, Porro GB. Extraintestinal manifestations of inflammatory bowel disease. *Dig Liver Dis*. 1 de julio de 2008;40:S253-9.
8. Lenaerts C, Roy CC, Vaillancourt M, Weber AM, Morin CL, Seidman E. High Incidence of Upper Gastrointestinal Tract Involvement in Children With Crohn Disease. *Pediatrics*. 1 de mayo de 1989;83(5):777-81.
9. Chandan JS, Thomas T. Inflammatory bowel disease and oral health. *BDJ Team*. 5 de mayo de 2017;4(5):1-6.
10. Fatahzadeh M, Schwartz RA, Kapila R, Rochford C. Orofacial Crohn's disease: an oral enigma. *Acta Dermatovenerol Croat ADC*. 2009;17(4):289-300.
11. Lankarani KB, Sivandzadeh GR, Hassanpour S. Oral manifestation in inflammatory bowel disease: A review. *World J Gastroenterol WJG*. 14 de diciembre de 2013;19(46):8571-9.
12. Keenan AV. Promising results for dexamethasone ointment for treatment of recurrent aphthae. *Evid Based Dent*. septiembre de 2012;13(3):75-75.
13. Peix JL, Moulin G, Evreux M, Berger N, Magis M. [Bucco-pharyngeal and esophageal localizations in Crohn's disease]. *Gastroenterol Clin*

- Biol. septiembre de 1987;11(8-9):604-6.
14. Nugent FW, Roy MA. Duodenal Crohn's disease: an analysis of 89 cases. *Am J Gastroenterol.* marzo de 1989;84(3):249-54.
 15. Worsley MJ, Hull T, Ryland L, Fazio V. Strictureplasty is an effective option in the operative management of duodenal Crohn's disease. *Dis Colon Rectum.* mayo de 1999;42(5):596-600.
 16. Crocco S, Martelossi S, Giurici N, Villanacci V, Ventura A. Upper gastrointestinal involvement in paediatric onset Crohn's disease: Prevalence and clinical implications. *J Crohns Colitis.* 1 de febrero de 2012;6(1):51-5.
 17. Reynolds HL, Stellato TA. Crohn's disease of the foregut. *Surg Clin North Am.* febrero de 2001;81(1):117-35, viii.
 18. Ruiz Sáenz, Sanz Alonso, Buesa Barez, Martínez Rodríguez, Martínez González,. Consideraciones en Cirugía Bucal de los pacientes con enfermedad de Crohn. 2017;15(1):61-7.
 19. Miranda-Rius. Jau me, Ramírez-Ramiz. Rlberto. Manifestaciones orales ~ periodontales de la enfermedad inflamatoria intestinal.
 20. Laube R, Liu K, Schifter M, Yang JL, Suen MK, Leong RW. Oral and upper gastrointestinal Crohn's disease. *J Gastroenterol Hepatol.* 2018;33(2):355-64.
 21. Rodríguez-Castro KI, Gutiérrez-Ramírez C, Avendaño-Alvarado G. Descripción epidemiológica y tratamiento de los pacientes con enfermedad de Crohn. *Acta Médica Costarric.* diciembre de 2013;55(4):182-7.



DECLARACIÓN Y AUTORIZACIÓN

Yo, **Rodríguez González, Gabriela Mariana** con C.C: # 1727354415 autor/a del trabajo de titulación: **Manifestaciones orales en el paciente con enfermedad de Crohn** previo a la obtención del título de **odontóloga** en la Universidad Católica de Santiago de Guayaquil.

1.- Declaro tener pleno conocimiento de la obligación que tienen las instituciones de educación superior, de conformidad con el Artículo 144 de la Ley Orgánica de Educación Superior, de entregar a la SENESCYT en formato digital una copia del referido trabajo de titulación para que sea integrado al Sistema Nacional de Información de la Educación Superior del Ecuador para su difusión pública respetando los derechos de autor.

2.- Autorizo a la SENESCYT a tener una copia del referido trabajo de titulación, con el propósito de generar un repositorio que democratice la información, respetando las políticas de propiedad intelectual vigentes.

Guayaquil, 23 de febrero del 2022

f. _____

Nombre: **Gabriela Mariana Rodríguez González**

C.C: **1727354415**



REPOSITORIO NACIONAL EN CIENCIA Y TECNOLOGÍA			
FICHA DE REGISTRO DE TESIS/TRABAJO DE TITULACIÓN			
TEMA Y SUBTEMA:	Manifestaciones orales en el paciente con enfermedad de Crohn.		
AUTOR(ES)	Rodríguez González, Gabriela Mariana		
REVISOR(ES)/TUTOR(ES)	Cruz Moreira, Karla Elizabeth		
INSTITUCIÓN:	Universidad Católica de Santiago de Guayaquil		
FACULTAD:	Facultad de Ciencias Medicas		
CARRERA:	Odontología		
TITULO OBTENIDO:	Odontóloga		
FECHA DE PUBLICACIÓN:	23 de febrero del 2022	No. DE PÁGINAS:	10
ÁREAS TEMÁTICAS:	Patología		
PALABRAS CLAVES/ KEYWORDS:	Enfermedades inflamatorias intestinales, enfermedad de Crohn, colitis ulcerosa, estomatitis aftosa, manifestaciones orales de Crohn, manifestaciones bucales de Crohn.		
RESUMEN/ABSTRACT:			
<p>Introducción: La enfermedad de Crohn es un trastorno inflamatorio crónico inmuno mediado que se caracteriza por una inflamación granulomatosa que puede ocurrir desde la cavidad oral hasta el ano. Objetivo: Identificar las manifestaciones orales en el paciente con enfermedad de Crohn. Metodología: Este estudio es de tipo retrospectivo, de enfoque cualitativo con diseño explicativo y analítico. La muestra está compuesta por 30 casos. Resultados: Según las estadísticas se vieron mayormente afectados 25 (83.3%) pacientes de sexo masculino, las manifestaciones intestinales más frecuentes fueron, pérdida de peso 30 (100%) y dolor abdominal 29 (96.7%), los sitios afligidos en el intestino grueso fueron, colon sigmoide y recto 13 (43.3%) y del delgado fue el íleon terminal 13 (43.3%), las manifestaciones orales fueron inflamación mucosa 29 (96.7%), aftas 26 (86.7%) y granulomas 25 (83.3%). Además, el tratamiento más concurrido fue corticoides en 18 (60%). Discusión: Algunos autores indicaron que la sintomatología clínica más frecuente se presenta como: lesiones induradas, ulceraciones, mucogingivitis y lesiones como adoquines. Conclusión: Los odontólogos tienen que reconocer las manifestaciones orales de esta enfermedad para favorecer su diagnóstico.</p>			
ADJUNTO PDF:	<input checked="" type="checkbox"/> SI	<input type="checkbox"/> NO	
CONTACTO CON AUTOR/ES:	Teléfono: +593988385139	E-mail: gabytap_1995@hotmail.es	
CONTACTO CON LA INSTITUCIÓN (COORDINADOR DEL PROCESO UTE)::	Nombre: Dra. Ocampo Poma Estefanía del Rocío		
	Teléfono: +593996757081		
	E-mail: estefania.ocampo@cu.ucsg.edu.ec		
SECCIÓN PARA USO DE BIBLIOTECA			
Nº. DE REGISTRO (en base a datos):			
Nº. DE CLASIFICACIÓN:			
DIRECCIÓN URL (tesis en la web):			