



**UNIVERSIDAD CATÓLICA  
DE SANTIAGO DE GUAYAQUIL  
FACULTAD DE MÉDICA  
CARRERA DE ODONTOLOGÍA**

**TEMA:**

Tratamientos para la regeneración de defectos intraóseos  
periodontales. Revisión de la Literatura.

**AUTORA:**

**Camacho Sánchez, Paula Carolina**

**Trabajo de Titulación previo a la obtención del Título de  
ODONTÓLOGA**

**TUTOR:**

**López Jurado, Santiago Andrés**

**Guayaquil, Ecuador  
12 de marzo del 2021**



UNIVERSIDAD CATÓLICA  
DE SANTIAGO DE GUAYAQUIL

**FACULTAD DE CIENCIAS MÉDICA**

**CARRERA DE ODONTOLOGÍA**

### **CERTIFICACIÓN**

Certificamos que el presente trabajo de Titulación, fue realizado en su totalidad por **Camacho Sánchez, Paula Carolina**, como requerimiento para la obtención del Título de **Odontóloga**.

**Guayaquil, a los 12 días del mes de marzo del año 2021**

**TUTOR**

f. \_\_\_\_\_  
**López Jurado, Santiago Andrés**

**DIRECTOR DE LA CARRERA**

f. \_\_\_\_\_  
**Bermúdez Velásquez, Andrea Cecilia**



UNIVERSIDAD CATÓLICA  
DE SANTIAGO DE GUAYAQUIL

**FACULTAD DE CIENCIAS MÉDICA**

**CARRERA DE ODONTOLOGÍA**

**DECLARACIÓN DE RESPONSABILIDAD**

Yo, **Camacho Sánchez, Paula Carolina**

**DECLARO QUE:**

El Trabajo de Titulación: **Tratamientos para la regeneración de defectos intraóseos periodontales. Revisión de la Literatura**, previo a la obtención del Título de **Odontóloga**, ha sido desarrollado respetando derechos intelectuales de terceros conforme las citas que constan en el documento, cuyas fuentes se incorporan en las referencias o bibliografías. Consecuentemente este trabajo es de mi total autoría.

En virtud de esta declaración, me responsabilizo del contenido, veracidad y alcance del Trabajo de Titulación referido.

**Guayaquil, a los 12 días del mes de marzo del año 2021**

**LA AUTORA**

f. Paula Camacho  
**Camacho Sánchez, Paula Carolina**



UNIVERSIDAD CATÓLICA  
DE SANTIAGO DE GUAYAQUIL  
**FACULTAD DE CIENCIAS MÉDICA**

**CARRERA DE ODONTOLOGÍA**

## **AUTORIZACIÓN**

Yo, **Camacho Sánchez, Paula Carolina**

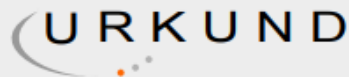
Autorizo a la Universidad Católica de Santiago de Guayaquil a la **publicación** en la biblioteca de la Institución el Trabajo de Titulación: **Tratamientos para la regeneración de defectos intraóseos periodontales. Revisión de la Literatura**, cuyo contenido, ideas y criterios son de mi exclusiva responsabilidad y total autoría.

**Guayaquil, a los 12 días del mes de marzo del año 2021**

**LA AUTORA:**

f. *Paula Camacho*  
**Camacho Sánchez, Paula Carolina**

# REPORTE DE URKUND



## Urkund Analysis Result

**Analysed Document:** Analisis para Urkund.docx (D95959558)  
**Submitted:** 2/19/2021 12:35:00 AM  
**Submitted By:** paula.camacho@cu.ucsg.edu.ec  
**Significance:** 0 %

Sources included in the report:

Instances where selected sources appear:

0

The screenshot shows the Urkund software interface. On the left, a sidebar displays document information: 'Documento Analisis para Urkund.docx (D95959558)', 'Presentado 2021-02-18 18:35 (-05:00)', 'Presentado por paula.camacho@cu.ucsg.edu.ec', and 'Recibido santiago.lopez.ucsg@analysis.orkund.com'. A green progress bar indicates '0%' of 13 pages containing text from 0 sources. On the right, a 'Lista de fuentes' (List of sources) table is visible, with columns for 'Categoria' and 'Enlace/nombre de archivo'. The table lists several sources, including 'Marco teorico final.docx', 'https://dokumen.pub/periodontologia-clinica-e-implantologia-odontologica-tomo-1-y-2-by-kadur-6-...', 'http://coem.org.es/pdf/publicaciones/cientifica/vol14num2/regeneracPerio.pdf', and 'debora zarate.pdf'. The interface also shows a user profile for 'Santiago (santiago.lopez)' and a bottom toolbar with icons for navigation and actions like 'Reiniciar', 'Exportar', and 'Compartir'.

Tratamientos para la regeneración de defectos intraóseos periodontales: Revisión de la Literatura.

Treatments for the regeneration of periodontal intrabony defects: Literature Review. Camacho Sánchez Paula Carolinal, López Jurado Santiago Andrés2

Resumen Introducción: La periodontitis causa pérdida ósea subyacente provocando una reducción ósea llevando a cambios la arquitectura del periodonto conduciendo a

defectos intraóseos. La regeneración periodontal en los defectos intraóseos se ha probado con éxito, existiendo una variedad de materiales regenerativos y de enfoques quirúrgicos

promoviendo eficacia en el tratamiento. Objetivo: Analizar y determinar los tipos de tratamientos regenerativos para los defectos intraóseos periodontales. Materiales y métodos: Se realizó la selección de un total de 54 artículos, donde se trabajó con 29 artículos para la obtención de datos. La presente revisión de literatura seleccionó artículos que fueron ensayos clínicos aleatorizados, no controlados, y estudios de cohorte publicados desde el año 1995 hasta el presente año. Las fuentes de búsqueda de los artículos científicos se dieron mediante la biblioteca virtual de la UCSG, buscador disciplinario Pubmed, Cochrane, Google Scholar. Resultados: La información recolectada de las variables fueron colocadas en 5 tablas madres, para posteriormente mediante un análisis de estadística descriptiva se puedan obtener los diferentes resultados. Dichos estudios contaron con un parámetro clínico de profundidad de bolsa asociado con un defecto intraóseo, donde al final se valoró la eficacia de los diferentes tratamientos de regeneración intraósea realizados, mediante la observación de la ganancia del nivel de inserción clínica y la profundidad de sondaje. Conclusión: Realizar un tratamiento para los defectos intraóseos puede generar cambios buenos a nivel del hueso, cemento y ligamento periodontal en un corto o largo plazo. Palabras clave: periodontitis, defecto intraóseo, regeneración periodontal, regeneración intraósea, materiales regenerativos, tratamientos regenerativos. Abstract: Introduction: Periodontitis causes underlying bone loss causing bone reduction leading to

## **AGRADECIMIENTO**

Primero quiero agradecer a Dios por permitirme cumplir este sueño que he anhelado, segundo, agradecer a mis padres Lizardo y Cecil por su apoyo incondicional, a mi hermano Álvaro y mi tío Jorge por siempre creer en mí.

A todos los Docentes por sus enseñanzas, conocimientos y paciencia, que me impulsaron a seguir adelante en esta Carrera tan interesante como lo es la Odontología. Agradezco a la Dra. Zayra Jiménez, quien con su sonrisa minimizaba mis momentos de estrés y me alentaba a seguir adelante.

Agradezco a mi novio Sebastián y a mis mejores amigas de la vida Xime y Gaby, por permanecer a mi lado en esta desafiante etapa y a mis mejores amigas de la universidad Denisse y Majo, quienes estuvieron conmigo desde un principio apoyándonos mutuamente.

Un especial agradecimiento a mis Tutores el Dr. Santiago López y la Dra. Estefanía Ocampo, quienes me dieron todo su apoyo y orientación incondicional para llevar a cabo mi trabajo de Titulación....Gracias de todo corazón.

**Paula Carolina Camacho Sánchez**

## **DEDICATORIA**

Esta tesis está dedicada con todo mi amor a mi papi quien siempre ha confiado en mí, a mi mami, quien con su tenacidad y amor cada día me impulsaba a no rendirme, a seguir adelante, a dar lo mejor de mí y a no dejarme vencer. Sin el apoyo incondicional de ellos, no hubiera sido posible culminar este sueño de ser Odontóloga.

Los amo!!

**Paula Carolina Camacho Sánchez**



**UNIVERSIDAD CATÓLICA  
DE SANTIAGO DE GUAYAQUIL  
FACULTAD DE CIENCIAS MÉDICA**

**CARRERA DE ODONTOLOGÍA**

**TRIBUNAL DE SUSTENTACIÓN**

f. \_\_\_\_\_  
**ANDREA CECILIA BERMÚDEZ VELÁSQUEZ**  
DECANO O DIRECTOR DE CARRERA

f. \_\_\_\_\_  
**PINO LARREA JOSÉ FERNANDO**  
COORDINADOR DEL ÁREA O DOCENTE DE LA CARRERA

f. \_\_\_\_\_  
**TERREROS DE HUC, MARÍA ANGÉLICA**  
OPONENTE





**UNIVERSIDAD CATÓLICA  
DE SANTIAGO DE GUAYAQUIL  
FACULTAD DE MEDICINA**

**CARRERA DE ODONTOLOGÍA**

**CALIFICACIÓN**

**TUTOR**

f. \_\_\_\_\_  
**López Jurado, Santiago Andrés**

## Tratamientos para la regeneración de defectos intraóseos periodontales: Revisión de la Literatura.

### Treatments for the regeneration of periodontal intrabony defects: Literature Review.

Camacho Sánchez Paula Carolina<sup>1</sup>, López Jurado Santiago Andrés<sup>2</sup>

<sup>1</sup>Estudiante Egresado de la Universidad Católica de Santiago de Guayaquil.

<sup>2</sup>Especialista en Periodoncia. Docente de la Universidad Católica de Santiago de Guayaquil.

#### Resumen

**Introducción:** La periodontitis causa pérdida del tejido óseo, conduciendo a defectos intraóseos periodontales. Existe una variedad de materiales y tratamientos regenerativos para dicho defecto, que promueven eficacia en el tratamiento. **Objetivo:** Analizar y determinar los tipos de tratamientos regenerativos para los defectos intraóseos periodontales. **Materiales y métodos:** Se realizó la selección de un total de 36 artículos científicos, donde se trabajó con 29 artículos para la obtención de resultados. La presente revisión de literatura seleccionó artículos que fueron ensayos clínicos aleatorizados, controlados o no controlados, y estudios de cohorte publicados desde el año 1995 hasta el presente año. Las fuentes de búsqueda de los artículos científicos se dieron mediante la biblioteca virtual de la UCSG, Pubmed, Cochrane, Google Scholar. **Resultados:** De la evidencia científica revisada, el 10.34% refiere que la superficie mesial y distal son las que mayormente presentan defectos intraóseos periodontales; mientras que el 24.14%, indica que el factor de riesgo que predomina, es el factor de higienización; el 27.59%, 24.14%, 20.69% y 24.14% de la literatura expone como materiales regenerativos más utilizados, a las membranas y los biomateriales activos y sus combinaciones, mostrando un resultado favorable en ganancia a nivel de inserción clínica y en ganancia ósea respectivamente, mientras que el 6.90%, indica que MIST y RTG son los tratamientos que predominan; el 17.24% de la literatura expone resultados favorables a nivel de inserción clínica obteniéndolo mediante el programa de mantenimiento periodontal. **Conclusión:** Realizar un tratamiento para los defectos intraóseos generan cambios buenos en el aparato de inserción.

**Palabras clave:** periodontitis, defecto intraóseo, regeneración periodontal, regeneración intraósea, materiales regenerativos, tratamientos regenerativos.

#### Abstract

**Introduction:** Periodontitis causes loss of bone tissue, leading to periodontal intrabony defects. There are a variety of regenerative materials and treatments for this defect, which promote treatment efficacy. **Objective:** To analyze and determine the types of regenerative treatments for periodontal intrabony defects. **Materials and methods:** A total of 36 scientific articles were selected, where 29 articles were worked to obtain results. The present literature reviews selected articles that were randomized, controlled or uncontrolled clinical trials, and cohort studies published from 1995 to the present year. The search sources for the scientific articles were provided through the UCSG virtual library, Pubmed, Cochrane, Google Scholar. **Results:** Of the reviewed scientific evidence, 10.34% refer that the mesial and distal surfaces are the ones that most present periodontal intrabony defects; while 24.14% indicate that the predominant risk factor is the hygiene factor; 27.59%, 24.14%, 20.69% and 24.14% of the literature exposes membranes and active biomaterials and their combinations as regenerative materials, showing a favorable result in gain at the clinical insertion level and in bone gain respectively, while 6.90% indicate that MIST and RTG are the predominant treatments; 17.24% of the literature shows favorable results at the level of clinical insertion, obtaining it through the periodontal maintenance program. **Conclusion:** Performing a treatment for intrabony defects generates good changes in the insertion apparatus.

**Key words:** periodontitis, intraosseous defect, periodontal regeneration, intraosseous regeneration, regenerative materials, regenerative treatments.

## Introducción

La enfermedad periodontal se caracteriza por la infección de todas las estructuras alrededor del diente, incluyendo el ligamento periodontal, cemento, hueso alveolar y tejidos blandos. (1)

Ésta es una enfermedad multifactorial que está formada en un principio por interacciones bacterianas con el diente y luego mediante interacciones físicas y fisiológicas entre especies diferentes crean el biofilm, que se lo determina como el factor etiológico de ésta enfermedad, caracterizándose por los depósitos blandos o sólidos adheridos a la superficie dentaria u otras superficies duras de la boca. (1)

Las características de la periodontitis son: inflamación, sangrado al sondaje, bolsas mayores a 4 mm, biofilm y pérdida de tejido óseo. (1)

La periodontitis comienza con la inflamación de las encías, si el problema no se soluciona, la inflamación se propaga al hueso y conduce a la inducción de la destrucción del hueso alveolar. (2)

La periodontitis causa pérdida ósea y puede provocar deformidades, ocasionando cambios en la arquitectura ósea, conduciendo a defectos óseos de diversa índole. (3) La destrucción del hueso periodontal puede provocar defectos óseos verticales u horizontales, según la dirección y extensión de la lesión apical inducida por el biofilm. (4)

La mayoría de los estudios sugieren una distancia entre 1 mm a 3 mm de la unión amelocementaria a la cresta alveolar para que sea considerado un periodonto saludable, pero si esta distancia es mayor a 3 mm significa que hay la presencia de pérdida de hueso. (2)

Basado en observaciones clínicas y humanas, los defectos óseos de la cavidad bucal como resultado de la periodontitis pueden ser clasificados como: (5)

Defectos supraóseos: llamado también supracrestal, es cuando el fondo de la bolsa está situado coronal u oclusal a la cresta ósea. (5)

Defectos infraóseos: denominado también subcrestal, es cuando la

lesión es apical al borde alveolar restante. Un defecto infraóseo puede ser dividido en dos tipos de defectos: (5)

- Defectos intraóseos: es cuando se vé afectada 1 pared, 2 paredes, 3 paredes o defecto combinado. (5)
- Cráteres: cuando el defecto afecta las superficies radiculares de dos dientes vecinos de igual medida. (5)

Defectos interradiculares: este defecto es denominado como furca dental, el cual se caracteriza por la pérdida de unión del proceso alveolar en el área interradicular en dientes de raíces múltiples y representa una de las principales complicaciones de la enfermedad periodontal. (5)

Este defecto se divide en:

Defectos horizontales:

- Grado I: pérdida de hueso horizontal de no más de un tercio del ancho del diente. (5)
- Grado II: Pérdida ósea horizontal superior a un tercio del ancho del diente, pero no el ancho total de la zona de bifurcación. (5)

- Grado III: destrucción ósea de principio a fin. (5)

Dehiscencia: es cuando hay pérdida de hueso alveolar en la superficie vestibular o lingual, extendiéndose por toda la longitud de la raíz, exponiéndola. (6)

Fenestración: es cuando hay pérdida de hueso en la superficie vestibular o lingual, sobre la raíz del diente, formando el aspecto de una ventana. (6)

Los **defectos intraóseos** fueron clasificados por Goldman y Cohen (1958), según el número de paredes óseas que eran afectadas como una, dos, tres paredes o defecto combinado. Los defectos intraóseos son también denominados defectos verticales, donde los molares superiores e inferiores son las piezas dentarias más afectadas. (6)

Estos defectos se caracterizan por afectar el sitio apical del fondo de la bolsa en relación con la cresta alveolar restante. (6) Los defectos intraóseos tienen un alto riesgo de progresión y puede conducir a la pérdida de dientes si se deja sin tratar. (7)

En algunos casos el tratamiento de regeneración intraósea muestra que la zona ósea y nivel de inserción clínica afectada no se regeneran como deberían, ya que existen algunos **factores de riesgo**, como los factores locales, factor de hábito y factor de higienización, que hacen que no se dé una buena recuperación del tejido tratado.

La regeneración periodontal en los defectos intraóseos se ha probado con éxito, existiendo una variedad de materiales regenerativos y de enfoques quirúrgicos, donde se han dado productos innovadores para los defectos intraóseos periodontales durante las últimas tres décadas, permitiendo un mejor tratamiento. (5)

Los **materiales regenerativos** son:

Membranas:

Membranas no reabsorbibles:

- Membrana de politetrafluoroetileno expandido (e-PTFE). (5)

Membranas reabsorbibles:

- Barreras de colágeno.
- Barreras ácidas de copolímero poliláctico, poliglicólico y poliglactina.

- Membranas de barrera perióstica autógena. (5)

Injertos de reemplazo óseo:

- Autoinjertos.
- Aloinjertos.
- Xenoinjertos.
- Injertos aloplásticos. (5)

Biomateriales activos y combinaciones:

- Células madre.
- Factores de crecimiento.
- Plasma rico en plaquetas.
- Proteínas morfogenéticas óseas.
- Péptido de unión a células.
- Factor de crecimiento de fibroblastos.
- Derivados de la matriz del esmalte (EMD). (5)

El **tratamiento regenerativo** a realizar depende de la dimensión, morfología y número de paredes del defecto, dichos tratamientos son: (4)

Procedimiento no quirúrgico o mínimamente invasivo: (4)

- Terapia de intervención quirúrgica mínimamente invasiva (MIST).
- Terapia quirúrgica mínimamente invasiva modificada (M-MIST).

- Regeneración tisular guiada (RTG). (4)

En el campo de las posibilidades terapéuticas para la regeneración intraósea, destacan dos regeneraciones periodontales: el uso de membranas para la regeneración tisular guiada y el uso de biomateriales activos. (8)

La regeneración periodontal puede ser eficaz si se sigue un **programa de mantenimiento periodontal**, el cual muestra la prevención que se debe seguir para mantener el tratamiento, mediante el control de inflamación, biofilm y sangrado, además de la función, el confort y la estética de todas las estructuras y tejidos de soporte. (7)

Para la reconstrucción exitosa de los tejidos periodontales, los métodos a utilizar deben respetar la secuencia natural de los procesos biológicos que ocurren durante su curación. (7)

El presente trabajo de investigación tiene un alto grado de interés, ya que va a proporcionar información sobre los tratamientos para la regeneración de defectos intraóseos periodontales, ya que

actualmente gran parte de la humanidad tiende a tener una inadecuada salud bucal, lo que provoca la destrucción de la estructura ósea periodontal, induciendo de esta manera a los defectos intraóseos periodontales. Por lo tanto, al informar sobre dicho problema, la sociedad podrá saber lo significativo que es tener una buena salud periodontal.

El propósito del actual trabajo de investigación es analizar y determinar los tipos de tratamientos regenerativos para los defectos intraóseos periodontales.

### **Materiales y métodos**

El presente trabajo de investigación se basa en una revisión sistemática con un enfoque cualitativo, explicativo, retrospectivo - transversal, de carácter no experimental; realizado en el semestre B-2020 de la Carrera de Odontología de la UCSG.

En un inicio se recopiló información basada en la revisión de 282 artículos científicos, el cual están relacionados a los tratamientos regenerativos para los defectos intraóseos periodontales, con los cuales se realizó la selección de la

muestra con un total de 36 artículos.

La muestra para el presente trabajo de investigación se ha basado en la búsqueda de artículos científicos mediante la biblioteca virtual de la UCSG, buscador disciplinario Pubmed, Cochrane, Google Scholar, empleando palabras claves o términos mesh como: periodontitis, defecto intraóseo, regeneración periodontal, regeneración intraósea, materiales regenerativos, tratamientos regenerativos.

En la presente revisión de literatura se tomaron presente los artículos científicos publicados desde el año 1995 hasta el presente año tanto en inglés y español, los artículos seleccionados se basaron en estudios aleatorizados controlados y no controlados, ensayos clínicos y estudios de cohorte.

Dichos estudios deberán contar con un parámetro clínico de profundidad de bolsa, asociado con un defecto intraóseo, donde al final se valorará la eficacia de los diferentes tratamientos de regeneración intraósea realizados, mediante la observación de la

ganancia del nivel de inserción clínica y la profundidad de sondaje.

La búsqueda y selección de los artículos científicos se apoyó también en varios criterios de inclusión como: artículos y revistas científicas aprobados, artículos científicos que se encuentren en primero y segundo cuartil de Scopus. Así mismo, se instauraron criterios de exclusión como: artículos científicos que no muestran validez ni eficacia.

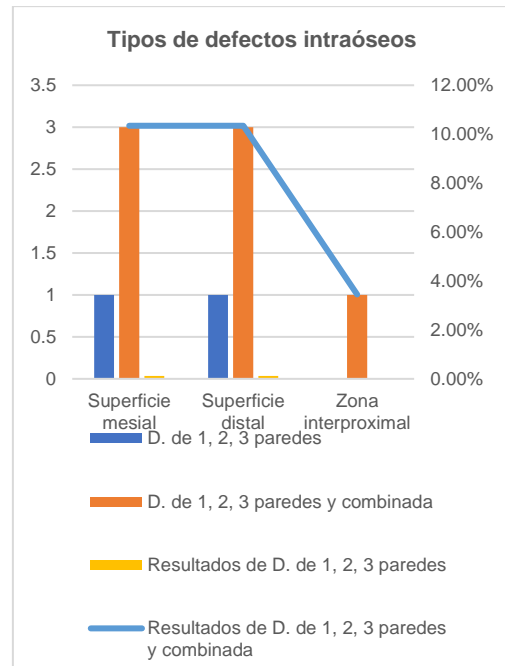
Finalmente, la información recolectada de las variables fue colocada en 5 tablas madres, para posteriormente, mediante un análisis de estadística descriptiva se puedan obtener los diferentes resultados.

## **Resultados**

El presente trabajo de tratamientos para la regeneración de defectos intraóseos periodontales es relatado mediante la literatura, donde se trabajó con 29 artículos, los cuales fueron ensayos clínicos aleatorizados, controlados o no controlados, y estudios de cohorte, donde se analizó las variables de los tipos de destrucción intraósea, sus factores de riesgo, los

materiales regenerativos existentes, los tratamientos regenerativos más utilizados y los programas de mantenimiento periodontal.

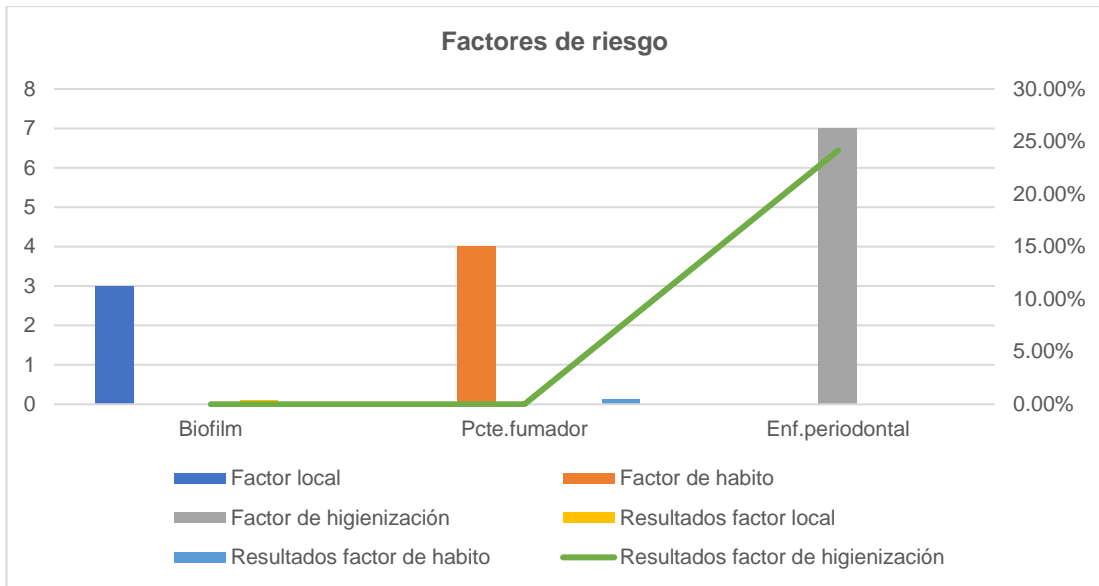
Los resultados de los gráficos realizados se basaron en la evidencia científica seleccionada, ya que primero, los autores tomaron medidas de bolsa, nivel de inserción clínica y sangrado; y luego de un tiempo de haber realizado el tratamiento de regeneración intraósea, obtuvieron en dichos estudios una ganancia significativa a nivel de inserción clínica y zona ósea, de ésta forma se obtuvo la recolección de datos, para así ver si existía similitud entre los resultados obtenidos de los artículos seleccionados y la literatura científica analizada.



**Gráfico 1.**

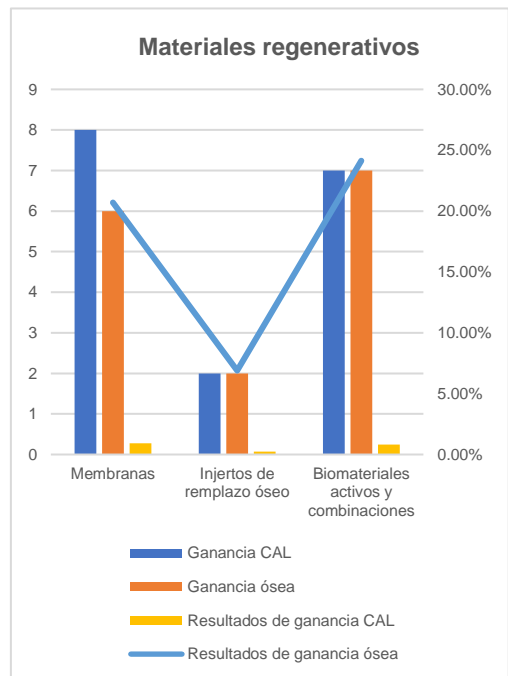
En la tabla número 1 se encontró información detallada sobre los tipos de defectos intraóseos existentes y su relación con las superficies afectadas, demostrando que los defectos intraóseos de 1, 2, 3 paredes afectando la superficie mesial y distal representan un 3.45% de la evidencia científica observada, mientras que los defectos intraóseos de 1, 2, 3 paredes y defecto combinado corresponden al 10.34% afectando la superficie mesial y distal, mientras que la superficie interproximal corresponde al 3.45%. (6) (9) (10) (11) (12)





**Gráfico 2.**

Seguidamente en el gráfico número 2 se presenta la información sobre los factores de riesgo, en el cual podemos observar que el biofilm correspondiente al factor local, se encuentra presente en un 10.34% de la literatura científica estudiada, en el factor de hábito el paciente fumador pertenece a un 13.79%, seguido del factor de higienización, siendo la enfermedad periodontal, la que muestra el valor más alto en la tabla con el 24.14%, de ésta manera, se puede determinar que los defectos intraóseos se ven mayormente afectados por el factor de higienización, predominando así la enfermedad periodontal. (9) (12) (13) (14) (15) (16) (17)

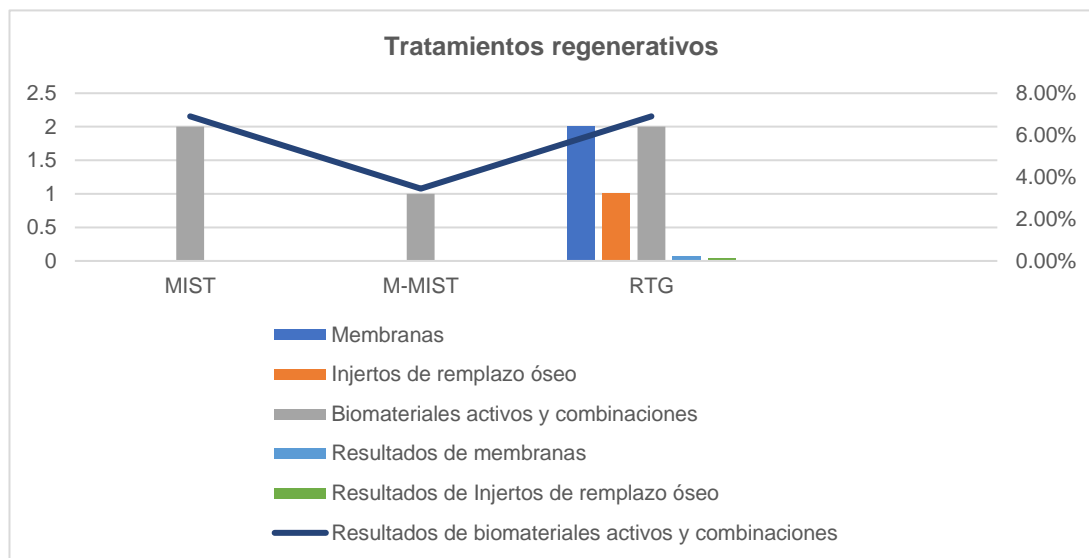


**Gráfico 3.**

Siguiendo con la tabla número 3, se puede observar que los materiales regenerativos están divididos en tres tipos, que son: las membranas, los injertos de remplazo óseo y los biomateriales activos y sus combinaciones, donde como resultado se han analizado dichos

materiales con la cantidad de ganancia que se ha dado a nivel de inserción clínica (CAL) y en la zona ósea del periodonto, el cual en ganancia a nivel de inserción clínica en membranas, injertos de remplazo óseo y los biomateriales activos y sus combinaciones, son de 27.59%, 6.90% y 24.14% respectivamente, de la literatura científica observada, mientras que la ganancia ósea en dichos

materiales se expresa en el 20.69%, 6.90% y 24.14% respectivamente de la evidencia, mostrando que las membranas y los biomateriales activos y sus combinaciones son los que mayormente predominan, ya que muestran a lo largo de un tiempo una ganancia altamente significativa de CAL y zona ósea. (10) (13) (17) (18) (19) (20) (21) (22) (23) (24) (25)

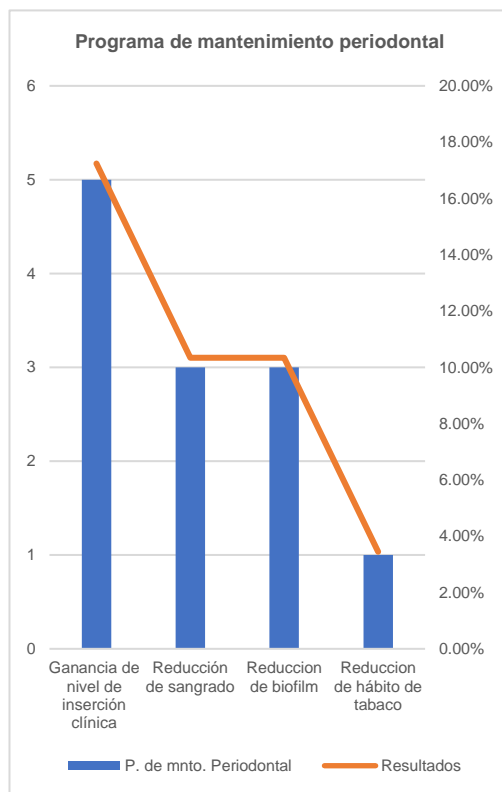


**Gráfico 4.**

En el gráfico número 4 se determina el tipo de tratamiento utilizado en los pacientes junto al tipo de material regenerativo usado, donde los tratamientos empleados en los artículos fueron: terapia quirúrgica mínimamente invasiva (MIST), terapia quirúrgica modificada mínimamente invasiva

(M-MIST), regeneración tisular guiada (RTG), por lo que se pudo obtener como resultado de las evidencias científicas analizadas es que, la RTG utilizando membranas concierne a un 6.90%. La RTG junto a los injertos de remplazo óseo se muestran en el 3.45%, mientras que el MIST, M-MIST, RTG usando biomateriales activos

y sus combinaciones corresponden a un 6.90%, 3.45%, 6.90% respectivamente, de esta manera se puede determinar que los biomateriales activos y sus combinaciones, junto a las técnicas ya sean MIST y RTG son las mayormente utilizadas, ya que promueven una buena regeneración ósea. (4) (9) (12) (18) (21) (23) (25) (26) (27) (28) (29) (30) (31)



**Gráfico 5.**

En la tabla número 5 se muestra el programa de mantenimiento periodontal, el cual ayuda cuando ya se ha realizado el tratamiento de regeneración intraósea, ya que de

ésta manera, el paciente podrá mantener en buen estado su tratamiento. Este programa muestra una ganancia expresada en el 17.24% de la literatura científica estudiada, al nivel de inserción clínica, en un 10.34% reducción de sangrado y biofilm y, por último, pero no menos importante, el 3.45% informa reducción de hábito de tabaco. (12) (29) (32) (33)

## Discusión

La presente revisión de literatura tiene como objetivo analizar y establecer los tipos de tratamientos regenerativos para los defectos intraóseos periodontales, mediante el estudio de los distintos tipos de materiales regenerativos existentes y observar si hay factores de riesgo que afecten dichos tratamientos y que tan importante es realizar el programa de mantenimiento periodontal, luego de haberse realizado el tratamiento de regeneración ósea.

Los estudios analizados, dependen de los resultados clínicos, la dimensión, morfología y el número de paredes del defecto, donde la morfología del defecto óseo indica

la técnica o tratamiento a realizar.  
(6)

### **1. Defectos intraóseos**

Los defectos periodontales intraóseos representan un problema de tratamiento particular, especialmente en pacientes con periodontitis agresiva generalizada (G-AgP) (25), perteneciendo a la clasificación del Workshop de 1999 donde actualmente se diagnosticaría como Estadio 1, 2, 3 o 4, Grado C, ya que dicha clasificación de la enfermedad periodontal se ha ido modificando durante los últimos 30 años para adecuarlo a los nuevos conocimientos científicos a partir de estudios de población, investigación científica y evidencia de estudios prospectivos, para así evaluar los factores de riesgo ambientales y sistémicos. El análisis de esta evidencia motivó al Workshop de 2017 el desarrollo de un nuevo cuadro de clasificación para la enfermedad periodontal, el cual se divide en: periodontitis necrotizante, periodontitis y periodontitis como manifestación de enfermedad sistémica, existiendo distintos tipos de

materiales para obtener una buena regeneración del hueso alveolar, cemento y ligamento periodontal. (34) De esta manera se trata de alcanzar un estado libre de inflamación, permitiendo al individuo regenerar el periodonto de inserción. (2)

Goldman y Cohen clasificaron los defectos intraóseos según el número de paredes óseas que se veían afectadas como una, dos, tres paredes o defecto combinado. Los defectos verticales de 1 pared suelen afectar a la zona interdental y deben ser tratados principalmente por un contorneado quirúrgico, los defectos de 2 mayormente afectan las paredes vestibular y lingual, los defectos de 3 paredes, suelen ser estrechos y profundos y están rodeados por tres paredes óseas, donde la superficie radicular es la cuarta pared y estos pueden ser tratados con éxito, el defecto combinado, es cuando ya existe una pérdida ósea en torno a todo el diente. (6)

Se puede observar que existe gran similitud entre el gráfico 1, mostrando que la superficie mesial y distal son las mayormente afectadas en los defectos

intraóseos periodontales, mientras que la superficie interproximal es la menos afectada, y en la literatura revisada, ya que varios autores demostraron que existen defectos intraóseos, afectando principalmente las superficies mesiales y distales. (6)

## **2. Factores de riesgo**

Existen algunos factores de riesgo como: los factores locales, factor de hábito y factor de higienización, que no permiten que se efectúe una buena regeneración del defecto óseo.

Papapanou y Tonetti determinaron que la presencia de defectos intraóseos, se ha relacionado previamente con factores locales como la propagación del biofilm y la lesión inducida por esta, con la reabsorción simultánea de hueso dentro de un radio de unos pocos mm desde la superficie de la raíz. (13)

Rosen y Rosenberg sugieren que ciertos factores del paciente como el hábito del tabaco, aumentan la probabilidad de fracaso, afectando negativamente el tratamiento realizado y de provocar una mayor

destrucción de la enfermedad periodontal. (16) Tonetti y cols, encontraron que fumar era perjudicial para el resultado de regeneración con membranas reabsorbibles o no reabsorbibles. Pacientes que eran fumadores ganaron una media de 1.1 mm menos en el nivel de inserción clínica, que los pacientes no fumadores, aparentemente fue así debido al hecho de que los fumadores tienden a perder gran parte del nuevo tejido formado por debajo de la membrana. (15)

Ismail y cols, determinaron que la higiene bucal es un factor significativo, ya que tener periodontitis aumenta la posibilidad de fracaso al momento de un tratamiento regenerativo, por lo tanto, antes de realizarse algún tratamiento, la higienización del paciente debe ser adecuada. (14)

El gráfico 2 muestra que los factores asociados a los pacientes como el biofilm, tabaquismo y la enfermedad periodontal, tienen un impacto negativo constante, y el que mayormente genera este efecto, es el factor de higienización de la cavidad bucal, por lo tanto se puede observar que existe

concordancia entre los resultados obtenidos en la tabla y las revisiones científicas, ya que ambos demuestran que los factores de riesgo, principalmente la enfermedad periodontal, es la que predomina y provoca que no se genere una buena regeneración intraósea.

### **3. Materiales regenerativos**

Algunos estudios han demostrado que las membranas, los injertos de remplazo óseo y los biomateriales y sus combinaciones, dependiendo de su geometría y propiedades pueden promover la osteogénesis, osteoconducción y osteoinducción, y de esta manera obtener un buena regeneración intraósea.(19)

Kim y cols, revelaron resultados favorables sobre el uso de barreras bioabsorbibles y no reabsorbibles utilizadas en el tratamiento de regeneración tisular guiada en los defectos intraóseos, dichos resultados fueron observados en un tiempo de 5 años, a través de la ganancia de nivel de inserción clínica y hueso. (22)

El autoinjerto son tejidos transferidos de una parte del

cuerpo a otra parte de la misma persona. (35) En el estudio de Nygaard y cols, analizaron y determinaron que el uso de hueso autógeno junto a la regeneración tisular guiada, en un período de 10 años se observó la reducción de la profundidad de la bolsa, adhesión y aumento del nivel óseo y recesión de las encías, mostrando que eran todos generalmente estables. (23)

La matriz derivada del esmalte (EMD) es un agente biológicamente activo capaz de promover la regeneración periodontal, que consiste principalmente en amelogenina y proteínas relacionadas a los dientes del cerdo. El EMD mejora el nivel de inserción clínica y la profundidad de sondaje. (36) Heijl y cols, analizaron que el uso de EMD en un total de 33 pacientes, aumentó el nivel de inserción clínica entre  $2.3 \text{ mm} \pm 1.7 \text{ mm}$  durante 36 meses, correspondiendo a un aumento del 36% desde el principio. (10)

En otro estudio de Corinaldesi y cols, establecieron que el uso de EMD en los defectos intraóseos de 1, 2 ,3 paredes o defecto combinado, se encontraba una

ganancia de inserción clínica de  $3.8 \pm 1.0$  mm y a nivel óseo se encontró una ganancia de  $4.9 \pm 1.8$  mm. (24)

Matsuura y cols, determinaron que el túnel de injerto de fosfato b-tricálcico (b-TCP) estimula la regeneración periodontal, especialmente la formación de hueso nuevo después de realizarse la cirugía. Este material es un material de injerto en bloque formado por tubos agregados aleatoriamente de b-TCP. Los resultados de dicho estudio muestran que este túnel b-TCP sirve como marco para la formación de hueso nuevo en un defecto intraóseo de una pared grande. Desde un punto de vista clínico este material es aplicable a una regeneración intraósea, mostrando ninguna complicación y siendo adecuado para aplicaciones clínicas. (19)

El gráfico 3 demuestra semejanza entre la tabla realizada y los artículos científicos analizados, ya que ambos muestran una ganancia significativa a nivel de inserción clínica y zona ósea mediante el uso de las membranas y los biomateriales activos y sus combinaciones, provocando una

buena regeneración intraósea del defecto periodontal.

#### **4. Tratamientos regenerativos**

Existen varias terapias para realizar la regeneración intraósea como lo son: MIST, M-MIST y RTG, estas técnicas demuestran una mayor ganancia de hueso y nivel de inserción clínica.

Harrel, Cortellini y Tonetti, sugirieron el MIST, que conecta los conceptos de cirugía mínimamente invasiva con la aplicación de la técnica de conservación de la papila y con el uso de suturas internas pasivas, donde la clínica es justificada mediante el desarrollo de este, que incluye: reducción de trauma quirúrgico, aumento en la estabilidad del colgajo o herida, mejora el cierre primario de las heridas, acorta el tiempo en el sillón quirúrgico y minimiza la fase intraoperatoria y quejas postoperatorias del paciente. (12)

Cortellini y cols, presentaron 44 defectos intraóseos profundos en 20 pacientes, mostrando un resultado en ganancias de nivel de inserción clínica de 1 año de  $4.4 \pm 1.4$  mm, asociado con una

profundidad de bolsa de  $2.5 \pm 0.6$  mm y un aumento en la recesión gingival de  $0.2 \pm 0.6$  mm. (12)

Cortellini y Tonetti, explican que el M-MIST promueve una reducción de la profundidad de bolsa, ganancia nivel de inserción clínica y relleno óseo radiológico. El M-MIST fue diseñado para optimizar la herida y los coágulos de sangre y promover una estabilidad, perfusión sanguínea del borde del lóbulo y ofrecer un espacio estable para la regeneración ósea. El M-MIST no siempre es aplicable, ya que cuando un defecto intraóseo envuelve la superficie distal de un diente, se vuelve necesario elevar los tejidos blandos interdentes y el MIST se convierte en el preferido. (18)

Una de las reconstrucciones documentadas con más frecuencia es la RTG. Dicho tratamiento se basa en poner una membrana de barrera biocompatible colocada quirúrgicamente para proteger el hueso, además de utilizar dichas membranas, se puede colocar por debajo de ellas un material bioactivo para que, de esta manera, se pueda regenerar dicho defecto de una mejor forma. El fundamento

biológico del procedimiento es basado en prevenir la migración del epitelio del tejido periodontal en el defecto óseo, para que de esta forma sane el hueso y los demás tejidos conectivos. La explicación a esto se debe a que la membrana proporciona suficiente espacio para una estabilidad óptima de la herida, siendo un requisito para la regeneración periodontal, esta RTG restaura el hueso, cemento y ligamento periodontal, llevándolo a sus niveles originales. (36)

En el estudio de Eickholz y cols, de un total de 31 pacientes, se demostró una ganancia ósea de  $0.36 \pm 1.26$  mm y una ganancia en CAL de  $0.39 \pm 1.60$  mm realizándose un colgajo mucoperióstico, demostrando que la RTG es significativamente buena para tratar los varios tipos de defectos intraóseos. (28)

Entre los datos observados en el gráfico 4 y la literatura revisada, se pudo observar que el MIST y la RTG, usando membranas y biomateriales activos y sus combinaciones, son los mayormente utilizados, ya que promueven que la regeneración de los defectos intraóseos vuelva a



sus niveles originales, dando como resultado beneficios a largo plazo.

## **5. Programa de mantenimiento periodontal**

Cortellini y Tonetti, describen ciertos beneficios mediante la técnica de regeneración tisular guiada con membranas de barrera, en una población de 175 pacientes con defectos intraóseos graves, siendo tratados en una práctica periodontal privada, los resultados a largo plazo se obtuvieron mediante un programa de mantenimiento periodontal con diferentes niveles de cumplimiento por parte de los pacientes, dicho programa incluía instrucciones de higiene bucal y limpieza dental profesional cada 3 meses, este programa demostró un incremento de nivel de inserción clínica significativo de  $4.6 \pm 2$  mm y reducción del sangrado. (32)

Crea y cols, en su estudio demostraron que si se realiza un buen programa de mantenimiento periodontal se puede obtener buenos resultados en los años siguientes luego de haberse realizado el tratamiento

regenerativo, en dicho estudio se observó al año una ganancia de nivel de inserción clínica de  $2.5 \pm 1.2$  mm y una reducción de bolsa de  $3.5 \pm 1.2$  mm usando la técnica de RTG y colocando EMD, se observó una ganancia en el nivel de inserción clínica de  $2.9 \pm 1.4$  mm y una reducción de bolsa de  $3.5 \pm 1.4$  mm. (29)

La literatura científica estudiada y el gráfico 5 realizado demuestran concordancia, ya que ambos exponen lo importante que es seguir un programa de mantenimiento periodontal luego de realizarse un tratamiento de regeneración intraósea, lo que principalmente promoverá una ganancia a nivel de inserción clínica.

## **Conclusiones**

Realizar tratamientos para los defectos intraóseos de 1 pared, 2 paredes, 3 paredes y defecto combinado puede generar cambios buenos a nivel del hueso, cemento y ligamento periodontal.

Existen varios factores de riesgo, como factores locales, de hábito y de higienización, el cual pueden provocar un fracaso en el

tratamiento de regeneración intraósea.

Actualmente existe una gran variedad de materiales regenerativos para tratar los defectos intraóseos, que son: membranas, injertos de replazo óseo y biomateriales activos y combinaciones, de los cuales el Odontólogo escogerá el mejor material para cada caso.

Para poder tratar un defecto intraóseo se debe realizar un buen plan de tratamiento, para así poder realizar la terapia quirúrgica correcta, por lo tanto, el material regenerativo a escoger debe ser relacionado a la técnica que se utilizará para realizar el mismo.

El programa de mantenimiento periodontal puede verse afectado y fracasar por los distintos factores de riesgo existentes, por lo tanto, para que haya un buen resultado del tratamiento, se deben eliminar dichos factores y seguir correctamente el programa.

## **Bibliografía**

1. José Ricardo Kina null, Yumi Umeda Suzuki T, Fumico Umeda Kina E, Kina J, Kina M. Non-Inflammatory Destructive Periodontal Disease. *Open Dent J.* 2016;10:50-7.
2. Lang NP, Bartold PM. Periodontal health. *J Periodontol.* junio de 2018;89 Suppl 1:S9-16.
3. Shukla S, Chug A, Mahesh L, Singh S, Singh K. Optimal management of intrabony defects: current insights. *Clin Cosmet Investig Dent.* 2019;11:19-25.
4. Nibali L, Koidou V, Salomone S, Hamborg T, Allaker R, Ezra R, et al. Minimally invasive non-surgical vs. surgical approach for periodontal intrabony defects: a randomised controlled trial. *Trials.* 27 de julio de 2019;20(1):461.
5. Siaili M, Chatzopoulou D, Gillam DG. An overview of periodontal regenerative procedures for the general

- dental practitioner. Saudi Dent J. enero de 2018;30(1):26-37.
6. Ozcan G, Sekerci AE. Classification of alveolar bone destruction patterns on maxillary molars by using cone-beam computed tomography. Niger J Clin Pract. agosto de 2017;20(8):1010-9.
  7. Trombelli L, Simonelli A, Minenna L, Vecchiatini R, Farina R. Simplified procedures to treat periodontal intraosseous defects in esthetic areas. Periodontol 2000. 2018;77(1):93-110.
  8. Sculean A, Stavropoulos A, Windisch P, Keglevich T, Karring T, Gera I. Healing of human intrabony defects following regenerative periodontal therapy with a bovine-derived xenograft and guided tissue regeneration. Clin Oral Investig. junio de 2004;8(2):70-4.
  9. Nibali L, Pometti D, Tu Y-K, Donos N. Clinical and radiographic outcomes following non-surgical therapy of periodontal infrabony defects: a retrospective study. J Clin Periodontol. enero de 2011;38(1):50-7.
  10. Heijl L, Heden G, Svärðström G, Ostgren A. Enamel matrix derivative (EMDOGAIN) in the treatment of intrabony periodontal defects. J Clin Periodontol. septiembre de 1997;24(9 Pt 2):705-14.
  11. Kim C-S, Choi S-H, Chai J-K, Cho K-S, Moon I-S, Wikesjö UME, et al. Periodontal repair in surgically created intrabony defects in dogs: influence of the number of bone walls on healing response. J Periodontol. febrero de 2004;75(2):229-35.
  12. Cortellini P, Nieri M, Prato GP, Tonetti MS. Single minimally invasive surgical technique with an enamel matrix derivative to treat multiple adjacent intra-bony defects: clinical outcomes and patient morbidity. J Clin Periodontol. julio de 2008;35(7):605-13.
  13. Cortellini P, Tonetti MS. Clinical performance of a

- regenerative strategy for intrabony defects: scientific evidence and clinical experience. *J Periodontol.* marzo de 2005;76(3):341-50.
14. Tonetti MS, Pini-Prato G, Cortellini P. Effect of cigarette smoking on periodontal healing following GTR in intrabony defects. A preliminary retrospective study. *J Clin Periodontol.* marzo de 1995;22(3):229-34.
  15. Stavropoulos A, Mardas N, Herrero F, Karring T. Smoking affects the outcome of guided tissue regeneration with bioresorbable membranes: a retrospective analysis of intrabony defects. *J Clin Periodontol.* noviembre de 2004;31(11):945-50.
  16. Branch-Mays G. The treatment of severe intrabony defects with GTR therapy may be used to maintain the CAL and retain teeth long term. *J Evid-Based Dent Pract.* septiembre de 2005;5(3):147-8.
  17. Corinaldesi G, Lizio G, Badiali G, Morselli-Labate AM, Marchetti C. Treatment of intrabony defects after impacted mandibular third molar removal with bioabsorbable and non-resorbable membranes. *J Periodontol.* octubre de 2011;82(10):1404-13.
  18. Cortellini P, Tonetti MS. Clinical and radiographic outcomes of the modified minimally invasive surgical technique with and without regenerative materials: a randomized-controlled trial in intra-bony defects. *J Clin Periodontol.* abril de 2011;38(4):365-73.
  19. Matsuura T, Akizuki T, Hoshi S, Ikawa T, Kinoshita A, Sunaga M, et al. Effect of a tunnel-structured  $\beta$ -tricalcium phosphate graft material on periodontal regeneration: a pilot study in a canine one-wall intrabony defect model. *J Periodontal Res.* junio de 2015;50(3):347-55.
  20. Chandradas ND, Ravindra S, Rangaraju VM, Jain S, Dasappa S. Efficacy of platelet rich fibrin in the treatment of

- human intrabony defects with or without bone graft: A randomized controlled trial. *J Int Soc Prev Community Dent.* agosto de 2016;6(Suppl 2):S153-159.
21. Eickholz P, Kim TS, Steinbrenner H, Dörfer C, Holle R. Guided tissue regeneration with bioabsorbable barriers: intrabony defects and class II furcations. *J Periodontol.* junio de 2000;71(6):999-1008.
  22. Kim T-S, Holle R, Hausmann E, Eickholz P. Long-term results of guided tissue regeneration therapy with non-resorbable and bioabsorbable barriers. II. A case series of infrabony defects. *J Periodontol.* abril de 2002;73(4):450-9.
  23. Nygaard-Østby P, Bakke V, Nesdal O, Susin C, Wikesjö UME. Periodontal healing following reconstructive surgery: effect of guided tissue regeneration using a bioresorbable barrier device when combined with autogenous bone grafting. A randomized-controlled trial 10-year follow-up. *J Clin Periodontol.* abril de 2010;37(4):366-73.
  24. Farina R, Simonelli A, Minenna L, Rasperini G, Trombelli L. Single-flap approach in combination with enamel matrix derivative in the treatment of periodontal intraosseous defects. *Int J Periodontics Restorative Dent.* agosto de 2014;34(4):497-506.
  25. Queiroz AC, Nóbrega PB da, Oliveira FS, Novaes AB, Taba M, Palioto DB, et al. Treatment of intrabony defects with anorganic bone matrix/p-15 or guided tissue regeneration in patients with aggressive periodontitis. *Braz Dent J.* 2013;24(3):204-12.
  26. Tonetti MS, Cortellini P, Lang NP, Suvan JE, Adriaens P, Dubravec D, et al. Clinical outcomes following treatment of human intrabony defects with GTR/bone replacement material or access flap alone. A multicenter randomized controlled clinical trial. *J Clin*

- Periodontol. septiembre de 2004;31(9):770-6.
27. Schincaglia GP, Hebert E, Farina R, Simonelli A, Trombelli L. Single versus double flap approach in periodontal regenerative treatment. J Clin Periodontol. junio de 2015;42(6):557-66.
  28. Eickholz P, Krigar D-M, Kim T-S, Reitmeir P, Rawlinson A. Stability of Clinical and Radiographic Results After Guided Tissue Regeneration in Infrabony Defects. J Periodontol. 2007;78(1):37-46.
  29. Crea A, Dassatti L, Hoffmann O, Zafiropoulos G-G, Deli G. Treatment of intrabony defects using guided tissue regeneration or enamel matrix derivative: a 3-year prospective randomized clinical study. J Periodontol. diciembre de 2008;79(12):2281-9.
  30. Rakmanee T, Griffiths GS, Auplish G, Darbar U, Petrie A, Olsen I, et al. Treatment of intrabony defects with guided tissue regeneration in aggressive periodontitis: clinical outcomes at 6 and 12 months. Clin Oral Investig. julio de 2016;20(6):1217-25.
  31. Sanz M, Tonetti MS, Zabalegui I, Sicilia A, Blanco J, Rebelo H, et al. Treatment of intrabony defects with enamel matrix proteins or barrier membranes: results from a multicenter practice-based clinical trial. J Periodontol. mayo de 2004;75(5):726-33.
  32. Cortellini P, Tonetti MS. Long-term tooth survival following regenerative treatment of intrabony defects. J Periodontol. mayo de 2004;75(5):672-8.
  33. Wachtel H, Schenk G, Böhm S, Weng D, Zuhr O, Hürzeler MB. Microsurgical access flap and enamel matrix derivative for the treatment of periodontal intrabony defects: a controlled clinical study. J Clin Periodontol. junio de 2003;30(6):496-504.
  34. Tonetti MS, Greenwell H, Kornman KS. Staging and grading of periodontitis:

Framework and proposal of a new classification and case definition. J Periodontol. 2018;89 Suppl 1:S159-72.

35. Sculean A, Nikolidakis D, Nikou G, Ivanovic A, Chapple ILC, Stavropoulos A. Biomaterials for promoting periodontal regeneration in human intrabony defects: a systematic review. Periodontol 2000. junio de 2015;68(1):182-216.
36. Trombelli L. Which reconstructive procedures are effective for treating the periodontal intraosseous defect? Periodontol 2000. 2005;37:88-105.

# Anexos

TABLA 1: TIPOS DE DESTRUCCIÓN INTRAÓSEA

AUTORES	AÑO	TÍTULO	REVISTA	IJR	QUAL	TIPO DE ESTUDIO	NO. DE PACIENTES	PROFUNDIDAD DE BOLSA ASOCIADO CON DEFECTO INTRAÓSEO	SITIO AFECTADO	TIPOS DE DESTRUCCIÓN ÓSEA
Hejl L, Heden G, Svärdsström G, Ostgren A	1997	Enamel matrix derivative (EMDOGAIN) in the treatment of intrabony periodontal defects.	Journal of Clinical Periodontology	2.48	Q1	Ensayo clínico	26 mujeres, 7 hombres. Total: 33 pacientes.	PS: ≥ 6 mm D: ≥ 4 mm	Zona interproximal.	Defecto vertical. Número de superficies dentales y paredes óseas involucradas: 1 pared, 2 paredes, 3 paredes y defecto combinado.
Kim C-S, Choi S-H, Chai J-K, Cho K-S, Moon J-S, Wikesjö UME, et al	2004	Periodontal repair in surgically created intrabony defects in dogs: influence of the number of bone walls on healing response.	Journal of Periodontology	1.56	Q1	Ensayo clínico	6 perros beagles.	PS: 4 mm D: ≥ 4 mm	Superficie mesial y distal.	Defecto vertical. Destrucción ósea de 1 pared, 2 paredes, 3 paredes.
Nibali L, Pometti D, Tu Y-K, Donos N.	2011	Clinical and radiographic outcomes following non-surgical therapy of periodontal intrabony defects: a retrospective study.	Journal of Clinical Periodontology	2.48	Q1	Estudio retrospectivo	92 mujeres, 51 hombres. Total: 143 pacientes.	PS: ≥ 5 mm D: ≥ 4 mm	Superficie mesial y distal.	Defectos de 1 pared, 2 paredes, 3 paredes y defecto combinado.
Cortellini P, Neri M, Pini Prato G, Tonetti MS.	2008	Single minimally invasive surgical technique with an enamel matrix derivative to treat multiple adjacent intra-bony defects: clinical outcomes and patient morbidity.	Journal of Clinical Periodontology	2.48	Q1	Estudio de cohorte de casos.	34 mujeres, 6 hombres. Total: 20 pacientes.	PS: 5 mm D: 3 mm	Superficie mesial y distal.	Defecto vertical. Los defectos se clasificaron como: Defectos de 1 pared, 2 paredes, 3 paredes y defecto combinado.
Czoan G, Sekerci AE.	2017	Classification of Alveolar Bone Destruction Patterns on Maxillary Molars by Using Cone-beam Computed Tomography.	Nigerian Journal of Clinical Practice	0.51	Q2	CBTC	117 mujeres, 126 hombres. Total: 243 pacientes.	PS: 4 mm D: 3 mm	Superficie mesial y distal.	Destrucción ósea vertical o angular. En base del número de paredes óseas afectadas: 1 pared, 2 paredes, 3 paredes y defecto combinado.

TABLA 2: FACTORES DE RIESGO

AUTORES	AÑO	TÍTULO	REVISTA	IJR	QUAL	TIPO DE ESTUDIO	NO. DE PACIENTES	FACTORES DE RIESGO
Cortellini P, Tonetti MS.	2005	Clinical Performance of a Regenerative Strategy for Intrabony Defects: Scientific Evidence and Clinical Experience.	Journal of Periodontology	1.56	Q1	Estudio de cohorte de casos.	23 mujeres, 17 hombres. Total: 40 pacientes.	Factores locales: Control de placa, infección residual. Factor de higiene: Periodontitis avanzada.
Tonetti MS, Pini-Prato G, Cortellini.	1995	Effect of cigarette smoking on periodontal healing following GTR in intrabony defects. A preliminary retrospective study.	Journal of Clinical Periodontology	2.48	Q1	Estudio retrospectivo.	24 mujeres, 27 hombres. Total: 51 pacientes. 20 fumadores, 31 no fumadores.	Factor de hábito: Tabaco. Factor de higiene: Enfermedad periodontal.
Cortellini P, Neri M, Pini Prato G, Tonetti MS.	2008	Single minimally invasive surgical technique with an enamel matrix derivative to treat multiple adjacent intra-bony defects: clinical outcomes and patient morbidity.	Journal of Clinical Periodontology	2.48	Q1	Estudio de cohorte de casos.	4 mujeres, 6 hombres. Total: 20 pacientes. 0 fumadores.	Factores locales: Control de placa, infección residual. Factor de higiene: Periodontitis avanzada.
Stavropoulos A, Mandas N, Herrero F, Karring T.	2004	Smoking affects the outcome of guided tissue regeneration with bioresorbable membranes: a retrospective analysis of intrabony defects.	Journal of Clinical Periodontology	2.48	Q1	Estudio retrospectivo.	19 mujeres, 13 hombres. Total: 32 pacientes. 15 fumadores, 17 no fumadores.	Factor de hábito: Tabaco. Factor de higiene: Enfermedad periodontal.
Cortellini P, Tonetti MS.	2004	The treatment of severe intrabony defects with GTR therapy may be used to maintain the CAL and retain teeth long term.	Journal of Evidence-Based Dental Practice	0.65	Q1	Estudio de cohorte (Estudio retrospectivo).	100 mujeres, 75 hombres. Total: 175 pacientes. 56 fumadores, 44 no fumadores.	Factor de hábito: Tabaco. Factor de higiene: Enfermedad periodontal.
Corinaidesi, Lizio, Badiali, Morselli-Labate, Marchetti	2011	Treatment of Intrabony Defects After Impacted Mandibular Third Molar Removal With Bioabsorbable and Non-Resorbable Membranes.	Journal of Periodontology	1.56	Q1	Ensayo clínico	6 mujeres, 5 hombres. Total: 11 pacientes. 0 fumadores.	Factores locales: control de placa. Factor de higiene: Periodontitis.
Nibali L, Pometti D, Tu Y-K, Donos N.	2011	Clinical and radiographic outcomes following non-surgical therapy of periodontal intrabony defects: a retrospective study.	Journal of Clinical Periodontology	2.48	Q1	Estudio retrospectivo	92 mujeres, 51 hombres. Total: 143 pacientes.	Factor de hábito: Tabaco. Factor de higiene: Periodontitis.



**TABLA 3: MATERIALES REGENERATIVOS**

AUTORES	AÑO	TÍTULO	REVISTA	IJR QUARTIL	TIPO DE ESTUDIO	NO. DE PACIENTES	GANANCIA CAL Y ÓSEA	MATERIALES REGENERATIVOS
Cortellini P, Tonetti MS	2011	Clinical and radiographic outcomes of the modified minimally invasive surgical technique with and without regenerative materials: a randomized controlled trial in intra-bony defects.	Journal of Clinical Periodontology	2.48 Q1	Ensayo clínico	21 mujeres. 24 hombres. Total: 45 pacientes.	CAL: BMDX: 4.1 ± 1.4 mm EMD: 4.1 ± 1.2 mm EMD + BMDX: 3.7 ± 1.3 mm ÓSEA: BMDX: 3.5 ± 1.0 mm EMD: 3.3 ± 1.2 mm EMD + BMDX: 3.3 ± 1.1 mm	Xenoinjerto derivado de minerales óseos (BMDX). Matriz derivada del esmalte (EMD-EMDOGAIN).
Cortellini P, Tonetti MS	2015	Clinical Performance of a Regenerative Strategy for Intra-bony Defects: Scientific Evidence and Clinical Experience.	Journal of Periodontology	1.56 Q1	Estudio de cohorte de casos.	23 mujeres. 17 hombres. Total: 40 pacientes.	CAL: ePTFE: 6.8 ± 2.2 mm Terapia combinada: 5.4 ± 1.7 mm Barreras bioabsorbibles: 5.9 ± 1.2 mm EMD: 5.9 ± 1.5 mm	Membrana no reabsorbible de titanio reforzado con Barrera de ePTFE. Terapia combinada (Barrera y relleno bioabsorbibles) Barreras bioabsorbibles Matriz derivada del esmalte (EMD)
Matsuda T, Akizuki T, Hoshi S, Ikawa T, Kinoshita A, Sunaga M, Oda S, Kuboki Y, Izumi Y.	2015	Effect of a tunnel-structured b-tricalcium phosphate graft material on periodontal regeneration: a pilot study in a canine one-wall intrabony defect model.	Journal of Periodontal Research	1.08 Q2	Estudio piloto.	6 perros beagle machos.	ÓSEA: 5.89 ± 0.90 mm	Fosfato b-tricalcico estructurado en túnel (túnel b-TCP)
Chandradas ND, Ravindra S, Rangaraju VM, Jain S, Dasappa S.	2016	Efficacy of platelet rich fibrin in the treatment of human intrabony defects with or without bone graft: A randomized controlled trial	Journal of International Society of Preventive and Community Dentistry	0.39 Q2	Ensayo clínico.	18 mujeres. 18 hombres. Total: 36 pacientes.	ÓSEA: RPF + DBM: 3.92 ± 0.90 mm RPF: 3.27 ± 0.65 mm	Fibrina rica en plaquetas (PRF) con o sin injerto óseo [(Matriz ósea desmineralizada (DBM)]. Fibrina rica en plaquetas (PRF).
Heijl L, Heden G, Svärdsström G, Östgren A	2009	Enamel matrix derivative (EMDOGAIN) in the treatment of intrabony periodontal defects.	Journal of Clinical Periodontology	2.48 Q1	Ensayo clínico.	26 mujeres. 7 hombres. Total: 33 pacientes.	CAL: 2.3 mm ± 1.7 mm	Matriz derivada del esmalte (EMD)
Eickholz P, Kim T, Seidenhamer H, et al.	2010	Guided tissue regeneration with bioabsorbable barriers: Intra-bony defects and class II furcations	Journal of Periodontology	1.56 Q1	Ensayo clínico.	14 mujeres. 7 hombres. Total: 21 pacientes.	CAL: Polilactida: 3.93 ± 1.15 mm Polidioxanona: 3.37 ± 1.85 mm ÓSEA: Polilactida: 4.73 ± 1.90 mm Polidioxanona: 4.10 ± 1.79 mm	Barrera bioabsorbible de Citrato de acetilrilactido de polilactida Barrera bioabsorbible de polidioxanona
Sculson A, Berakdar M, Chantrela GC, Donos N, Anweiler NB, Breck M.	2013	Healing of intrabony defects following treatment with a bovine-derived xenograft and collagen membrane. A controlled clinical study.	Journal of Clinical Periodontology	2.48 Q1	Ensayo clínico.	15 mujeres. 13 hombres. Total: 28 pacientes.	CAL: 4.0 ± 1.3 mm ÓSEA: 5.3 ± 1.6 mm	Xenoinjerto de origen bovino (BDX) combinado con membrana de colágeno bioabsorbible
Kim, Hele, Hausmann, Eickholz.	2012	Long-Term Results of Guided Tissue Regeneration Therapy With Non-Resorbable and Bioabsorbable Barriers. II. A Case Series of Intra-bony Defects	Journal of Periodontology	1.56 Q1	Ensayo clínico.	9 mujeres. 3 hombres. Total: 12 pacientes.	CAL: ePTFE: 2.6 ± 1.4 mm Polidioxanona: 3.0 ± 1.7 mm ÓSEA: ePTFE: 4.2 ± 2.1 mm Polidioxanona: 4.1 ± 1.7 mm	Barreras no reabsorbibles: ePTFE Barreras bioabsorbibles: polidioxanona
Nygaard-Östby P, Bakke V, Nesdal O, Sush C, Wikesjö	2010	Periodontal healing following reconstructive surgery: effect of guided tissue regeneration using a bioresorbable barrier device when combined with autogenous bone grafting. A randomized controlled trial 10-year follow-up.	Journal of Clinical Periodontology	2.48 Q1	Ensayo clínico.	20 mujeres. 20 hombres. Total: 40 pacientes.	CAL: 2.5 ± 0.6 mm ÓSEA: 1.9 ± 0.7a mm	Injerto de hueso autógeno.
Fatma R, El al.	2014	Single-Flap Approach in Combination with Enamel Matrix Derivative in the Treatment of Periodontal Intraosseous Defects.	International Journal of Periodontics and Restorative Dentistry	0.75	Ensayo clínico	8 mujeres. 16 hombres. Total: 24 pacientes.	CAL: EMD: 3.8 ± 1.0 mm Grupo EMD + DBBM: 3.4 ± 1.9 mm ÓSEA: EMD: 4.9 ± 1.8 mm Grupo EMD + DBBM: 5.0 ± 1.2 mm	EMDOGAIN (EMD). Gránulos esponjosos Bio-Oss (DBBM).
Cornalidesi, Lizio, Badiali, Morselli-Labate, Marchetti	2011	Treatment of Intra-bony Defects After Impacted Mandibular Third Molar Removal With Bioabsorbable and Non-Resorbable Membranes.	Journal of Periodontology	1.56 Q1	Ensayo clínico	8 mujeres. 3 hombres. Total: 11 pacientes. 0 fumadores.	CAL: Membranas bioabsorbibles: 5.9 ± 3.3 mm Membranas no reabsorbibles: 5.5 ± 3.4 mm ÓSEA: Membranas bioabsorbibles: 5.2 ± 3.9 mm Membranas no reabsorbibles: 5.5 ± 3.0 mm	Membranas bioabsorbibles. Membranas no reabsorbibles.
Queiroz A, Et al.	2013	Treatment of Intra-bony Defects with Anorganic Bone Matrix/P-15 or Guided Tissue Regeneration in Patients with Aggressive Periodontitis	Brazilian Dental Journal	0.61 Q2	Ensayo clínico.	Total: 15 pacientes.	CAL: 1.87 ± 0.94 mm ÓSEA: 2.27 ± 0.96 mm	Matriz ósea inorgánica / Péptido de unión a células (ABM / P-15)

TABLA 4: TRATAMIENTOS REGENERATIVOS

AUTORES	AÑO	TÍTULO	REVISTA	BJR QUARTIL	TIPO DE ESTUDIO	NO. DE PACIENTES	TIPO DE MATERIAL REGENERATIVO	GANANCIA CAL	GANANCIA PR:	TIPO DE COLGAJO	TRATAMIENTO
Nibal L, Pometti D, Tu Y-K, Donos N.	2011	Clinical and radiographic outcomes following non-surgical therapy of periodontal intrabony defects: a retrospective study.	Journal of Clinical Periodontology	2.48 Q1	Estudio retrospectivo	92 mujeres. 51 hombres. Total: 143 pacientes.	-----	1.4 ± 1.5 mm	2.24 ± 0.1 mm	-----	Terapia no quirúrgica (NSPT); Tratamiento periodontal: Instrucciones de higiene bucal, dejar de fumar asesoramiento (cuando corresponda), extracción de dientes sin esperanza y desbridamiento dental supra y subgingival bajo anestesia local.
Cortellini P, Tonetti MS	2011	Clinical and radiographic outcomes of the modified minimally invasive surgical technique with and without regenerative materials: a randomized controlled trial in intra-bony defects.	Journal of Clinical Periodontology	2.48 Q1	Ensayo clínico	21 mujeres. 24 hombres. Total: 45 pacientes.	Xenoinjerto derivado de minerales (seos (BMDX). Matriz derivada del esmalte (EMD-EMDOGAIN).	M-MIST: 4.1 ± 1.4 mm EMD: 4.1 ± 1.2 mm EMD + BMDX: 3.7 ± 1.3 mm	M-MIST: 3.5 ± 1.0 mm EMD: 3.3 ± 1.2 mm EMD + BMDX: 3.3 ± 1.1 mm	Técnica de colgajo de conservación de papila simplificada (SPFF). Técnica de preservación de papila modificada (MPFT).	Terapia periodontal básica Terapia quirúrgica modificada mínimamente invasiva (M-MIST).
Tonetti MS, Cortellini P, Lang NP, Et al.	2014	Clinical outcomes following treatment of human intrabony defects with GTR/bone replacement material or access flap alone. A multicenter randomized controlled clinical trial.	Journal of Clinical Periodontology	2.48 Q1	Ensayo clínico.	76 mujeres. 48 hombres. Total: 124 pacientes.	Material de reemplazo de hueso bovino combinado con membrana de colágeno.	RTG / Material de reemplazo de hueso bovino combinado con membrana de colágeno: 3.3 ± 1.7 mm	3.7 ± 1.8 mm 3.2 ± 1.5 mm	Técnica de colgajo de conservación de papila simplificada (SPFF). Técnica de preservación de papila modificada (MPFT).	Terapia periodontal básica Regeneración tisular guiada (RTG)
Eickholz P, Kim T, Steinbrenner H, Et al.	2010	Guided tissue regeneration with bioabsorbable barriers: intrabony defects and class II furcations.	Journal of Periodontology	1.56 Q1	Ensayo clínico.	14 mujeres. 7 hombres. Total: 21 pacientes.	Barraera biabsorbible de Citrato de acido tricalcico de polilactida. Barraera biabsorbible de polidoxanona.	RTG + Polilactida: 3.93 ± 1.15 mm RTG + Polidoxanona: 3.37 ± 1.85 mm	RTG + Polilactida: 4.73 ± 1.90 mm RTG + Polidoxanona: 4.10 ± 1.79 mm	Colgajo mucoperiostico.	Terapia periodontal básica Regeneración tisular guiada (RTG)
Nibal et al.	2019	Minimally invasive non-surgical vs. surgical approach for periodontal intrabony defects: a randomized controlled trial.	Trials	0.98 Q1	Ensayo clínico.	33 mujeres. 33 hombres. Total: 66 pacientes.	-----	3.5 ± 1.0 mm	Modificado MIST: 2.4 ± 2.1 mm M-MIST: 1.8 ± 1.2 mm	Modificado MIST: Sin colgajo M-MIST: Colgajo bucal solo simplificado o conservación de la papila.	Terapia periodontal básica Terapia no quirúrgica mínimamente invasiva (MIST). Un nuevo protocolo de tratamiento no quirúrgico (modificado MIST) Terapia quirúrgica modificada mínimamente invasiva (M-MIST).
Nygaard-Ostby P, Bakke V, Nesdal O, Sørensen C, Wiktorin S	2010	Periodontal healing following reconstructive surgery: effect of guided tissue regeneration using a bioresorbable barrier device when combined with autogenous bone grafting. A randomized controlled trial 10-year follow-up.	Journal of Clinical Periodontology	2.48 Q1	Ensayo clínico.	20 mujeres. 20 hombres. Total: 40 pacientes.	Injerto de hueso autólogo.	3.8 ± 0.5 mm	3.9 ± 0.8 mm	Colgajo mucoperiostico.	Terapia periodontal básica Regeneración tisular guiada (RTG).
Cortellini P, Nieri M, Pini Prato G, Tonetti MS	2018	Single minimally invasive surgical technique with an enamel matrix derivative to treat multiple adjacent intrabony defects: clinical outcomes and patient morbidity.	Journal of Clinical Periodontology	2.48 Q1	Estudio de cohorte.	14 mujeres. 6 hombres. Total: 20 pacientes.	EMD.	4.4 ± 1.4 mm	4.6 ± 1.3 mm	Colgajo mesio-distal	Terapia periodontal básica Terapia quirúrgica mínimamente invasiva (MIST).
Schincaglia GP, Hesser E, Farna R, Simonelli A, Trombelli L.	2015	Single versus double flap approach in periodontal regenerative treatment.	Journal of Clinical Periodontology	2.48 Q1	Ensayo clínico.	Total:	Factor de crecimiento derivado de plaquetas de trombocitos (PDGF-BB, 0.3 mg/ml) y b-tricalcico fosfato (b-TCP).	SFA: 4.0 ± 1.9 mm DFA: 3.2 ± 1.4 mm	SFA: 4.1 ± 1.7 mm DFA: 3.6 ± 1.1 mm	Abandaje de un colgajo. Abandaje de doble colgajo	Terapia periodontal básica Terapia quirúrgica mínimamente invasiva (MIST).
Eickholz P, Et al.	2017	Stability of Clinical and Radiographic Results After Guided Tissue Regeneration in Intrabony Defects	Journal of Periodontology	1.56 Q1	Ensayo clínico.	16 mujeres. 13 hombres. Total: 31 pacientes.	Barraeras no reabsorbibles (ePTFE) y barraeras bioabsorbibles.	0.39 ± 1.60 mm	0.36 ± 1.26 mm	Colgajo mucoperiostico.	Terapia periodontal básica Regeneración tisular guiada (RTG).

Crea A, Et al	2008	Treatment of Intra-bony Defects Using Guided Tissue Regeneration or Enamel Matrix Derivative: A 3-Year Prospective Randomized Clinical Study,2	Journal of Periodontology	1.56 Q1	Estudio prospectivo	21 mujeres, 19 hombres. Total: 40 pacientes	EMD	RTG: 2.5 ± 1.2 mm EMD: 2.9 ± 1.4 mm	3.5 ± 1.4 mm	Técnica de coigajo de conservación de papila simplificado (SPFF).	Terapia periodontal básica Terapia quirúrgica modificada mínimamente invasiva (M-MIST). Regeneración tisular guiada (RTG).
Thanasak R, Et al	2015	Treatment of Intra-bony defects with guided tissue regeneration in aggressive periodontitis: clinical outcomes at 6 and 12 months.	Clinical Oral Investigations	1.02 Q1	Ensayo clínico.	14 mujeres, 4 hombres. Total: 18 pacientes	Membrana de poliglactido	1.4 ± 2.7 mm	2.0, ± 3.0 mm	Técnica de coigajo de conservación de papila simplificado (SPFF).	Terapia periodontal básica Terapia quirúrgica modificada mínimamente invasiva (M-MIST). Regeneración tisular guiada (RTG).
Sanz M, Et al	2004	Treatment of Intra-bony Defects With Enamel Matrix Proteins or Barrier Membranes: Results From a Multicenter Practice-Based Clinical Trial.	Journal of Periodontology	1.56 Q1	Ensayo clínico	Total: 67 pacientes	EMD Membrana bioabsorbible.	EMD: 3.1 ± 1.8 mm RTG: 2.5 ± 1.9 mm	EMD: 3.8 ± 1.5 mm RTG: 3.3 ± 1.5 mm	Técnica de coigajo de conservación de papila simplificado (SPFF).	Terapia periodontal básica Terapia quirúrgica modificada mínimamente invasiva (M-MIST). Regeneración tisular guiada (RTG).
Queiroz A, Et al.	2013	Treatment of Intra-bony Defects with Anorganic Bone Matrix/P-15 or Guided Tissue Regeneration in Patients with Aggressive Periodontitis	Brazilian Dental Journal	0.61 Q2	Ensayo clínico.	Total: 15 pacientes	Matriz ósea inorgánica / Péptido de unión a células (ABM / P-15)	(ABM / P-15): 1.87 ± 0.94 mm GTR: 2.09 ± 0.88 mm	(ABM / P-15): 2.27 ± 0.96 mm GTR: 2.57 ± 1.06 mm	Coigajo de espesor total.	Terapia periodontal básica. Regeneración tisular guiada (RTG).

TABLA 5 PROGRAMA DE MANTENIMIENTO PERIODONTAL

AUTORES	AÑO	TÍTULO	REVISTA	SJR QUARTIL	TIPO DE ESTUDIO	NO. DE PACIENTES	PROGRAMA DE MANTENIMIENTO PERIODONTAL
Cortellini P, Tonetti MS	2004	Long-Term Tooth Survival Following Regenerative Treatment of Intra-bony Defects.	Journal of Periodontology	1.56 Q1	Ensayo clínico.	75 mujeres, 100 hombres. Total: 175 pacientes.	Reduce el riesgo de perder 2 mm o más del CAL regenerado. Reducción de sangrado.
Wachtel H, Schenk G, Bo'hm S, Weng D, Zühr O, Hürzeler MB.	2003	Microsurgical access flap and enamel matrix derivative for the treatment of periodontal intra-bony defects: a controlled clinical study.	Journal of Clinical Periodontology	2.48 Q1	Ensayo clínico.	11 mujeres, 3 hombres. Total: 11 pacientes.	Minimizar la contaminación bacteriana. Reducción de cal
Nygaard-Østby P, Bakke V, Nesdal O, Susin C, Wikesjö	2010	Periodontal healing following reconstructive surgery: effect of guided tissue regeneration using a bioresorbable barrier device when combined with autogenous bone grafting. A randomized controlled trial 10-year followup.	Journal of Clinical Periodontology	2.48 Q1	Ensayo clínico.	20 mujeres, 20 hombres. Total: 40 pacientes.	Reduce el sangrado al sondaje. Reducción de cal.
Cortellini P, Nieri M, Pini Prato G, Tonetti MS	2008	Single minimally invasive surgical technique with an enamel matrix derivative to treat multiple adjacent intra-bony defects: clinical outcomes and patient morbidity	Journal of Clinical Periodontology	2.48 Q1	Estudio de cohorte.	14 mujeres, 6 hombres. Total: 20 pacientes.	Reduce la placa bacteriana. Reduce el hábito del tabaco. Reducción de cal. Reducción de sangrado
Chatterjee A, Et al.	2016	Treatment of periodontal intra-bony defects using autologous platelet-rich fibrin and titanium platelet-rich fibrin: a randomized, clinical, comparative study.	Journal of investigative and clinical dentistry	0.52 Q2	Ensayo clínico.	Total: 38 pacientes.	instrucciones de higiene oral, Mantenimiento o reducción de placa I. Reducción de cal.

## DECLARACIÓN Y AUTORIZACIÓN

Yo, **Camacho Sánchez, Paula Carolina**, con C.C: # **0920477072** autora del trabajo de Titulación: **Tratamientos para la regeneración de defectos intraóseos periodontales. Revisión de la Literatura**, previo a la obtención del título de **Odontóloga** en la Universidad Católica de Santiago de Guayaquil.

1.- Declaro tener pleno conocimiento de la obligación que tienen las instituciones de educación superior, de conformidad con el Artículo 144 de la Ley Orgánica de Educación Superior, de entregar a la SENESCYT en formato digital una copia del referido trabajo de titulación para que sea integrado al Sistema Nacional de Información de la Educación Superior del Ecuador para su difusión pública respetando los derechos de autor.

2.- Autorizo a la SENESCYT a tener una copia del referido trabajo de Titulación, con el propósito de generar un repositorio que democratice la información, respetando las políticas de propiedad intelectual vigentes.

Guayaquil, **12 de marzo del 2021**

f. *Paula Camacho*

Nombre: **Camacho Sánchez, Paula Carolina**  
C.C: # **0920477072**



## REPOSITORIO NACIONAL EN CIENCIA Y TECNOLOGÍA

### FICHA DE REGISTRO DE TESIS/TRABAJO DE TITULACIÓN

TEMA Y SUBTEMA:	Tratamientos para la regeneración de defectos intraóseos periodontales. Revisión de la literatura.		
AUTOR(ES)	Camacho Sánchez, Paula Carolina		
REVISOR(ES)/TUTOR(ES)	López Jurado, Santiago Andrés. Ocampo Poma, Estefanía del Rocío.		
INSTITUCIÓN:	Universidad Católica de Santiago de Guayaquil		
FACULTAD:	Facultad de Medicina		
CARRERA:	Carrera de Odontología		
TITULO OBTENIDO:	Odontóloga		
FECHA DE PUBLICACIÓN:	12 de marzo del 2021	No. DE PÁGINAS:	26
ÁREAS TEMÁTICAS:	Periodoncia, Defectos intraóseos, Regeneración intraósea		
PALABRAS CLAVES/ KEYWORDS:	Periodontitis, Defecto Intraóseo, Regeneración Periodontal, Regeneración Intraósea, Materiales Regenerativos, Tratamientos Regenerativos.		
RESUMEN/ABSTRACT:	<p><b>Introducción:</b> La periodontitis causa pérdida del tejido óseo, conduciendo a defectos intraóseos periodontales. Existe una variedad de materiales y tratamientos regenerativos para dicho defecto, que promueven eficacia en el tratamiento. <b>Objetivo:</b> Analizar y determinar los tipos de tratamientos regenerativos para los defectos intraóseos periodontales. <b>Materiales y métodos:</b> Se realizó la selección de un total de 36 artículos científicos, donde se trabajó con 29 artículos para la obtención de resultados. La presente revisión de literatura seleccionó artículos que fueron ensayos clínicos aleatorizados, controlados o no controlados, y estudios de cohorte publicados desde el año 1995 hasta el presente año. Las fuentes de búsqueda de los artículos científicos se dieron mediante la biblioteca virtual de la UCSG, Pubmed, Cochrane, Google Scholar. <b>Resultados:</b> De la evidencia científica revisada, el 10.34% refiere que la superficie mesial y distal son las que mayormente presentan defectos intraóseos periodontales; mientras que el 24.14%, indica que el factor de riesgo que predomina, es el factor de higienización; el 27.59%, 24.14%, 20.69% y 24.14% de la literatura expone como materiales regenerativos más utilizados, a las membranas y los biomateriales activos y sus combinaciones, mostrando un resultado favorable en ganancia a nivel de inserción clínica y en ganancia ósea respectivamente, mientras que el 6.90%, indica que MIST y RTG son los tratamientos que predominan; el 17.24% de la literatura expone resultados favorables a nivel de inserción clínica obteniéndolo mediante el programa de mantenimiento periodontal. <b>Conclusión:</b> Realizar un tratamiento para los defectos intraóseos generan cambios buenos en el aparato de inserción.</p>		
ADJUNTO PDF:	<input checked="" type="checkbox"/> SI	<input type="checkbox"/> NO	
CONTACTO CON AUTOR/ES:	Teléfono:+593-89748655	E-mail: camachosanchez18@gmail.com	
CONTACTO CON LA INSTITUCIÓN (COORDINADOR DEL PROCESO UTE):	Nombre: Pino Larrea, José Fernando		
	Teléfono: +593-962790062		
	E-mail: jose.pino@cu.ucsg.edu.ec		
<b>SECCIÓN PARA USO DE BIBLIOTECA</b>			
Nº. DE REGISTRO (en base a datos):			
Nº. DE CLASIFICACIÓN:			