

**UNIVERSIDAD CATÓLICA  
DE SANTIAGO DE GUAYAQUIL**

**FACULTAD DE CIENCIAS MÉDICAS  
CARRERA DE MEDICINA**

**TEMA:**

**ESTUDIO DE LAS DIFERENTES TÉCNICAS RECONSTRUCTIVAS  
FACIALES CON COLGAJOS CUTÁNEOS POSTERIOR A EXÉRESIS DE  
CARCINOMA BASOCELULAR Y SUS COMPLICACIONES EN  
PACIENTES DEL HOSPITAL GENERAL GUASMO SUR EN EL PERIODO  
2017 - 2019**

**AUTOR:**


**ESPINOSA PAZ, NICOLÁS ISRAEL**

**Trabajo de titulación previo a la obtención del grado de  
TITULO DE MÉDICO**

**TUTOR:**

**DRA. CORREA ASANZA KATHERINE**

**Guayaquil, Ecuador 11 de septiembre del 2020**



UNIVERSIDAD CATÓLICA  
DE SANTIAGO DE GUAYAQUIL

FACULTAD DE CIENCIAS MÉDICAS  
CARRERA DE MEDICINA

**CERTIFICACIÓN**

Certificamos que el presente trabajo de titulación, fue realizado en su totalidad por **ESPINOSA PAZ, NICOLÁS ISRAEL**, como requerimiento para la obtención del Título de MÉDICO.

**TUTORA**

f. \_\_\_\_\_

**DRA. CORREA ASANZA, KATHERINE**

**DIRECTOR DE LA CARRERA**

f. \_\_\_\_\_

**DR. AGUIRRE MARTINEZ JUAN LUIS, MGS.**

**Guayaquil, Ecuador 11 de septiembre del 2020**



UNIVERSIDAD CATÓLICA  
DE SANTIAGO DE GUAYAQUIL

FACULTAD DE CIENCIAS MÉDICAS  
CARRERA DE MEDICINA

**DECLARACIÓN DE RESPONSABILIDAD**

Yo, **Espinosa Paz Nicolás Israel**

**DECLARO QUE:**


El Trabajo de Titulación, **Estudio de las diferentes técnicas reconstructivas faciales con colgajos cutáneos posterior a exéresis de carcinoma basocelular y sus complicaciones en pacientes del Hospital General Guasmo Sur en el periodo 2017 – 2019**, previo a la obtención del Título de **Médico**, ha sido desarrollado respetando derechos intelectuales de terceros conforme las citas que constan en el documento, cuyas fuentes se incorporan en las referencias o bibliografías. Consecuentemente este trabajo es de mi total autoría. En virtud de esta declaración, me responsabilizo del contenido, veracidad y alcance del Trabajo de Titulación referido.

**Guayaquil, Ecuador 11 de septiembre del 2020**

**EL AUTOR**

f. \_\_\_\_\_

**Espinosa Paz, Nicolás Israel**



UNIVERSIDAD CATÓLICA  
DE SANTIAGO DE GUAYAQUIL

FACULTAD DE CIENCIAS MÉDICAS  
CARRERA DE MEDICINA

AUTORIZACIÓN

Yo, **Espinosa Paz, Nicolás Israel**

Autorizo a la Universidad Católica de Santiago de Guayaquil a la **publicación** en la biblioteca de la institución del Trabajo de Titulación, **Estudio de las diferentes técnicas reconstructivas faciales con colgajos cutáneos posterior a exéresis de carcinoma basocelular y sus complicaciones en pacientes del Hospital General Guasmo Sur en el periodo 2017 – 2019** cuyo contenido, ideas y criterios son de mi exclusiva responsabilidad y total autoría.

**Guayaquil, Ecuador 11 de septiembre del 2020**

**EL AUTOR:**

f. \_\_\_\_\_

**Espinosa Paz, Nicolás Israel**

**Documento** [TESIS NICOLAS FINAL.docx](#) (D78842770)

**Presentado** 2020-09-09 10:20 (-05:00)

**Presentado por** nicoespaz22@hotmail.com

**Recibido** ruth.yaguachi.ucsg@analysis.orkund.com

**Mensaje** Tesis para pasar por Urkund [Mostrar el mensaje completo](#)

2% de estas 22 páginas, se componen de texto presente en 10 fuentes.

## **AGRADECIMIENTOS**


Agradezco en primer lugar a mi Padre Celestial Yahweh por bendecirme desde el principio hasta el fin de mi carrera la cual es para su servicio infinito. En segundo lugar, a mi padre terrenal Marcelo Espinosa Guerrón, ya que gracias a su arduo trabajo pudo ayudarme a cumplir este gran sueño de ser médico y por ser siempre mi apoyo en los momentos más difíciles de mi carrera. A mi madre Nora Paz y a mi hermana Camila Espinosa Paz por ser mi apoyo a pesar de la distancia, por brindarme sus palabras de aliento en cada etapa difícil.

Agradezco a mi enamorada Katherine Carriel por acompañarme en este camino duro pero gratificante. A toda mi familia en general y seres queridos por ser pilar en mi vida y por confiar en mí. Agradezco a mi tutora Katherine Correa por colaborar con esta investigación y brindarme sus conocimientos. Agradezco a todos mis docentes que formaron parte de mi carrera universitaria, ya que gracias a sus conocimientos podré ejercer esta noble profesión.

## DEDICATORIA

Quiero dedicar mis horas de estudio, mis malas noches y todo mi esfuerzo a mis padres y hermana quienes siempre estuvieron pendientes de mí. Esto también va dedicado a todos mis seres queridos que han confiado en mi capacidad de lograr mi más alto nivel.

A mi enamorada por alentarme a nunca desmayar ante la adversidad. A mis mejores amigos Andrés Murillo, Dayana Rivadeneira, Marlon Guanoluisa y María José Berrezueta quienes fueron mis compañeros leales de lucha en esta satisfactoria carrera. Va dedicado también a mis futuros pacientes quienes pondrán sus vidas y confianza en mis manos.



UNIVERSIDAD CATÓLICA  
DE SANTIAGO DE GUAYAQUIL

**FACULTAD DE CIENCIA MÉDICAS  
CARRERA DE MEDICINA**

**TRIBUNAL DE SUSTENTACIÓN**

f. \_\_\_\_\_

**DRA. CORREA ASANZA, KATHERINE**  
TUTOR

f. \_\_\_\_\_

**DR. JOUVIN MARTILLO JOSE LUIS**  
DECANO O DIRECTOR DE CARRERA

f. \_\_\_\_\_

**DR. AYON GENKUONG ANDRES MAURICIO**  
COORDINADOR DEL ÁREA O DOCENTE DE LA CARRERA



## ÍNDICE

RESUMEN.....	XII
CAPITULO I .....	2
INTRODUCCIÓN.....	2
OBJETIVOS .....	4
OBJETIVO GENERAL .....	4
OBJETIVOS ESPECÍFICOS .....	4
CAPITULO II .....	5
MARCO TEÓRICO.....	5
HISTORIA DE LOS COLGAJOS .....	5
LA PIEL Y SU ESTRUCTURA .....	6
FUNCIONES DE LA PIEL .....	7
AFECTACIÓN DE LA PIEL POR RADIACIONES.....	8
EFECTOS DE LA RADIACIÓN ULTRAVIOLETA .....	8
CARCINOMA BASOCELULAR.....	9
DERMATOSCOPIA.....	13
MICROSCOPIA DE REFLECTANCIA CONFOCAL .....	13
EXÉRESIS DE CARCINOMA BASOCELULAR .....	14
EXPANSIÓN TISULAR.....	14
DEFINICIÓN DE COLGAJO CUTÁNEO .....	15
COLGAJOS CUTÁNEOS LOCALES .....	16
PROCESO PARA LA REALIZACIÓN DE COLGAJOS .....	16
UNIDADES ESTETICAS DE LA CARA .....	17
DIVISIÓN CLASICA DE LOS COLGAJOS LOCALES .....	18
COLGAJOS DE AVANCE .....	18
COLGAJOS DE ROTACIÓN .....	19
COLGAJOS DE TRANSPOSICIÓN .....	20
SUBTIPOS DE COLGAJOS MÁS UTILIZADOS EN EL HOSPITAL GUASMO SUR ....	20
COMPLICACIONES POSTQUIRURGICAS DE COLGAJOS CUTÁNEOS LOCALES ..	24
CAPITULO III .....	27
METODOLOGÍA Y MATERIALES .....	27
DISEÑO DEL ESTUDIO.....	27
POBLACIÓN DE ESTUDIO .....	27
CRITERIOS DE INCLUSIÓN.....	27
CRITERIOS DE EXCLUSIÓN .....	27
MÉTODO DE RECOLECCIÓN DE DATOS .....	28
ESTRATEGIA DE ANÁLISIS ESTADÍSTICO .....	28
VARIABLES.....	29
CAPITULO IV.....	30
RESULTADOS.....	30

TABLA Y GRÁFICO 1.....	30
TABLA Y GRÁFICO 2.....	31
TABLA Y GRÁFICO 3.....	32
TABLA Y GRÁFICO 4.....	33
TABLA Y GRÁFICO 5.....	34
TABLA Y GRÁFICO 6.....	35
CONCLUSIONES.....	36
BIBLIOGRAFÍA.....	37
ANEXOS.....	42

## RESUMEN

**Introducción:** El carcinoma basocelular representa el tumor dermatológico que con mayor frecuencia se presenta en la cara. De acuerdo a las estadísticas aproximadamente el 85% de los carcinomas basocelulares se encuentran en la cara, de los cuales 12,5% se localizan en la frente. Los carcinomas basocelulares se encuentran en el área nasal en un 25%. Toda esta problemática representa un verdadero desafío para el cirujano reconstructivo ya que debe tener todo el conocimiento teórico y práctico de la región facial. **Objetivos:** Identificar las diferentes técnicas reconstructivas faciales con colgajos cutáneos posterior a exéresis de carcinomas basocelulares en pacientes del Hospital General Guasmo Sur en el periodo 2017-2019. **Metodología:** Se revisó las historias clínicas de los pacientes ingresados con carcinoma basocelular que hayan sido hospitalizados para cirugía plástica en el periodo enero de 2017 a diciembre de 2019, para posteriormente recopilar los datos clínicos necesarios y llevarlos a un formulario de autoría propia. Finalmente se analizaron los resultados obtenidos y se tabularon los datos en una hoja de registro utilizando Microsoft Office Excel 2010. **Resultados:** La técnica reconstructiva con colgajo cutáneo nasogeniano fue la técnica más utilizada en el Hospital General Guasmo Sur con el 31,42% de los pacientes. **Conclusión:** Las técnicas quirúrgicas con colgajos cutáneos que más se utilizaron en el Hospital Guasmo Sur fueron: colgajo nasogeniano, colgajo bilobulado, colgajo de Limberg y colgajo de Mustardé.

**Palabras clave:** colgajos, carcinoma, exéresis, reconstrucción, basocelular, nasogeniano.

## ABSTRACT

**Introduction:** Basal cell carcinoma represents the dermatological tumor that most frequently occurs on the face. According to statistics, approximately 85% of basal cell carcinomas are found on the face, of which 12.5% are located on the forehead. Basal cell carcinomas are found in the nasal area in 25%. All these problems represent a real challenge for the general surgeon who must have all the theoretical and practical knowledge of the facial region.

**Objectives:** To identify the different facial reconstructive techniques with skin flaps after excision of basal cell carcinomas in patients of the General Guasmo Sur Hospital in the period 2017-2019.

**Methodology:** The medical records of patients admitted with basal cell carcinoma who had been hospitalized for plastic surgery in January 2017 to January 2019 were reviewed, to then collect the necessary clinical data and take them to a form of their own authorship. Finally, the results obtained will be analyzed and the data will be tabulated in a record sheet using Microsoft Office Excel 2010.

**Results:** The reconstructive technique with nasolabial skin flap was the most used technique in the General Hospital Guasmo Sur, it was the technique with 31.42% from the patients.

**Conclusion:** The surgical techniques with skin flaps that are most used in the Guasmo Sur Hospital were: nasogenian flap, bilobed flap, Limberg flap and Mustardé flap.

**Key words:** flaps, carcinoma, excision, reconstruction, basal cell, nasolabial

# CAPITULO I

## INTRODUCCIÓN

En la actualidad una de las zonas más complicadas de reconstruir en el cuerpo humano tras la extirpación de un tumor dermatológico es la cara, específicamente la frente debido a la contextura anatómica de la piel; la cual es gruesa y débilmente elástica (1). Según las estadísticas en el rostro se encuentran aproximadamente el 85% de todos los carcinomas basocelulares, pero solo el 12,5% se localizan en la frente (1). Sabemos claramente que la frente ocupa gran espacio en la cara por lo que resulta un problema estético y psicológico en el paciente (1). Para el cirujano reconstructivo resulta un reto la reconstrucción frontal debido a sus características por lo cual hay distintos colgajos como el colgajo arterializado en isla, colgajos microquirúrgicos o colgajo de Hatchet, con los que se han obtenido mejores resultados (1).

La localización más frecuente en la que el carcinoma basocelular se pone en manifiesto es la nariz, cerca del 25%. Debido a la prominencia de esta estructura hace que el causante principal de la aparición del carcinoma basocelular en la nariz sea la exposición a la luz solar y su crecimiento es lento, sin embargo, puede llegar a la ulceración y rara vez ocurre metástasis (2). El tratamiento quirúrgico nos permite realizar el estudio histopatológico, y verificar si ha habido infiltración o no del tumor en los márgenes de resección, los cuales deben estar entre 2 y 10 cm (2).

La cara es la parte más visible de nuestro cuerpo, por lo tanto, es importante manejar de manera adecuada las técnicas de reconstrucción después de la extirpación de un carcinoma basocelular, ya que de esto dependerá la estética y por ende la parte psicológica del paciente. El carcinoma basocelular es el tumor dermatológico más común que aparece en la cara en la población

asiática, debido a que están expuestos de manera frecuente a los rayos ultravioletas (3).

En un estudio realizado en la Universidad de Tanta, se analizaron 30 pacientes de los cuales 16 eran hombres y 14 eran mujeres en una edad entre 35 y 72 años. Los exámenes histopatológicos dieron como resultados 22 carcinomas basocelulares, 6 carcinomas de células escamosas y 2 melanomas. En cuanto a la complicación posterior al injerto de colgajos, 3 pacientes tuvieron necrosis en el tercio distal superficial en la región malar y 2 de ellos presentaron hematomas que necesitaron drenaje bajo anestesia local (4). Los resultados obtenidos en este estudio ayudarán a determinar cuál es la técnica reconstructiva que causó menos complicaciones postquirúrgicas (4).

## **OBJETIVOS**

### **OBJETIVO GENERAL**

- Identificar las diferentes técnicas reconstructivas faciales con colgajos cutáneos posterior a exéresis de carcinomas basocelulares en pacientes del Hospital General Guasmo Sur en el periodo 2017-2019.

### **OBJETIVOS ESPECÍFICOS**

- Establecer la técnica reconstructiva facial con colgajo cutáneo más utilizada posterior a exéresis de carcinomas basocelulares en pacientes del Hospital General Guasmo Sur.
- Identificar la complicación mayormente presentada posterior a la reconstrucción con colgajos cutáneos.
- Establecer que técnica reconstructiva facial con colgajo tuvo menos complicaciones postquirúrgicas en el Hospital Guasmo Sur.
- Determinar la extensión del defecto mayormente presentada posterior a la exéresis del carcinoma basocelular en pacientes del Hospital General Guasmo Sur.

## **CAPITULO II**

### **MARCO TEÓRICO**

#### **HISTORIA DE LOS COLGAJOS**

Los colgajos cutáneos para las reconstrucciones faciales no es un tema nuevo, ya que desde antes de Cristo se llevaba a cabo esta práctica. En la antigua India se solía mutilar las narices a los ladrones con el fin de estigmatizarlos y para la reconstrucción de la pirámide nasal se comenzaron a utilizar los colgajos cutáneos faciales (5). En la cultura Romana, 100 AC se escribe el primer libro de colgajos cutáneos conocido como Do Re Medica, el cual fue escrito por Celsus quien fue un reconocido médico y gobernador de gran parte de Europa (5). Gaspari Taliacotti (1545-1599) fue el promotor del diseño de colgajos de brazo para la reconstrucción facial y nasal conjuntamente con fijadores externos (5).

La reconstrucción facial y sobre todo nasal sigue siendo un gran desafío para los cirujanos plásticos, aun para las grandes eminencias de la cirugía plástica reconstructiva. Es muy importante que el profesional que realice este tipo de procedimientos tenga la habilidad y destreza necesaria (6). El colgajo obtenido desde la frente para la reconstrucción nasal se conoce como “colgajo indio” el cual solo servía para la reconstrucción externa de la nariz mas no para la reconstrucción interna, esta técnica fue utilizada desde cientos de años para aquellos a quienes les mutilaban la región nasal (5,6). Esta técnica ha causado tanta discrepancia que ha llevado a los especialistas a la realización de varias publicaciones que demuestran las ventajas y desventajas de este tipo de colgajo (6). Las ventajas de esta técnica se han superpuesto sobre las desventajas por lo que en la actualidad se la sigue utilizando, aunque con ciertas modificaciones (6).



Debido a que la nariz es la estructura más prominente su exposición al sol es más frecuente, lo que ocasiona la aparición de lesiones dermatológicas como el carcinoma basocelular (6). Es por eso que el colgajo más utilizado es el obtenido de la frente por su excelente vascularización, color, textura, calidad y extraordinarios resultados estéticos (6). Una de las grandes ventajas de este colgajo es que evita inmobilizaciones incómodas, aunque aumenta la estadía hospitalaria y costos (6).

## **LA PIEL Y SU ESTRUCTURA**

La piel es el órgano de mayor extensión del cuerpo humano. Se calcula 2 m<sup>2</sup> de longitud y representa el 15% del peso corporal en el adulto. Este órgano está constituido por dos capas, la epidermis que es la capa más superficial o externa y la dermis que también se la conoce con el nombre de corion y es la capa interna. La hipodermis como su nombre lo dice es la capa que se encuentra por debajo de las dos capas superficiales y que está formado por tejido adiposo y laxo. La dermis presenta fibras que actúan con anclas en la hipodermis que permite su estabilización (7).

La epidermis está formada por epitelio plano estratificado que a su vez está constituido por 4 tipos de células diferentes:

- Melanocitos: son células que producen melanina, el cual es un pigmento marrón – negro que colabora a producir el color de la piel y sirve para absorber rayos ultravioletas y representan el 8% de las células epidérmicas.
- Queratinocitos: son las grandes células protectoras de la piel y constituyen cerca del 90% de las células epidérmicas. Estas células tienen como función la producción de queratina que tiene efecto protector sobre la piel.
- Células de Langerhans: se forman a nivel de la médula ósea y viajan hasta la epidermis para formar parte de su sistema inmune.

- Células de Merkel: estas células se encuentran ubicadas en la capa más profunda de la piel y está unida a los queratinocitos por desmosomas. Forman parte de la vía sensitiva de la piel.

La dermis es la capa interna de la piel y está constituida por tejido conjuntivo, contiene fibras de colágeno tipo I. Esta capa presenta una variedad de células que incluyen fibroblastos, macrófagos, mastocitos y adipocitos y contiguamente vasos sanguíneos, folículos pilosos, glándulas subcutáneas, nervios y vasos sanguíneos. Las capas de la dermis son dos:

- Capa papilar: es la capa externa que se encuentra en contacto con la epidermis y está conformada por tejido conjuntivo laxo que contiene fibras elásticas y papilas que se proyectan hacia la epidermis.
- Capa reticular: es la capa interna y con una extensión mucho mayor a la anterior. Está formado por tejido conjuntivo denso irregular y constituido por fibras de colágeno tipo I y fibras elásticas (7).

## **FUNCIONES DE LA PIEL**

La piel tiene diversas funciones importantes para la homeostasis y protección corporal, principalmente protege a nuestro organismo de alguna lesión, rayos ultravioletas y deshidratación. Una función muy importante es que tiene la capacidad de excretar sustancias que al organismo le causa una injuria, interviene en la síntesis de vitamina D y tiene una gran cantidad de vasos sanguíneos por los cuales pasa aproximadamente entre el 8-10% de la sangre corporal en estado de reposo. Se cree que la principal función de la piel es la termorregulación que permite a nuestro cuerpo adoptar una temperatura adecuada, incluso cuando la temperatura ambiental es muy variante (6,7).

Existe dos tipos de temperatura, superficial e interna. La temperatura interna es la temperatura que se localiza justamente por debajo de la epidermis y la temperatura superficial es la temperatura total de la piel y el tejido celular subcutáneo propiamente dicho (7).

## **AFECTACIÓN DE LA PIEL POR RADIACIONES**

En nuestro país la incidencia de cáncer de piel es alto debido a la situación geográfica en la que nos encontramos, ya que los rayos ultravioletas (UV) se dirigen en posición casi vertical, siendo la nariz la parte más afectada. Existen diferentes tipos de rayos ultravioletas clasificándolos de tipo A (UVA), B (UVB) y C (UVC) (8).

- UVA (380 - 315 nm): son los más frecuente (90%) y atraviesan todas las capas de la piel por lo cual tienden a envejecer de manera más rápida.
- UVB (315 - 280 nm): estos rayos UV solo penetran hasta las capas más superficiales y son los causantes de quemaduras y cáncer.
- UVC (280 – 10 nm): son los rayos más mutagénicos, sin embargo, la capa de ozono actúa como barrera protectora.

Es muy importante indicar a los padres de familia que los rayos UV penetran tres veces más en los niños que en los adultos. En una revisión de Borrás – Ferrer, se da a conocer que cerca del 53% de los adultos indican que sus hijos casi siempre se aplican protector solar. Se debe tener mucho cuidado con los niños menores de 6 meses, ya que su piel es inmadura y los protectores de UV no surten tales efectos (8).

## **EFFECTOS DE LA RADIACIÓN ULTRAVIOLETA**

Las radiaciones ultravioletas tienen la capacidad de atravesar la primera capa de la piel, es decir la epidermis, siendo bloqueadas por la melanina producida en esta entre un 70-80%. El 20-30% restante alcanza la dermis papilar y reticular, la cual se refleja mediante las bandas de colágeno dérmico y otra cantidad menor es absorbida por la hemoglobina. Existen algunos factores que predisponen a una mayor probabilidad de daño dermatológico causado por los rayos ultravioletas como por ejemplo la altura del sol depende de gran manera debido a que si el sol se encuentra a una mayor altura del lugar al cual se expone, la cantidad de radiación que se absorbe en la piel es

proporcional. Es por esto que los especialistas dermatólogos recomiendan no exponerse al sol en horas del medio día ya que a nivel del día el sol opta una posición de 90° con respecto a la superficie expuesta. En nuestro país la predisposición a padecer de carcinoma basocelular por rayos ultravioletas es mayor, ya que nuestra latitud no nos favorece porque los rayos UV son más directos que en los polos (8).

## **CARCINOMA BASOCELULAR**

El carcinoma basocelular (CBC) se define como un tumor maligno de origen epitelial, específicamente del estrato basal de la epidermis. Este carcinoma es considerado uno de los tumores dermatológicos con más baja malignidad y a pesar de que puede causar una injuria tisular, recurrencias, invasión local y afectación estética y funcional, su índice de metástasis es muy bajo (9).

Esta patología predomina en pacientes de sexo femenino por lo que concuerda con un estudio realizado en Cuba. El Registro Nacional del Cáncer determinó en un estudio realizado en el año 2003 que la tasa de casos de carcinoma basocelular fue de 37,5/100.000 habitantes de sexo femenino, y 31,8/100.000 habitantes de sexo masculino. Por el contrario, otros estudios demuestran que la incidencia predomina en pacientes de sexo masculino en relación 2/1 (10).

La etiología de este tumor es múltiple, pero se ha demostrado que la fotoexposición excesiva a los rayos UVB es el principal causante de este tumor, ya que estos rayos UV atraviesan todas las capas de la epidermis causando una mutación de los genes supresores tumorales ocasionando daño en el ADN tisular. Este tipo de UV produce una muerte celular programada conocida como apoptosis produciendo mutación del p53. Esta mutación ocasiona la formación de fotodímeros y a la vez aumenta las mutaciones mediante la producción de especies reactivas de oxígeno lo cual

provoca una conexión potencial entre los rayos UV y la caída de la inmunidad.  
(9)

En un estudio realizado en Matanzas – Cuba en el periodo 2012-2016 se diagnosticaron 2.255 casos de carcinoma basocelular, siendo una cifra extremadamente alta, tanto que alarmó a la Oficina Estadística de la Dirección Provincial de Salud. (10)

Para determinar el mejor tratamiento para este tumor debemos de tomar en cuenta ciertos criterios como la localización anatómica, el tamaño de la injuria tisular y tipo histopatológico. La exéresis quirúrgica del tumor tiene alta efectividad en el tratamiento, sin embargo, debido a que el tumor puede extenderse sin ser visible, resulta ser un gran desafío para el cirujano plástico reconstructivo determinar el margen de seguridad para poder llevar a cabo la extirpación del carcinoma basocelular. Gracias al gran avance tecnológico, en la actualidad existe un gran método que permite visualizar *in vivo* los componentes de los tumores cutáneos. (10)

### ***Formas clínicas del carcinoma basocelular***

Como ya sabemos el carcinoma basocelular es una lesión desintegrable que se extiende por superficies faciales altamente expuestas al sol. Se caracteriza principalmente por tener un borde irregular y también puede presentar ulceración en alto grado, apariencia traslúcida y en ocasiones telangiectasias. Para conocer un poco más del carcinoma basocelular debemos diferenciar los tipos de CBC con sus respectivas características.

- Superficial: se caracteriza por ser una placa eritematosa con morfología circunferencial u oval, las cuales pueden llegar a ulcerarse. La característica más importante es que puede descamarse con facilidad.
- Nodular: se define como una pápula de superficie lisa y de bordes bien delimitados. Tiene un aspecto de perla brillante y se caracteriza por la presencia de telangiectasias. En caso de ulcerarse adquiere el nombre

de nódulo ulcerado. Vale recalcar que representa el 50% de todos los carcinomas basocelulares.

- Terebrante: este es un carcinoma infiltrante capaz de destruir todo lo que se interponga en el camino llegando hasta estructuras profundas como hueso, cartílago, globo ocular, etc. Lo peligroso de este tipo de carcinoma basocelular es su desarrollo hacia la profundidad y el médico debe tener mucho interés en la hemostasia ya que puede producir una hemorragia considerable.
- Ulcus Rodens: se considera un carcinoma ulceroso, se extiende por la superficie epidérmica, caracterizado por bordes duros el cual se distribuye por los orificios naturales.
- Morfeiforme: se caracteriza por ser una placa blanquecina brillante, ulcerosa y de bordes muy irregulares. Este es uno de los subtipos más agresivos de carcinoma basocelular (9).

### ***Histopatología***

Este tipo de tumor es de crecimiento lento, aproximadamente de 0.5 cm por año y asintomático. Conforme el carcinoma va aumentando de tamaño va tomando una forma ulcerosa y a la vez se forma una costra serohemática con bordes irregulares. Estudios indican que el carcinoma basocelular de tipo nodular es el más frecuente seguido del ulcerado, el cual se caracteriza como su nombre lo dice de un aspecto nodulado, leproso, ulcerado, plano y pigmentado (11).

Su diagnóstico se lo realiza evaluando las características morfológicas, histopatología y evolución del carcinoma. Al realizar el estudio histopatológico se puede observar islotes o grupos de células basiloides acordonadas que es la característica principal del estudio histopatológico. Vale recalcar que en orden de frecuencia los tipos de carcinomas basocelulares se clasifican en: nodular, adenoide, morfea, queratósico, basoescamoso y metatípico (11).

En un estudio en Estrasburgo se determinó tres tipos de carcinomas basocelulares teniendo como variables la edad (mayores de 65 años), sexo y área anatómica. Los resultados de este estudio determinaron que el tipo nodular fue el más frecuente en 78,7%, 15,1% superficial y 6,2% morfeiforme (11).

### ***Tratamiento preventivo***

Este tipo de tratamiento se caracteriza en educar a los pacientes que estén expuestos a factores desencadenantes del CBC. Es muy importante enfocar este tratamiento a una adecuada fotoprotección, ya que la principal causa de CBC es la fotoexposición. Se debe aconsejar también en estos pacientes el desuso de cremas solares y lámparas bronceadoras (12).

### ***Tratamiento específico***

Como ya se mencionó anteriormente lo primero que debe hacer el médico es localizar la zona anatómica y evaluar el área afectada, observar el tipo de CBC de una manera histopatológica y su evolución (12).

El tratamiento para este tipo de lesiones tisulares es muy variable y depende de las formas clínicas. Entre los más utilizados tenemos la criocirugía, curetaje, laserterapia, resección quirúrgica (cirugía micrográfica de Mohs o cirugía convencional), radioterapia, electrocoagulación, etc. (12).

### ***Pronóstico***

En párrafos anteriores conocimos que el CBC más frecuente es el nodular, sin embargo, algunos carcinomas basocelulares comparten características similares que los convierten en subtipos mixtos por lo cual su índice de recidiva tumoral y agresividad aumenta en gran manera. En la actualidad existen muchos medios de información sobre el cáncer de piel, en la que el

paciente puede informarse tempranamente al evidenciar una lesión dermatológica, y se espera que esto permita que los pacientes puedan acudir de manera temprana al médico para que sea tratado de inmediato. Este es un factor importante debido a que si se espera mucho tiempo para consultar con un especialista puede complicar aún más el tratamiento dejando secuelas graves e irreparables (9).

## **DERMATOSCOPIA**

Esta técnica es la más usada porque permite diagnosticar con precisión lesiones pigmentadas y no pigmentadas y a su vez permite diferenciar con facilidad un carcinoma basocelular de otros tumores dermatológicos con una sensibilidad de 95% a 97% y especificidad de 87% a 96%. El diagnóstico de carcinoma basocelular se caracteriza por ausencia de retículo pigmentado y ciertas características morfológicas como:

- Ulceración
- Glóbulos azul-gris
- Nidos ovoides
- Telangiectasias arborizantes

Como ya se analizó este método resulta ser muy confiable, sin embargo, la diferenciación de carcinoma basocelular con células melanocíticas y no melanocíticas suele resultar difícil con esta técnica. Para mejorar la precisión diagnóstica suelen utilizarse otros métodos como el que veremos a continuación (12).

## **MICROSCOPIA DE REFLECTANCIA CONFOCAL**

La microscopía de reflectancia confocal es una nueva técnica que permite visualizar en plano horizontal con mayor resolución celular desde la superficie hasta la dermis superficial. Para ser más específicos esta técnica lo que permite es visualizar el tejido sano. Esta técnica que ha sido utilizada cerca



de una década ha permitido obtener al médico un diagnóstico más acertado en tiempo real sobre lesiones melanocíticas y no melanocíticas. En esta técnica se utiliza un láser de diodo de 830 nm, el cual permite llegar a alcanzar profundidades de aproximadamente 200 a 300 mm, lo que exactamente equivale a la dermis papilar (12).

## **EXÉRESIS DE CARCINOMA BASOCELULAR**

Existen diferentes formas para la extirpación del carcinoma basocelular, esto dependerá de los recursos que se tenga y de las características del tumor. El tratamiento para el carcinoma basocelular se puede clasificar en 2 grupos; procedimientos quirúrgicos (electrocirugía, criocirugía, cirugía micrográfica de Mohs y extirpación del tumor con márgenes de seguridad) y procedimientos no quirúrgicos. Después de la resección del carcinoma basocelular se utilizan colgajos cutáneos. Los colgajos cutáneos han sido el tratamiento quirúrgico de elección de los cirujanos plásticos, teniendo en cuenta que el lugar donante debe cicatrizar por sí solo procurando que el grado de contractura cicatricial sea mínima (9, 13).

Un estudio realizado por el Instituto Nacional de Oncología y Radiología (INOR) concretó que los márgenes de seguridad para la resección de piel sana debe ser el radio del tumor (0.3 – 0.5 mm). Cuando un especialista no toma las medidas necesarias para la resección del carcinoma basocelular puede causar en un futuro una recidiva de la tumoración debido a que durante el procedimiento quirúrgico se dejaron células neoplásicas que volvieron a extenderse (12).

## **EXPANSIÓN TISULAR**

La expansión tisular es un proceso normal y común que se puede observar en la práctica clínica y quirúrgica que consta de la distensión de la epidermis, dermis y tejido celular subcutáneo al estar en constante presión como ocurre

con las heridas y tumores. Todo este fenómeno es aprovechado por el cirujano plástico reconstructivo para poder cubrir zonas que han sido expuestas tras la resección de un tumor, dependiendo del color, grosor, sensibilidad y textura del tejido (14).

Existen dispositivos que dan la facilidad de que el tejido pueda expandirse y consiste en una bolsa o receptáculo de silicona, el cual se distiende tras ser llenado con solución salina y además presenta una válvula que sirve de reservorio por el cual se inyecta la solución salina (14).

## **DEFINICIÓN DE COLGAJO CUTÁNEO**

A pesar de que existen diferentes técnicas terapéuticas para la cirugía reconstructiva con colgajos cutáneos posterior a la resección de un carcinoma basocelular sigue siendo el tratamiento de elección para muchos especialistas. Esta reubicación de tejidos segmentados tiene que seguir los planos estéticos para que el cierre de las incisiones deje cicatrices adecuadas. Un colgajo se define como un retazo de piel que ha sido extraído de un área inespecífica del cuerpo para poder cubrir un defecto o lesión de una zona cercana, manteniendo su pedículo vascular, hasta que la misma área receptora aporte de flujo sanguíneo a dicho trozo de piel que ha sido injertado (15,16,17).

Cuando se utiliza un colgajo cutáneo aleatorio se debe tener en cuenta su expansión y tracción y de ahí analizar si este puede ser transpuesto, de avance, por tunelización o si es que puede ser rotado. Sin embargo, vale recalcar que la parte más importante para que un colgajo sea útil y no tenga complicaciones, es que tenga una rica vascularización (15,18).

## **COLGAJOS CUTÁNEOS LOCALES**

El colgajo cutáneo local es aquel que se da por el estiramiento de piel adyacente al lugar donde ha sido extirpado el tumor. Para esto se deben tomar en cuenta los siguientes parámetros:

- Excelente irrigación
- Similitud de textura
- Similitud de color
- Estéticamente adecuada (18).

Las zonas que sirven como donadoras que resultan tener menos complicaciones y simples de injertar en la cara son:

- Paranasal
- Submentoniana
- Glabellar
- Labiomentoniana (18).

## **PROCESO PARA LA REALIZACIÓN DE COLGAJOS**

Lo primero que debe hacer todo especialista en cirugía plástica estética y reconstructiva es tener el discernimiento para analizar la morfología de la piel afectada, luego debe continuar con la medición y limitación de la piel con el defecto para realizar las incisiones en las líneas adecuadas. A continuación, debe verificar la elasticidad de la piel, luego disecar delicadamente la piel donante con el instrumental quirúrgico respetando el pedículo vascular. Para finalizar debe manipular cuidadosamente el colgajo y transportarlo hasta la zona receptora y distribuir de manera armónica y suturar equitativamente manteniendo la tensión adecuada (17,18).

## **UNIDADES ESTETICAS DE LA CARA**

Para cualquier tipo de reconstrucción facial es importante conocer las unidades estéticas de la cara que se clasifican en: nasal, geniana, periorbitaria, temporal y mentón. Esto permite determinar que una incisión en estas áreas dejará cicatrices casi invisibles provocando un resultado satisfactorio en el cirujano y en el paciente. Al ser estas unidades estéticas de la cara independientes solamente permite repararse por sí solas y no utilizando un solo colgajo para reparar áreas vecinas (19).

Para la reconstrucción estética y funcional del área labial también es importante conocer las subunidades de esta como lo son: las crestas filtrales, fosita filtral, filtrum, arco de cupido, lubulo mediano y línea blanca. Esto permitirá evaluar las íntimas relaciones del labio superior con la base de la nariz y la columena, y los surcos nasogenianos con lo que respecta la mucosa del labio inferior (19).

En la reconstrucción de la cara la importancia de la preservación de las unidades estéticas es aún mayor desde el punto de vista funcional y estético. Estas unidades ayudan a impedir el relleno excesivo para no modificar la parte anatómica, también nos permite preparar un colgajo ricamente vascularizado tomando en cuenta la textura del tejido que ha sido lesionado, y lo más importante precautelar las funciones oral y palpebral, y dejar una cicatriz adecuada para evitar retracción en los tejidos (20).

Algo muy importante que se debe tomar en cuenta es que si un tejido donante tiene las cualidades óptimas pero su componente sanguíneo no es el adecuado, es completamente confiable y no debería ser descartado. Sin embargo, es necesario preservar el aporte sanguíneo en caso de que este sea el adecuado. Requiere de dos tiempos de procedimientos:

- a) Primer tiempo: se transfiere la capa vascular donante al área receptora en donde se encuentra el defecto. Esta capa vascular se la conoce como pedículo vascular envuelto en Gore-Tex.
- b) Segundo tiempo: al pasar aproximadamente 6-8 semanas se produce una neovascularización basal, provocando la separación del colgajo previamente transferido (16).

En muy pocas ocasiones se requiere de múltiples transferencias de colgajos alternativos. Y una de las complicaciones más frecuentes que veremos en los próximos capítulos es la congestión venosa, la cual puede reducir el retardo del colgajo. El retardo del colgajo es una serie de técnicas que permite mejorar la neovascularización y a su vez fortalecer la supervivencia de ésta (16).

## **DIVISIÓN CLASICA DE LOS COLGAJOS LOCALES**

- Colgajo de avance
- Colgajo por rotación
- Colgajo por transposición (20).

## **COLGAJOS DE AVANCE**

La dirección que sigue este tipo de colgajo es unidireccional, es decir que no va a rotar en ninguna otra dirección. Este tipo de colgajo es muy importante ya que no ocasiona una gran distorsión del tejido vecino (15). Existen dos tipos de colgajos de avance o por desplazamiento, que son los más utilizados por los cirujanos reconstructivos y que se utilizan predominantemente en el área nasogeniana (15,20).

El primero es el colgajo de avance de pedículo único, el cual se comienza delimitando el tumor con su respectiva circunferencia de margen de seguridad. A continuación, se realiza otra delimitación de forma triangular por fuera del margen de seguridad, y a la vez se marca un triángulo en espejo que

no tiene medidas exactas ya que su base tiene que ser ancha para evitar tensionar el tejido adyacente al cerrar el defecto. El siguiente paso es la extirpación del carcinoma basocelular y el despegamiento de la piel en un plano dermohipodérmico para así continuar con la sutura respectiva (16,21).

Otro tipo de colgajo de avance es el colgajo de pedículo subcutáneo en V-Y descrito hace varios años por Barron y Emmett. Esta técnica reconstructiva se ejecuta realizando una incisión triangular para dejar una isla cercana al defecto facial. La base debe formar parte del margen de seguridad marcado alrededor de la lesión, la anchura debe tener la misma medida del defecto, mientras que la longitud debe ser cerca del doble de la altura del defecto. A continuación, se despeja lateral y superficialmente y no en profundidad, ya que la parte profunda que conforma el tejido subcutáneo formará parte del pedículo vascular. Se prosigue a desplazar el colgajo en forma de V, el cual se cerrará en forma de Y (22).

## **COLGAJOS DE ROTACIÓN**

Los colgajos de rotación o también llamados colgajos de pivote, generalmente tienen un aspecto curvilíneo o semicircular, siempre vecino al defecto. El procedimiento se inicia realizando una incisión en forma de triángulo, delimitando el carcinoma basocelular con base convexa que se continúa con la línea semicircular del colgajo a prolongarse (16). El siguiente paso es extraer el carcinoma basocelular que se encuentra enmarcado por el triángulo de base convexa, para luego disecar la piel del colgajo y proceder a la prolongación de este de forma rotativa hacia la parte receptora que vendría a ser el área expuesta tras la exéresis del carcinoma basocelular (15). Se debe tomar en cuenta que el borde del colgajo semicircular debe ser aproximadamente cinco veces mayor que la parte afectada para evitar tensiones de la piel y posibles rupturas de la sutura (23).

## **COLGAJOS DE TRANSPOSICIÓN**

El colgajo de transposición se caracteriza por ser un colgajo que, para cubrir la zona afectada tiene que pasar por encima de piel sana. A este colgajo se lo llama transposición porque no se encuentra tan cercano al receptor, pero si se encontrara cercano al receptor, se lo llamaría de translación. Vale recalcar que ambos tipos de colgajos se desplazan gracias a la torsión de su pedículo. Se recomienda que el colgajo se lo suficientemente largo para que pueda cubrir de manera facilitada la zona receptora (15). La preparación del colgajo se realiza disecando la piel sana, luego se transpone en el lugar donde se ha extraído el carcinoma que es la zona receptora y se sutura adecuadamente (24).

Existe un procedimiento quirúrgico conocido como plastia en Z que no es específicamente un colgajo, sino más bien una suplencia de tejidos, cuya función principal es corregir una cicatriz retráctil pero que en la actualidad también está siendo utilizada para corregir defectos ocasionados después de la extracción del carcinoma basocelular, ya que justamente a partir de esta técnica se deriva el colgajo romboidal de Limberg que lo veremos más adelante y el colgajo en LLL (24).

## **SUBTIPOS DE COLGAJOS MÁS UTILIZADOS EN EL HOSPITAL GUASMO SUR**

### ***Colgajo de Limberg***

El colgajo romboidal de Limberg o también conocido como colgajo laterorromboidal, es un subtipo de los colgajos de transposición y fue descrito por primera vez por Limberg en 1946. Experiencias de cirujanos reconstructivos demuestran que el colgajo de Limberg es útil para la reconstrucción de lesiones tisulares de espesor total. A pesar de ser un

colgajo de transposición comparte características con colgajos de rotación especialmente en parpados, nariz y labios bucales (25).

Antes de la exéresis del carcinoma basocelular se debe preparar lo que será el colgajo. La fabricación del colgajo de Limberg consiste en dibujar una figura en espejo del carcinoma basocelular, el cual está dentro de un rombo de ángulos de 60° y 120° los cuales tienen las mismas medidas en sus ángulos opuestos (AC, BD) , luego se traza una línea que pasa a través del carcinoma dividiendo al rombo en dos triángulos equiláteros desde el punto A al punto C (línea AC), luego se traza otra línea desde el punto C por fuera del rombo en el que se encuentra el defecto hasta llegar al punto E (línea CE), esta línea debe tener la misma medida que la línea AC. Así mismo se dibuja otra línea desde el punto E al punto F (línea EF) con la misma medida que la línea CE. A continuación, se extrae el defecto que está dentro del rombo siguiendo sus márgenes, convirtiéndose en el área receptora del colgajo. El siguiente paso es disecar la piel sana siguiendo los puntos C, E, F, para luego transponer uniendo los siguientes puntos: CA, EB y el punto F se unirá al lugar donde en un principio el punto C se encontraba (fig. 1) (26).

Se han propuesto algunos subtipos de colgajos romboidales como el colgajo birromboidal. Johnson y Cols realizaron un estudio en 19 pacientes con lesiones en la cara de 3 x 2,4 cm y utilizaron como técnica reconstructiva el colgajo birromboidal y en ninguno se pudo observar un exceso de tensión de la piel, necrosis o infección. Se ha sugerido el colgajo de Limberg pero con desplazamiento subcutáneo, lo cual evitaría una cicatrización en “oreja de perro” (25).

### ***Colgajo bilobulado***

El colgajo bilobulado se trata de un colgajo de doble transposición que comparte características con el colgajo de rotación y está formado por dos lóbulos con un mismo pedículo vascular. Un lóbulo pasa a cubrir el defecto



dejado por el carcinoma basocelular, y el segundo lóbulo cubre el lugar que ocupaba el primer lóbulo. El primer criterio para poder realizar este tipo de colgajo es que el defecto sea circular u ovalado y que resulta ser muy apropiado para ciertas regiones faciales como la frente, nariz, orejas, mandíbula, mentón, etc. Esta técnica se la puede realizar con anestesia local la apariencia estética del paciente es mucho mejor que un injerto de espesor total (27).

El diseño geográfico del colgajo se lo hace de la siguiente manera: el primer lóbulo debe ser ligeramente más pequeño que el defecto de aproximadamente 45° a 60° y el segundo lóbulo es así mismo menor que el primer lóbulo. Lo que se espera del colgajo bilobulado es que permita una buena extensión y disminuya la tensión. Una gran desventaja es que debido a las líneas de tensión de la piel las cicatrices que deja esta reconstrucción muchas veces son muy marcadas, sin embargo, en el área nasal las cicatrices se desarrollan de mejor manera. Otra desventaja es que, al ser un colgajo con líneas semicirculares, la retracción cicatrizal puede producir una estasis linfática produciendo un edema, lo cual se conoce como deformidad en trap-door. Se recomienda aplicar este tipo de colgajo de manera especial en áreas gruesas de la piel, adherida y de poca elasticidad como la nariz (fig. 2) (28).

### ***Colgajo nasogeniano***

Los carcinomas basocelulares a nivel nasal pueden afectar en la profundidad tomando todas las capas de la piel, musculatura, tejido osteocartilaginoso, llegando hasta la mucosa. En pacientes con avanzada edad el tejido celular subcutáneo es escaso en esta área, logrando el movimiento de la piel con facilidad, permitiendo realizar este colgajo mediante desplazamiento. Una gran ventaja es que su distorsión es de baja probabilidad (27).

El colgajo nasogeniano de pedículo superior, tiene su pedículo subcutáneo, y se nutre gracias a la vasculatura dérmica, por lo que obliga al cirujano

disminuir el grosor del tejido subcutáneo para evitar que se produzca un linfedema. Este colgajo se traslada de atrás hacia adelante para reparar un defecto dejado por el carcinoma basocelular, el cual generalmente sale en el ala de la nariz. Un criterio de este colgajo es que no debe sobrepasar los 2 cm de ancho y se debe evitar poner un dren con una correcta hemostasia. Por otro lado, el colgajo nasogeniano de pedículo inferior nos permite reparar defectos a nivel de la columela, labios y piso de la boca (24). En algunas ocasiones se puede realizar un colgajo nasogeniano con injerto de cartílago, que comúnmente se extrae de la concha auricular, de forma triangular y de 1 cm de ancho por 1 cm de largo (29).

### ***Colgajo de Mustardé***

Al carcinoma basocelular no solo lo identificamos en las áreas nasales y bucales, sino también en los párpados, pero es aquí donde se le presenta al cirujano reconstructivo un grado de dificultad mucho mayor para realizar los colgajos adecuados, ya que el párpado no tiene suficiente tejido subcutáneo, principalmente el párpado superior. Cuando el carcinoma se ha resecado del párpado inferior se puede realizar el colgajo de Mustardé de avance y rotación de mejilla. Cuando el carcinoma se extiende por el borde palpebral y el tarso, se tendrá que extirpar todo el espesor del párpado y a la vez se realizará un colgajo con capa externa y capa interna que vendría a ser la mucosa. No hay mejor zona que las mejillas (27).

La fabricación del colgajo de Mustardé se comienza desde el borde lateral del defecto y se continúa a través de la unidad estética de la mejilla hasta llegar al borde periauricular tomando una dirección curvilínea y siguiendo el borde inferior de la mandíbula. El siguiente paso es anestesiarse mediante infiltración cutánea de lidocaína con epinefrina, por lo que se produce una vasoconstricción para evitar una hemorragia extrema. A continuación, se diseña cuidadosamente la piel y el tejido celular subcutáneo, cauterizando los

vasos sanguíneos para reducir el sangrado; el borde medial del colgajo realiza un movimiento de rotación para llegar a cubrir el defecto en el párpado inferior. Una de las grandes ventajas de este colgajo es la rica vascularización que tiene para nutrir el colgajo y que su cicatrización sea la adecuada. Una de las desventajas que tenemos es que al ser piel lampiña no restaura las pestañas y puede causar ectropión de párpado inferior (30).

## **COMPLICACIONES POSTQUIRURGICAS DE COLGAJOS CUTÁNEOS LOCALES**

Es muy frecuente encontrar diferentes tipos de complicaciones cuando surge un estiramiento facial, por lo cual se debe evitar a través de técnicas meticulosas la aparición de estas teniendo un conocimiento amplio de la anatomía y de las complicaciones perioperatorias. Todo especialista reconstructivo debe tener la capacidad de observar y diagnosticar de manera precoz todas las complicaciones que se presenten después de la cirugía reconstructiva (31).

### ***Hematomas***

El hematoma se ha considerado la complicación más frecuente posterior a la realización de un colgajo debido al estiramiento cutáneo. La incidencia oscila entre 0,2-8%, es más frecuente en varones y se presentan dentro de las 24 horas. Esta complicación puede conllevar a producir otras complicaciones más severas como infecciones, necrosis cutánea y cicatrices antiestéticas, por lo que en caso de que se presente un gran hematoma se procederá a intervenir quirúrgicamente de manera rápida. Existen otros factores causantes de hematomas y a la vez de hemorragias masivas como: hipertensión perioperatoria, la toma de aspirina antes de la cirugía, uso de AINES y el consumo de tabaco dentro de los tres meses previos a la cirugía. Existen

medidas preventivas como: adhesivos cutáneos, infiltraciones locales, vendaje compresivo, drenajes, etc. (31).

### ***Infecciones***

Como protocolo de todo tipo de cirugía, se debe realizar una asepsia completa con povidona yodada o con clorhexidina, principalmente en cirugías donde se interviene cerca del conducto auditivo externo. Durante la intervención se utiliza una dosis exacta de antibiótico para prevenir cualquier invasión de un microorganismo. Generalmente las infecciones cutáneas aparecen dentro del 5to y 10mo día de postoperatorio, por lo cual el cirujano debe mandar antibioticoterapia para prevenir (31).

### ***Necrosis cutánea***

La necrosis cutánea se produce por una falta de flujo sanguíneo a través del tejido principalmente en pacientes fumadores crónicos. Esta necrosis habitualmente se produce por múltiples factores principalmente por no realizar adecuadamente la disección subcutánea, por hematomas o por tensión excesiva de la piel como ocurre en las cicatrices retroauriculares. En algunos colgajos, en su cara profunda, pueden producir coagulación excesiva llevando a la necrosis del tejido. (31)

### ***Cicatrices***

Las cicatrices que queden posterior a una reconstrucción facial dependerán de la fuerza de tensión que se ejerza y estas tensiones por lo general son más fuertes en la región preauricular. Vale recalcar que las cicatrices hipertróficas no dependen del cuidado del cierre de la herida, ni del tiempo de duración de los hilos. En algunas cicatrices se recomienda la aplicación de corticoides, sin embargo, otros especialistas no las recomiendan porque pueden inducir a una depresión cicatricial (31). Por otro lado, tenemos las cicatrices queloides, que

no son más que cicatrices que se extienden por fuera de la herida primaria (24).

### ***Afectación del nervio facial***

El nervio facial pertenece al famoso grupo de los pares craneales, el cual inerva los músculos de mímica facial. Una afectación de este nervio ocasionaría una alteración motora de dichos músculos. Un claro ejemplo es el ramo temporofrontal que inerva el musculo frontal, en una reconstrucción supracigomatica que al lesionarse podría desaparecer las líneas de expresión de la frente y caída de la ceja homolateral. Por otro lado, está el ramo cigomático que al no inervar los músculos cigomáticos provocaría una asimetría labial. El ramo labiomentoniano suele lesionarse en la reconstrucción mentoniana, provocando una asimetría del labio inferior (24).

Si no se secciona en su totalidad el nervio, el periodo de recuperación sería de 2-6 meses. Cuando se produce una parálisis facial posquirúrgica (después de 3 semanas) se deberá realizar una electromiografía del nervio para evaluar su potencial de acción y el periodo de recuperación (24).

## **CAPITULO III**

### **METODOLOGÍA Y MATERIALES**

#### **DISEÑO DEL ESTUDIO**

Se realizó un estudio de carácter retrospectivo de nivel investigativo observacional y diseño transversal.

#### **POBLACIÓN DE ESTUDIO**

El estudio se efectuó en el Hospital Guasmo Sur, con una población de 35 pacientes con las siguientes características: pacientes diagnosticados previamente con carcinoma basocelular facial que requirieron intervención quirúrgica por cirugía plástica, pacientes que fue necesario realizar un colgajo cutáneo a nivel facial, pacientes mayores de edad y que presentaron o no complicaciones posquirúrgicas, por lo que la muestra fue el 100% de esta población.

#### **CRITERIOS DE INCLUSIÓN**

Se tomaron en cuenta los pacientes únicamente ingresados con carcinoma basocelular que hayan requerido de resección quirúrgica por cirugía plástica. También aquellas historias clínicas que cuentan con más del 90% de datos registrados.

#### **CRITERIOS DE EXCLUSIÓN**

No se consideraron pacientes pediátricos, así como tampoco se tomaron en cuenta pacientes que tengan su historia clínica incompleta, pacientes subsecuentes y finalmente pacientes que no hayan sido ingresados al hospital, y referidos a otra unidad de salud.

## MÉTODO DE RECOLECCIÓN DE DATOS

Se solicitó autorización al jefe del área de cirugía plástica para revisar las historias clínicas de los pacientes ingresados con carcinoma basocelular que hayan sido hospitalizados para cirugía plástica en el periodo enero 2017 a enero 2019, posteriormente se recopilaron los datos clínicos necesarios y se los llevó a un formulario de autoría propia. Finalmente se analizaron los resultados obtenidos y se tabularon los datos en una hoja de registro utilizando Microsoft Office Excel 2010.

## ESTRATEGIA DE ANÁLISIS ESTADÍSTICO

Nombre del paciente	Numero HC
Edad	Años
Sexo	Hombre      Mujer
Ocupación	
Lugar de residencia	
Antecedentes patológicos personales	Diabetes ( ) HTA ( ) Cáncer ( ) VIH ( ) Embarazo ( ) Otros:
Fecha de ingreso	
Referido de:	Lugar de evento ( ) Centro de salud ( ) Otra unidad hospitalaria ( )
Uso de antibióticos previos al ingreso:	No ( ) Sí( ) Cuál? _____
Complicación del colgajp	Infección ( ) Necrosis ( ) Hemorragia ( ) Seroma ( ) Hematoma ( ) Otros ( )

## VARIABLES

Nombre Variables	Definición de la variable	Tipo	Resultado
<b>Género</b>	Condición orgánica que distingue los machos de las hembras	Interviniente	<ul style="list-style-type: none"> <li>• Masculino</li> <li>• Femenino</li> </ul>
<b>Edad</b>	Tiempo que ha vivido una persona contando desde su nacimiento.	Interviniente	Años
<b>Colgajo</b>	Injerto de piel no traumatizado extraído de una parte sana.	Independiente	<ul style="list-style-type: none"> <li>• Cutáneo</li> </ul>
<b>Extensión</b>	Distancia que queda posterior a la extirpación del carcinoma basocelular.	Dependiente	Centímetros
<b>Complicaciones</b>	Exacerbación de un problema	Dependiente	<ul style="list-style-type: none"> <li>• Necrosis</li> <li>• Infección</li> <li>• Hematoma</li> <li>• Seroma</li> <li>• Causa no identificada</li> </ul>



## CAPITULO IV

### RESULTADOS

#### TABLA Y GRÁFICO 1.

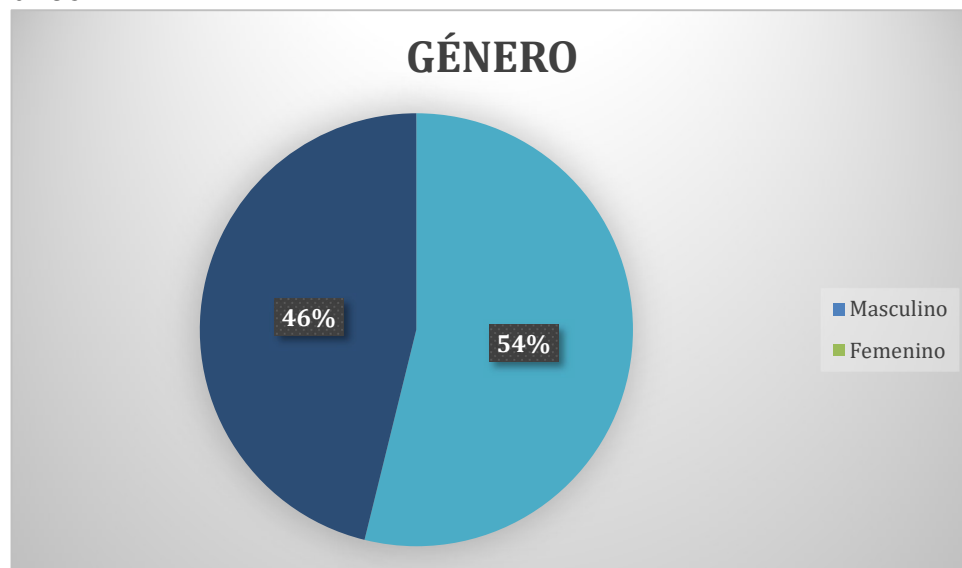
#### PREDOMINANCIA DE GÉNERO EN PACIENTES DIAGNOSTICADOS CON CARCINOMA BASOCELULAR EN EL HOSPITAL GENERAL GUASMO SUR

Este estudio se realizó con una muestra de 35 pacientes diagnosticados con carcinoma basocelular del Hospital Guasmo Sur de Guayaquil y que requirieron de extirpación y de la realización de un colgajo, en el que predominó el género masculino con un total de 18 pacientes siendo el 54% y el género femenino con 17 pacientes correspondiendo al 46%.

Tabla 1.-

GÉNERO	
Masculino	18
Femenino	17

Gráfico 1.-



Elaborado por: Espinosa Paz, Nicolas Israel  
Fuente: Base de datos Hospital General Guasmo Sur

**TABLA Y GRÁFICO 2**

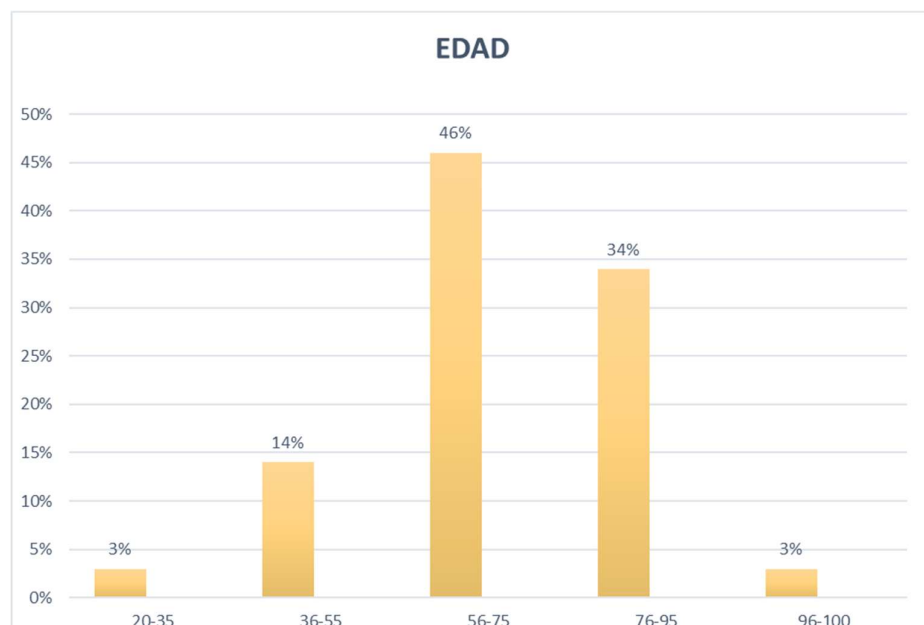
**PREDOMINANCIA DE EDAD DE PACIENTES CON  
CARCINOMA BASOCELULAR CON REQUERIMIENTO DE  
INTERVENSIÓN QUIRURGICA CON COLGAJOS**

De acuerdo con las edades, el rango de edad que con mayor frecuencia presentó carcinoma basocelular y que fue necesario intervenirlos quirúrgicamente para una reconstrucción con colgajos fue de 56 -75 años con el 46%, seguido del rango de 76-95 años con el 34% y de 36-55 años con el 14%. Se obtuvo el 3% en los rangos de 20-35 años y de 96-100 años.

**Tabla 2.-**

<b>EDAD</b>	
<b>Años</b>	<b>Total de pacientes</b>
<b>20-35</b>	<b>1</b>
<b>36-55</b>	<b>5</b>
<b>56-75</b>	<b>16</b>
<b>76-95</b>	<b>12</b>
<b>96-100</b>	<b>1</b>

**Gráfico 2.-**



**Elaborado por: Espinosa Paz, Nicolas Israel**  
**Fuente: Base de datos Hospital General Guasmo Sur**

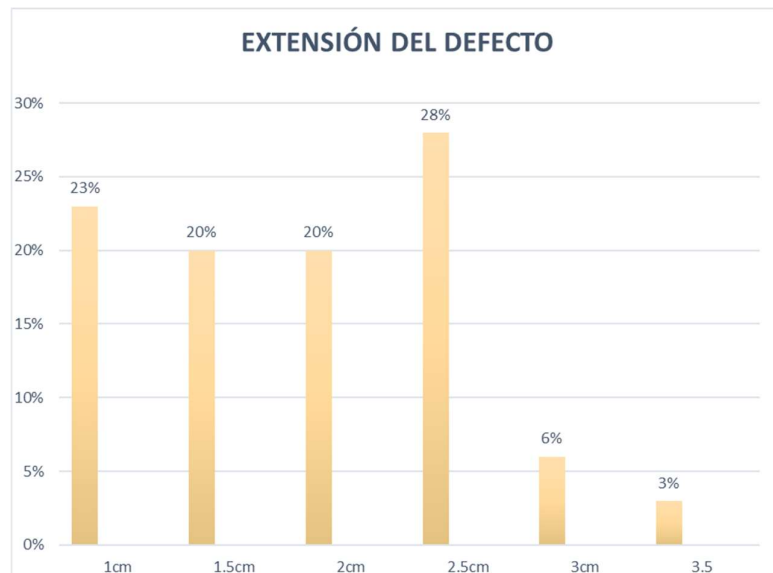
**TABLA Y GRÁFICO 3**  
**EXTENSIÓN DEL DEFECTO POSTERIOR A EXTIRPACIÓN DE**  
**CARCINOMA BASOCELULAR**

Con respecto a la extensión del defecto dejado por la extirpación del carcinoma, el tamaño del defecto con más frecuencia identificado fue de 2,5 cm en 10 pacientes con 28%, de 1 cm en 8 pacientes con 23%, 7 pacientes tuvieron una extensión de 1,5 cm con 20%, 7 pacientes con una extensión de 2 cm con 20%, 2 pacientes con una extensión de 3 cm con 6% y finalmente 1 paciente con un defecto de 3,5 cm con 3%.

**Tabla 3.-**

EXTENSIÓN DEL DEFECTO	
Extensión en cm	Total, de pacientes
<b>1 cm</b>	<b>8</b>
<b>1.5 cm</b>	<b>7</b>
<b>2 cm</b>	<b>7</b>
<b>2.5 cm</b>	<b>10</b>
<b>3 cm</b>	<b>2</b>
<b>3.5 cm</b>	<b>1</b>

**Gráfico 3.-**



Elaborado por: Espinosa Paz, Nicolas Israel  
Fuente: Base de datos Hospital General Guasmo Sur

## TABLA Y GRÁFICO 4

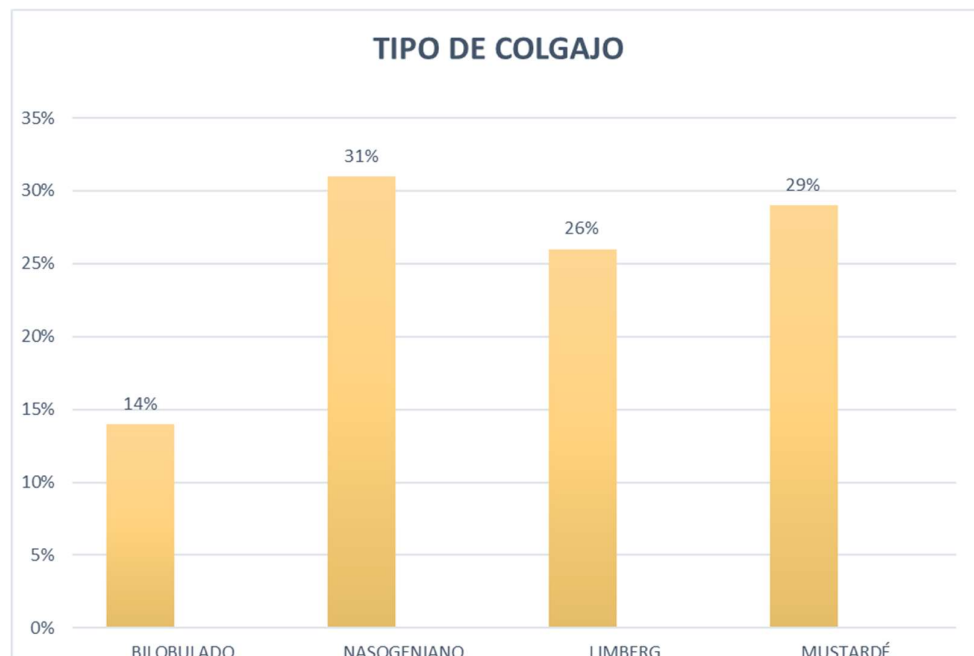
### TÉCNICA DE COLGAJO MÁS UTILIZADO EN EL HOSPITAL GENERAL GUASMO SUR DE GUAYAQUIL

De acuerdo con los colgajos más utilizados en el Hospital General Guasmo Sur de Guayaquil, el más utilizado fue el colgajo nasogeniano en 11 pacientes con 31%, le sigue el colgajo de Mustardé en 10 pacientes con 29%, a continuación, el colgajo de Limberg en 9 pacientes con 26% y por último el colgajo bilobulado en 5 pacientes con 14%.

Tabla 4.-

TIPO DE COLGAJO	
Tipo de colgajo	Total de pacientes
Mustardé	10
Limberg	9
Nasogeniano	11
Bilobulado	5

Gráfico 4.-



Elaborado por: Espinosa Paz, Nicolas Israel  
Fuente: Base de datos Hospital General Guasmo Sur

## TABLA Y GRÁFICO 5

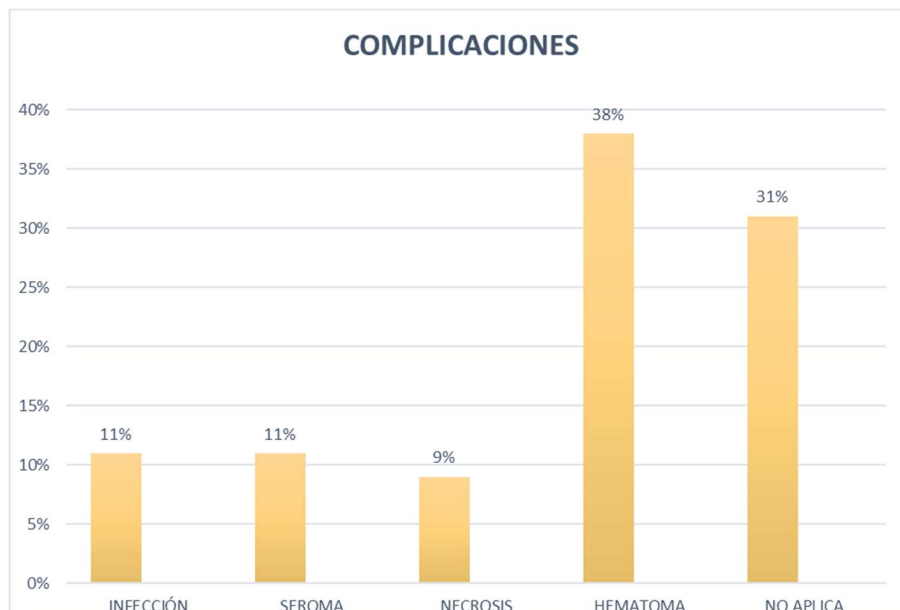
### COMPLICACIÓN POSQUIRURGICA MÁS FRECUENTE

La complicación predominante fue el hematoma en 13 pacientes con 38%, seguido de la infección y el seroma los cuales se presentaron en 4 pacientes en cada uno con 11% y la necrosis en solo 3 pacientes con 9%. Vale mencionar que no hubo ningún tipo de complicaciones en 11 pacientes con 31%.

**Tabla 5.-**

COMPLICACIONES	
Tipo de complicación	Total de pacientes
<b>Infección</b>	<b>4</b>
<b>Seroma</b>	<b>4</b>
<b>Necrosis</b>	<b>3</b>
<b>Hematoma</b>	<b>13</b>
<b>No aplica</b>	<b>11</b>

**Gráfico 5.-**



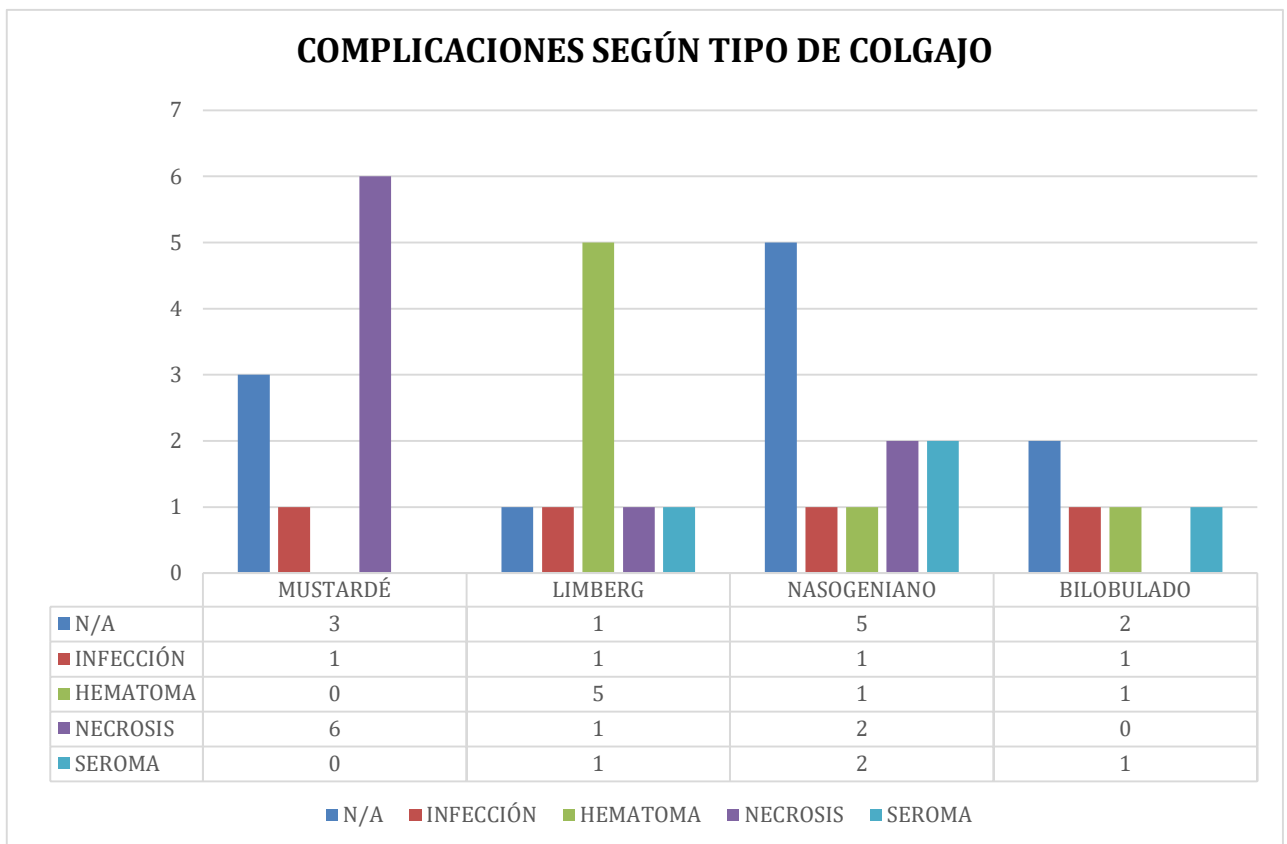
**Elaborado por: Espinosa Paz, Nicolas Israel**  
**Fuente: Base de datos Hospital General Guasmo Sur**

## TABLA Y GRÁFICO 6

### COLGAJO CON MENOS COMPLICACIÓN POSQUIRURGICA

El colgajo que presentó menos complicaciones fue el colgajo bilobulado con 3 pacientes, seguido por los colgajos Limberg y nasogeniano con 4 pacientes y el colgajo que más presentó complicaciones fue el Mustardé con 7 pacientes.

Gráfico y tabla 6.-



**Elaborado por: Espinosa Paz, Nicolas Israel**  
**Fuente: Base de datos Hospital General Guasmo Sur**

## CONCLUSIONES

- Las técnicas quirúrgicas con colgajos cutáneos que más se utilizaron posterior a la exéresis del carcinoma basocelular en pacientes del Hospital Guasmo Sur fueron: colgajo nasogeniano, colgajo bilobulado, colgajo de Limberg y colgajo de Mustardé.
- La complicación con mayor prevalencia posterior a la exéresis de carcinoma basocelular fue el hematoma.
- El tipo de colgajo con menos complicaciones posquirúrgicas fue el colgajo bilobulado.
- Se determinó que la extensión del carcinoma basocelular en la mayoría de los pacientes fue de 2.5 cm.

## BIBLIOGRAFÍA

1. De Abullarade, J. Rev Cirugia Plastica Iberolatinoamericana 2014; 40:195-203. Disponible en: [http://scielo.isciii.es/scielo.php?script=sci\\_arttext&pid=S0376-78922014000200009](http://scielo.isciii.es/scielo.php?script=sci_arttext&pid=S0376-78922014000200009)
2. Liliana Vera Navarro. Rev Med La Paz, 2015;21(1);46-52 Disponible en: [http://www.scielo.org.bo/scielo.php?script=sci\\_arttext&pid=S1726-89582015000100006](http://www.scielo.org.bo/scielo.php?script=sci_arttext&pid=S1726-89582015000100006)
3. Nader Elmelegy et al. Free Style Perforator Flaps for Aesthetic Facial Reconstruction. 2019. Disponible en: [https://www.researchgate.net/publication/331353887\\_Free\\_Style\\_Perforator\\_Flaps\\_for\\_Aesthetic\\_Facial\\_Reconstruction](https://www.researchgate.net/publication/331353887_Free_Style_Perforator_Flaps_for_Aesthetic_Facial_Reconstruction)
4. Nikita G. Rolekar et al. Int J Otorhinolaryngol Head Neck Surg. 2019 May;5(3):755-759 Disponible en: [https://www.researchgate.net/publication/332701618\\_Local\\_facial\\_flaps\\_a\\_workhorse\\_for\\_reconstruction\\_of\\_facial\\_malignancies\\_defects](https://www.researchgate.net/publication/332701618_Local_facial_flaps_a_workhorse_for_reconstruction_of_facial_malignancies_defects)
5. Fernández-Díaz, OF, Cano-Genel E, Guerrerosantos J et al. Instituto Jalisciense de Cirugía Plástica y Reconstructiva “Dr. Jose Guerrerosantos”. 2015;104-106 Disponible en <https://www.medigraphic.com/pdfs/saljalisco/sj-2015/sj152h.pdf>
6. Orlando Pérez Silva. Cuarenta y seis años de la historia de una nariz. 2015; Vol. 37 No. 1 (108); 27-38 disponible en <http://revistamedicina.net/ojsanm/index.php/Medicina/article/view/108-4/575>
7. Angeles Maria Marquez Carrasco et al. Rev Enferm Docente. 2018; enero-junio (110): 44-48. Disponible en: <https://pdfs.semanticscholar.org/364e/8df62d46a71a04979c74e2b1f7a148465c90.pdf>



8. María Elena Gonzalez Ruales, et al. Estudio de los parámetros y factores que modifican los niveles de radiación ultravioleta. Rev. Iberoam.producción academica gest.educ. 2014; enero-junio (1):1-15. Disponible en: <https://www.pag.org.mx/index.php/PAG/article/view/41>
9. Darías Domínguez C, Garrido Celis J. Carcinoma basocelular. Un reto actual para el dermatólogo. Rev Méd Electrón. 2018; Ene-Feb;40(1). Disponible en: <http://www.revmedicaelectronica.sld.cu/index.php/rme/article/view/2498/3707>
10. Piña Rodríguez Y, Piña Russinyol JJ, Piña Rodríguez JJ, Castro Morillo AM, Darías Domínguez C. Dermatoscopia para establecer márgenes quirúrgicos mínimos en la resección de carcinomas basocelulares. Rev Méd Electrón. 2018; Ene-Feb;40(1). Disponible en: <http://www.revmedicaelectronica.sld.cu/index.php/rme/article/view/2130/3704>
11. Rodolfo Alejaandro Prez Roca Jaen, et al. Patrones histológicos y características histopatológicas del carcinoma basocelular en el Hospital Central de la Fuerza Aérea del Perú. Rev. Medica Basadrina. 2019; 13(2): 55-62. Disponible en: <http://www.revistas.unjbg.edu.pe/index.php/rmb/article/view/882>
12. Alejandra Villareal Martinez, et al. Técnicas actuales para el diagnóstico del carcinoma basocelular: dermatoscopia y microscopia de reflectancia confocal. Dermatol Rev Mex. 2015; 59:129-135. Disponible en: <https://www.medigraphic.com/cgi-bin/new/resumen.cgi?IDARTICULO=56729>
13. John Nova, et al. Caracterización de la población con carcinoma basocelular en el Centro Dermatológico Federico Lleras Acosta. Rev CES Med 2014; 28(2): 177-184. Disponible en: <http://www.scielo.org.co/pdf/cesm/v28n2/v28n2a03.pdf>
14. Sorolla J.P., et al. Expansores tisulares en reconstrucción de defectos craneofaciales. Estudio multicéntrico retrospectivo. Cir.plást.

- iberolatinoam. 2014; 40(4):413-420. Disponible en:  
<http://scielo.isciii.es/pdf/cpil/v40n4/articulo8.pdf>
15. J.-P Brinder, et al. Cirugía plástica reparadora y estética. Rev. Científica de la Sociedad Española. 2014;22(2): 1-11. Disponible en:  
<https://www.sciencedirect.com/science/article/pii/S1634214314693249>
16. Brown, D, et al. Colgajos. En: Eika Davis Sears. Manual Michigan de Cirugía Plástica. United States. LIPINCOTT;2015; 31-46. Disponible en:  
<https://www.berri.es/pdf/MANUAL%20MICHIGAN%20DE%20CIRUGIA%20PLASTICA/9788416004140>
17. Casañola Rivero O, Alfonso Rodríguez J, Barreras Rivero D, Peña Casal CL, Morales Carbot D, Llerena Suarez JA. Reconstrucción de partes blandas faciales con colgajos cervicales. Presentación de dos casos. Rev Méd Electrón. 2016 Nov-Dic;38(6). Disponible en:  
<http://www.revmedicaelectronica.sld.cu/index.php/rme/article/view/1664/3215>
18. Carlos Alberto Centeno Ramirez, et al. Reconstrucción facial con colgajo libre lateral del brazo. Acta méd costarric.2017; 59 (2):76-78. Disponible en: <https://www.scielo.sa.cr/pdf/amc/v59n2/0001-6002-amc-59-02-76.pdf>
19. Caldeira, A.M.L, et al. Reconstrucción estética de labio superior tras necrosis secundaria a infiltración de material aloplástico. Cir.plást. iberolatinoam.2015;41(1);83-90. Disponible en:  
[http://scielo.isciii.es/pdf/cpil/v41n1/10\\_original10.pdf](http://scielo.isciii.es/pdf/cpil/v41n1/10_original10.pdf)
20. Lenia Sánchez Wals, et al. Utilidad de colgajos locales para reconstrucción de mejillas en lesiones oncológicas de piel. Rev. Cubana Cir. 2016;55(4): 304-311. Disponible en:  
<http://scielo.sld.cu/pdf/cir/v55n4/cir05416.pdf>
21. Sánchez-Tadeo M. T, et al. Colgajo Triangular de Avance para reparar defectos de la pared lateral nasal. Rev. Med. Científica Sal Jal. 2014; 1(3):171-178. Disponible en: <https://www.medigraphic.com/cgi-bin/new/resumenI.cgi?IDARTICULO=78792>

22. B. González-Sixto, et al. Colgajo de pedículo subcutáneo en V-Y: su utilidad en la reconstrucción quirúrgica del pabellón auricular. *Act. Demosfilograficas*. 2014;105(4): 23-26. Disponible en: <https://www.sciencedirect.com/science/article/abs/pii/S0001731012004504?via%3Dihub>
23. Gallegos-Sierra Cuauhtly, e al. Colgajo de rotación para carcinoma basocelular gigante en región craneal. *Rev Med MD*.2017;9(2):205-209. Disponible en: <https://www.medigraphic.com/pdfs/revmed/md-2017/md172q.pdf>
24. C. Beauvillain de Montreuil, et al. Tratamiento quirúrgico de los tumores cutáneos de la cara. *Rev Científica de la Sociedad Española*.2017; 18(1):1-13. Disponible en: <https://www.sciencedirect.com/science/article/abs/pii/S1635250517837300>
25. Gayne Ruby Medina-Murillo, et al. Colgajo de Limberg: su utilidad en dermatología cosmética. *Rev Hosp Jua Mex*. 2015; 82(2): 118-121. Disponible en: <https://www.medigraphic.com/cgi-bin/new/resumenI.cgi?IDARTICULO=59446>
26. Ernesto A. Moretti, et al. Colgajo de Limberg: variantes y aplicaciones. *Rev. Argentina Cir Plast*. 2017; 23(1):21-26. Disponible en: [http://adm.meducatum.com.ar/contenido/articulos/11900210026\\_800/pdf/11900210026.pdf](http://adm.meducatum.com.ar/contenido/articulos/11900210026_800/pdf/11900210026.pdf)
27. José Jardón Caballero, et al. Técnicas quirúrgicas estéticas en pacientes con defectos faciales por carcinoma basocelular. *MEDISAN*. 2017; 21(1):96. Disponible en: <http://scielo.sld.cu/pdf/san/v21n1/san11211.pdf>
28. Paulo Castillo D, et al. Colgajo bilobulado en epitelomas basocelulares nasales. *Rev Chil Cir*.2014; 66(3):215-219. Disponible en: <https://scielo.conicyt.cl/pdf/rchcir/v66n3/art04.pdf>
29. Lenia Sánchez Wals, et al. Reconstrucción de defectos totales del ala nasal en pacientes oncológicos. *Rev Cubana Cir*. 2018; 57(1):1-11.

Disponible en: <http://scielo.sld.cu/pdf/cir/v57n3/1561-2945-cir-57-03-e680.pdf>

30. Hernández AF, et al. Reconstrucción del párpado inferior mediante colgajo tipo Mustardé e injerto de concha auricular. *Cir Plast.* 2018;18(1): 27-31. Disponible en: <https://www.medigraphic.com/pdfs/cplast/cp-2018/cp181e.pdf>

31. C. Bach, et al. Rejuvenecimiento facial. *Rev Científica de la Sociedad Española.* 2020;21(1):1-20. Disponible en: <https://www.sciencedirect.com/science/article/pii/S1635250520436679>

## ANEXOS

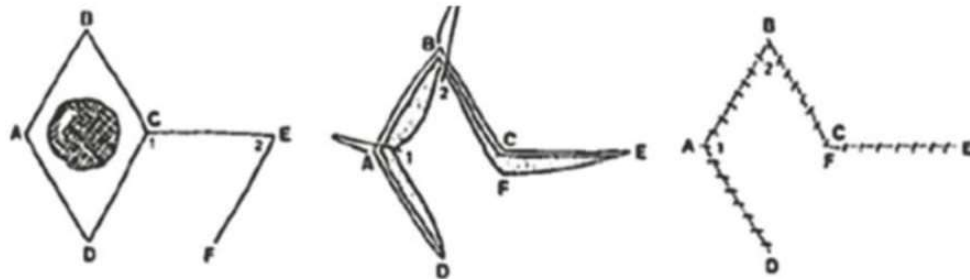


Fig. 1. Esquematización del colgajo de Limberg  
Rev Cir Plast. Colgajo de Limberg: variantes y aplicaciones.2017. Disponible en:  
[http://adm.meducatium.com.ar/contenido/articulos/11900210026\\_800/pdf/11900210026.pdf](http://adm.meducatium.com.ar/contenido/articulos/11900210026_800/pdf/11900210026.pdf)

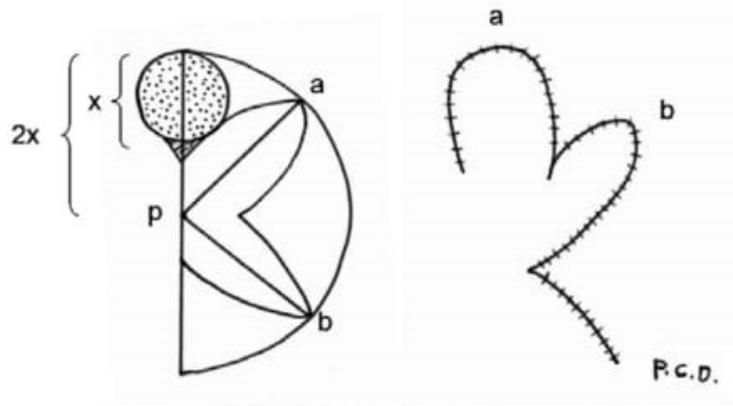
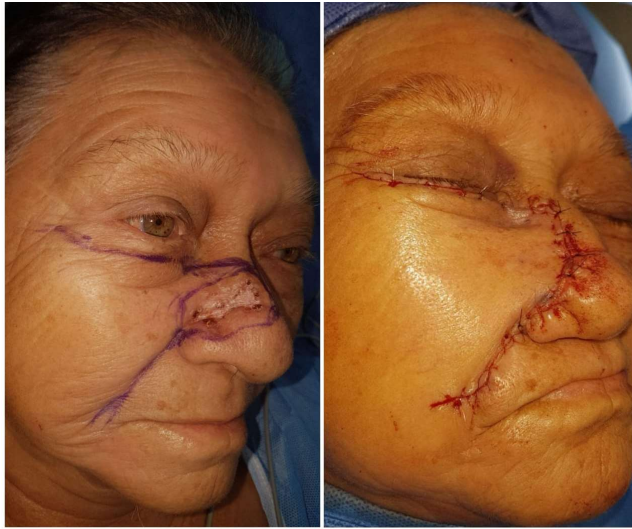
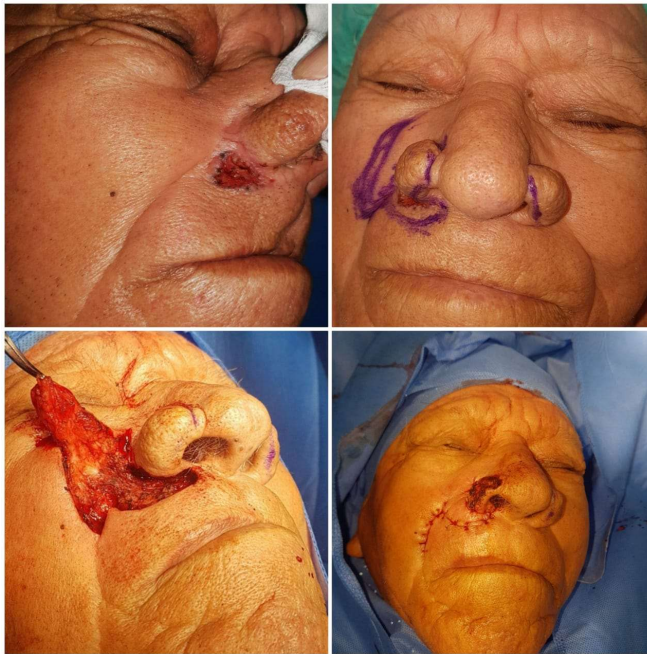
Fig. 2. Esquematización del colgajo bilobulado  
Rev Chil Cir. Colgajo bilobulado en epitelomas basocelulares nasales.2014. disponible en:  
<https://scielo.conicyt.cl/pdf/rchcir/v66n3/art04.pdf>



Colgajo cutaneo de Mustardé  
Aporte de: Dr. Robert Peñaherrera - HGGS



Colgajo cutaneo nasogeniano de pediculo inferior  
Aporte de: Dr. Robert Peñaherrera - HGGS



Presidencia  
de la República  
del Ecuador



Plan Nacional  
de Ciencia, Tecnología,  
Innovación y Saberes



**SENESCYT**  
Secretaría Nacional de Educación Superior,  
Ciencia, Tecnología e Innovación

## DECLARACIÓN Y AUTORIZACIÓN

Yo, **Espinosa Paz Nicolas Israel**, con C.C: 1716614787 autor/a del trabajo de titulación: **Estudio de las diferentes técnicas reconstructivas faciales con colgajos cutáneos posterior a exéresis de carcinoma basocelular y sus complicaciones en pacientes del Hospital General Guasmo Sur en el periodo 2017 – 2019** previo a la obtención del título de **Médico** en la Universidad Católica de Santiago de Guayaquil.

1.- Declaro tener pleno conocimiento de la obligación que tienen las instituciones de educación superior, de conformidad con el Artículo 144 de la Ley Orgánica de Educación Superior, de entregar a la SENESCYT en formato digital una copia del referido trabajo de titulación para que sea integrado al Sistema Nacional de Información de la Educación Superior del Ecuador para su difusión pública respetando los derechos de autor.

2.- Autorizo a la SENESCYT a tener una copia del referido trabajo de titulación, con el propósito de generar un repositorio que democratice la información, respetando las políticas de propiedad intelectual vigentes.

Guayaquil, 11 de septiembre de 2020

f. 

Nombre: **Espinosa Paz, Nicolas Israel**

C.C: 1716614787



Presidencia  
de la República  
del Ecuador



Plan Nacional  
de Ciencia, Tecnología,  
Innovación y Saberes



SENESCYT  
Secretaría Nacional de Educación Superior,  
Ciencia, Tecnología e Innovación

<b>REPOSITORIO NACIONAL EN CIENCIA Y TECNOLOGÍA</b>			
<b>FICHA DE REGISTRO DE TESIS/TRABAJO DE TITULACIÓN</b>			
<b>TÍTULO Y SUBTÍTULO:</b>	Estudio de las diferentes técnicas reconstructivas faciales con colgajos cutáneos posterior a exéresis de carcinoma basocelular y sus complicaciones en pacientes del Hospital General Guasmo Sur en el periodo 2017 – 2019		
<b>AUTOR(ES)</b>	Espinosa Paz Nicolas Israel		
<b>REVISOR(ES)/TUTOR(ES)</b>	Dra. Correa Asanza Katherine		
<b>INSTITUCIÓN:</b>	Universidad Católica de Santiago de Guayaquil		
<b>FACULTAD:</b>	Facultad de Ciencias Médicas		
<b>CARRERA:</b>	Medicina		
<b>TITULO OBTENIDO:</b>	Médico		
<b>FECHA DE PUBLICACIÓN:</b>	11 de septiembre del 2020	<b>No. DE PÁGINAS:</b>	39
<b>ÁREAS TEMÁTICAS:</b>			
<b>PALABRAS CLAVES/ KEYWORDS:</b>	colgajos, carcinoma, exéresis, reconstrucción, basocelular, nasogeniano.		
<b>RESUMEN/ABSTRACT (150-250 palabras):</b>			
<p><b>Introducción:</b> El carcinoma basocelular representa el tumor dermatológico que con mayor frecuencia se presenta en la cara. De acuerdo a las estadísticas aproximadamente el 85% de los carcinomas basocelulares se encuentran en la cara, de los cuales 12,5% se localizan en la frente. Los carcinomas basocelulares se encuentran en el área nasal en un 25%. Toda esta problemática representa un verdadero desafío para el cirujano general ya que debe tener todo el conocimiento teórico y práctico de la región facial. <b>Objetivos:</b> Identificar las diferentes técnicas reconstructivas faciales con colgajos cutáneos posterior a exéresis de carcinomas basocelulares en pacientes del Hospital General Guasmo Sur en el periodo 2017-2019. <b>Metodología:</b> Se revisó las historias clínicas de los pacientes ingresados con carcinoma basocelular que hayan sido hospitalizados para cirugía plástica en el periodo enero 2017 a enero 2019, para posteriormente recopilar los datos clínicos necesarios y llevarlos a un formulario de autoría propia. Finalmente se analizarán los resultados obtenidos y se tabularán los datos en una hoja de registro utilizando Microsoft Office Excel 2010. <b>Resultados:</b> La técnica reconstructiva con colgajo cutáneo nasogeniano fue la técnica más utilizada en el Hospital General Guasmo Sur fue la técnica con el 31,42% de los pacientes. <b>Conclusión:</b> Las técnicas quirúrgicas con colgajos cutáneos que más se utilizaron en</p>			



el Hospital Guasmo Sur fueron: colgajo nasogeniano, colgajo bilobulado, colgajo de Limberg y colgajo de Mustardé.

<b>ADJUNTO PDF:</b>	<input checked="" type="checkbox"/> SI	<input type="checkbox"/> NO
<b>CONTACTO CON AUTOR/ES:</b>	<b>Teléfono:</b> +593 968512803	E-mail: nicolasespazmd@gmail.com
<b>CONTACTO CON LA INSTITUCIÓN (COORDINADOR DEL PROCESO UTE)::</b>	Dr. Ayon Genkuong Andrés Mauricio	
	<b>Teléfono:</b> +593 997572784	
	<b>E-mail:</b> andres.ayon@cu.ucsg.edu.ec	
<b>SECCIÓN PARA USO DE BIBLIOTECA</b>		
<b>Nº. DE REGISTRO (en base a datos):</b>		
<b>Nº. DE CLASIFICACIÓN:</b>		
<b>DIRECCIÓN URL (tesis en la web):</b>		