



**UNIVERSIDAD CATÓLICA
DE SANTIAGO DE GUAYAQUIL
FACULTAD DE CIENCIAS MÉDICAS
CARRERA DE ODONTOLOGÍA**

TEMA:

**Prevalencia de hipomineralización incisivo-molar, niños de 8-
12 años, clínica UCSG, semestre B-2019.**

AUTORA:

VILLEGAS YÁNEZ VIVIANA ELIZABETH

**Trabajo de titulación previo a la obtención del título de
ODONTÓLOGA**

TUTORA:

ADUM BUSTAMANTE GISELLE MARÍA

Guayaquil, Ecuador

2 de marzo del 2020



UNIVERSIDAD CATÓLICA
DE SANTIAGO DE GUAYAQUIL
FACULTAD DE CIENCIAS MÉDICAS
CARRERA DE ODONTOLOGÍA

CERTIFICACIÓN

Certificamos que el presente trabajo de titulación, fue realizado en su totalidad por **Villegas Yáñez Viviana Elizabeth**, como requerimiento para la obtención del título de **Odontóloga**.

TUTORA

f. _____

Dra. Adum Bustamante, Giselle María

DIRECTOR DE LA CARRERA

f. _____

Dra. Bermúdez Velásquez, Andrea Cecilia

Guayaquil, 2 de marzo del 2020



UNIVERSIDAD CATÓLICA
DE SANTIAGO DE GUAYAQUIL

**FACULTAD DE CIENCIAS MÉDICAS
CARRERA DE ODONTOLOGÍA**

DECLARACIÓN DE RESPONSABILIDAD

Yo, **Villegas Yánez Viviana Elizabeth**

DECLARO QUE:

El Trabajo de Titulación: **Prevalencia de hipomineralización incisivo-molar, niños de 8-12 años, clínica UCSG, semestre b-2019**, previo a la obtención del título de **Odontóloga**, ha sido desarrollado respetando derechos intelectuales de terceros conforme las citas que constan en el documento, cuyas fuentes se incorporan en las referencias o bibliografías. Consecuentemente este trabajo es de mi total autoría.

En virtud de esta declaración, me responsabilizo del contenido, veracidad y alcance del Trabajo de Titulación referido.

Guayaquil, 2 de marzo del 2020

AUTORA

f. _____
Villegas Yánez, Viviana Elizabeth



UNIVERSIDAD CATÓLICA
DE SANTIAGO DE GUAYAQUIL
FACULTAD DE CIENCIAS MÉDICAS
CARRERA DE ODONTOLOGÍA

AUTORIZACIÓN

Yo, **Villegas Yánez Viviana Elizabeth**

Autorizo a la Universidad Católica de Santiago de Guayaquil a la **publicación** en la biblioteca de la institución del Trabajo de Titulación: **Prevalencia de hipomineralización incisivo-molar, niños de 8-12 años, clínica UCSG, semestre B-2019**, cuyo contenido, ideas y criterios son de mi exclusiva responsabilidad y total autoría.

Guayaquil, 2 de marzo del 2020

AUTORA:

f. _____
Villegas Yánez, Viviana Elizabeth

Documento: [urkund.viviana.villagas.docx](#) (D63128557)

Presentado: 2020-01-28 23:02 (-05:00)

Presentado por: giselleadum@hotmail.com

Recibido: giselle.adum.ucsg@analysis.urkund.com

0% de estas 3 páginas, se componen de texto presente en 0 fuentes.

Lista de fuentes Bloques

Categoría	Enlace/nombre de archivo
>	Michelle Mejía - Celso Coronel.docx
Fuentes alternativas	
Fuentes no usadas	

62%

1 Activo

Archivo de registro Urkund: / Michelle Mejía - Celso Coronel.docx

62%

INTRODUCCIÓN La hipomineralización incisivo molar conocida con las siglas HIM, es un defecto cualitativo del esmalte

INTRODUCCIÓN La Hipomineralización incisivo-molar (HIM) es un defecto cualitativo del esmalte,

causado por una alteración en la fase inicial de la amelogenesis donde solo son afectados los incisivos y primeros molares permanentes; su etiología es multifactorial, destacando los factores ambientales o de origen sistémicos; afecta a los incisivos y primeros molares permanentes tanto en el sector superior como en el inferior de la arcada dentaria.¹⁻³ La hipomineralización del esmalte presenta características específicas que son posible de observar clínicamente, entre las cuales tenemos la opacidad demarcada por translucidez del esmalte según el grado de intensidad del defecto, puede ser mancha blanca, amarilla o marrón; también la fractura de esmalte posteruptiva por deficiencia en la superficie a causa de la opacidad preexistente. Esta anomalía presenta restauraciones atípicas por la extensión y su forma poco común de las lesiones cariosas; debido a estas problemáticas existen casos con presencia de extracción prematura de piezas al observarse opacidades o restauraciones atípicas en sus piezas.²⁻⁵⁻⁶⁻⁸ Según Mathu Muju & Wright, la HIM se clasifica en leve moderada y severa, dependiendo del grado de severidad en el que se encuentra la pieza dentaria, iniciando con un grado de severidad leve donde encontramos opacidades aisladas y definidas en áreas de no contacto masticatorio y oclusal, no existe pérdida de tejido duro, caries, ni hipersensibilidad, seguido de moderado que presenta opacidades definidas en tercio oclusal sin afectar cúspides, fracturas posteruptivas en dos superficies también se puede observar restauraciones atípicas y a su vez un alto compromiso estético, la presencia de sensibilidad dentaria es común y finalmente severa, que presenta fractura posteruptiva del esmalte, caries extensas debido a esmalte defectuoso, restauraciones atípicas, hipersensibilidad dentaria y gran compromiso estético.³⁻⁴⁻⁸ La prevalencia del HIM varía alrededor del mundo, desde un 2%(China), 12,3% a 19,8% (Brasil), Argentina con un promedio de 15,9% y Uruguay 16,1%; y entre otros países como, Chile no mostró una prevalencia significativa, según otros estudios epidemiológicos del HIM, 4,6% de niños alemanes presentan dicho defecto, y un 27,7% en niños tailandeses. Existen más estudios relacionados a la prevalencia de HIM en países europeos y asiáticos, en comparación con los países latinoamericanos.³⁻⁴ La hipomineralización incisivo molar es una lesión que provoca un impacto significativo en el momento terapéutico. Y se encuentra relacionado con complicaciones asociadas con la sensibilidad dentaria y destrucción, falta de adhesión en el tratamiento rehabilitador como otros tratamientos. Dado a su importancia clínica y

AGRADECIMIENTO

Primero a agradecer a Dios, por darme la sabiduría y la fortaleza para salir adelante a pesar de cada obstáculo que se presentó a lo largo de este camino.

Quiero agradecer de forma especial a mi papis, Santiago y Roció por ser el pilar fundamental de mi vida y en mi carrera, por enseñarme a no rendirme nunca a pesar de todas las adversidades por hacer que este sueño se haya hecho realidad, a mis hermanos por siempre estar en los momentos mas necesario, en especial Romina por cada consejo, pelea, y sobre todo por compartir el mismo amor a esta carrera, a mis abuelitos que a pesar de la distancia siempre han estado conmigo, por cada llamada y siempre decir sigue adelante ya te falta poco. A ustedes mi familia **¡MUCHAS GRACIAS!**

A mi tutora la Dra. Giselle Adum, Por ser una guía importante para que este trabajo se hiciera realidad, gracias por brindarme todos sus conocimientos, por tenerme paciencia y siempre estar en cada momento, por cada risa y por ser la mejor docente de odontopediatría y más que eso una excelente amiga.

A mi team, Katherine, Sandy, Alejandra, Wladimir, Belén por hacer este semestre más divertido a pesar de todas las complicaciones que pasamos, por cada risa y por cada pelea, pero siempre salimos juntos adelante, en especial a Wladimir Serrano por ser el mejor amigo que la universidad me pudo regalar y aun mejor un hermano con el que siempre podre contar, gracias por siempre estar, por nunca decirme no, por ser el mejor y estar en los momentos más necesarios, y a Alejandra Villacis Aquí aplico la frase del odio al amor hay un solo paso, gracias por siempre ayudarme y retarme en los momentos más necesario, por soportarme, por estar en los malos y buenos momento, por ser un apoyo incondicional en este trabajo.

Y no podían faltan mi karlita y gema gracias por ser esas amigas que a pesar de todo están cuando más las necesito, por todas esas noches de chismes, risas, cuentos, bailes, ¡pero sobre todo estudio! Las quiero.


Villegas Yáñez, Viviana Elizabeth

DEDICATORIA

El logro de este trabajo de titulación, se lo dedicó con esmero amor y cariño, a mis papás que han sido el motor de esta hermosa travesía “Ser Odontóloga”, a mis abuelitos por compartir sus experiencias de vida, para saber regirme en una sola dirección y hacer una parte de mis sueños una realidad.

A cada llamado de atención y a cada muestra de amor, este gran escalón va dedicado a ustedes con mi mayor esfuerzo y cariño

Villegas Yáñez, Viviana Elizabeth



**UNIVERSIDAD CATÓLICA
DE SANTIAGO DE GUAYAQUIL
FACULTAD DE CIENCIAS MÉDICAS
CARRERA DE ODONTOLOGÍA**

TRIBUNAL DE SUSTENTACIÓN

f. _____

DRA. ANDREA CECILIA BERMÚDEZ VELÁSQUEZ
DECANO O DIRECTOR DE CARRERA

f. _____

DR. JOSÉ FERNANDO PINO LARREA
COORDINADOR DEL ÁREA O DOCENTE DE LA CARRERA

f. _____

DRA. ADRIANA ROCIO, AMADO SCHNEIDER
OPONENTE



**UNIVERSIDAD CATÓLICA
DE SANTIAGO DE GUAYAQUIL
FACULTAD DE CIENCIAS MÉDICAS
CARRERA DE ODONTOLOGÍA**

CALIFICACIÓN

f. _____

Dra. Adum Bustamante, Giselle María

PREVALENCIA DE HIPOMINERALIZACIÓN INCISIVO-MOLAR, NIÑOS 8 – 12 AÑOS, CLÍNICA UCSG SEMESTRE B-2019.

PREVALENCE OF INCISIVE – MOLAR HYPOMINERALIZATION, CHILDREN 8 – 12 YEARS, UCSG CLINIC SEMESTER B – 2019.

Villegas Yánez Viviana Elizabeth¹, Adum Bustamante Giselle María²

¹Estudiante de Odontología de la Universidad Católica Santiago de Guayaquil.

² Especialista en Odontopediatría. Docente de la cátedra de Cariología y Pediatría I y II de la Universidad Católica Santiago de Guayaquil

INTRODUCCIÓN: La hipomineralización incisivo molar (HIM) es un defecto cualitativo del esmalte, que afectan incisivos y primeros molares permanentes. Su etiología es multifactorial y puede provocar desde opacidades dentarias, hasta fracturas dentarias e hipersensibilidad dentaria.

OBJETIVO: Establecer la prevalencia de hipomineralización incisivo molar en niños de 8 a 12 años en la Clínica de Odontopediatría

MATERIALES Y MÉTODOS: Se realizó un estudio descriptivo y analítico de corte transversal, cuya muestra fue de 120 niños. Se analizó el factor etiológico, presencia de hipersensibilidad dentaria mediante cuestionarios; características clínicas del HIM mediante el índice modificado de DDEm; y el grado de severidad mediante el índice de Mathu Muju & Wright.

RESULTADOS: Se analizó que solo 11.67% presenta HIM en la Clínica UCSG, también determinó el factor etiológico de mayor prevalencia fue bajo peso al nacer y grado de madurez en 78.57%, estableció que 78.57% del grupo de estudio presentó hipersensibilidad dentaria, determinó las características clínicas presentes en 100% del grupo de estudio fueron las opacidades del esmalte, presentó mayor prevalencia el grado de severidad leve en un 85.71% y moderado 71.43%, también presentó mayor prevalencia en la pieza 46 con un 92.86%.

CONCLUSIONES: LA HIM, es una patología no tan frecuente y su prevalencia predomina la alteración en primeros molares inferiores permanentes. En su etiología se destaca bajo peso al nacer como factor perinatal; la presencia de hipersensibilidad, opacidad y fracturas posteruptivas dentarias son características recurrentes en alteraciones de HIM. El grado de severidad leve es el que se encuentra en la mayor cantidad de niños estudiados.

PALABRAS CLAVE: Hipomineralización incisivo molar (HIM), primeros molares

ABSTRACT

INTRODUCTION: Molar incisor hypomineralization is caused by multifactorial etiology; they affect the incisors and first permanent molars both upper and lower. **OBJETIVE:** The purpose of this research is to establish the prevalence of molar incisive hypomineralization in children aged 8 to 12 years in the dentistry and orthodontics clinic.

MATERIALS AND METHODS: A descriptive and analytical cross – sectional study was conducted, who's the sample was 150 children. The etiological factor and presence of dental hypersensitivity were analyzed through questionnaires, clinical characteristics of the HIM through the modified index of DDEm, and the Mathu-Muju & Wright index.

RESULTS: Analyzes that only 11.67% presented HIM in the UCSG Clinic. The etiological factor with the highest prevalence was determined to be low birth weight and maturity level in 78.57%, established that 78.57% of the study group presented dental hypersensitivity; Determined that the clinical characteristics present in 100% of the study group were determined to be the opacities of the enamel; the degree of mild severity in a 85.71% and moderate 71.43% presented a higher prevalence; presented a higher prevalence in piece 46 with 92.86%.

CONCLUSIONS: HIM, not so frequent alteration with a higher prevalence of permanent lower first molars. In its etiology, low birth weight stands out as a perinatal factor; The presence of hypersensitivity, opacity and post-operative dental fractures are recurrent features in HIM alterations. The degree of mild severity is that found in the largest number of children studie.

KEY WORDS: Incisive – molar hypomineralization (HIM), permanent first molars, hypersensitivity.

INTRODUCCIÓN

La hipomineralización incisivo molar conocida con las siglas HIM, es un defecto cualitativo del esmalte causado por una alteración en la fase inicial de la amelogenesis donde solo son afectados los incisivos y primeros molares permanentes; su etiología es multifactorial, destacando los factores ambientales o de origen sistémicos; afecta a los incisivos y primeros molares permanentes tanto en el sector superior como en el inferior de la arcada dentaria.¹⁻³

La hipomineralización del esmalte presenta características específicas que son posible de observar clínicamente, entre las cuales tenemos la opacidad demarcada por translucidez del esmalte según el grado de intensidad del defecto, puede ser mancha blanca, amarilla o marrón; también la fractura de esmalte posteruptiva por deficiencia en la superficie a causa de la opacidad preexistente. Esta anomalía presenta restauraciones atípicas por la extensión y su forma poco común de las lesiones cariosas;

debido a estas problemáticas existen casos con presencia de extracción prematura de piezas al observarse opacidades o restauraciones atípicas en sus piezas.²⁻⁵⁻⁶⁻⁸

Según Mathu Muju & Wright, la HIM se clasifica en leve moderada y severa, dependiendo del grado de severidad en el que se encuentra la pieza dentaria, iniciando con un grado de severidad leve donde encontramos opacidades aisladas y definidas en áreas de no contacto masticatorio y oclusal, no existe pérdida de tejido duro, caries, ni hipersensibilidad, seguido de moderado que presenta opacidades definidas en tercio oclusal sin afectar cúspides, fracturas posteruptivas en dos superficies también se puede observar restauraciones atípicas y a su vez un alto compromiso estético, la presencia de sensibilidad dentaria es común y finalmente severa, que presenta fractura posteruptiva del esmalte, caries extensas debido a esmalte defectuoso, restauraciones atípicas, hipersensibilidad dentaria y gran compromiso estético.³⁻⁴⁻⁸

La prevalencia del HIM varía alrededor del mundo, desde un 2%(China), 12.3% a 19,8% (Brasil), Argentina con un promedio de 15,9% y Uruguay 16,1%; y entre otros países como, Chile no mostró una prevalencia significativa, según otros estudios epidemiológicos del HIM, 4,6% de niños alemanes presentan dicho defecto, y un 27,7% en niños tailandeses. Existen más estudios relacionados a la prevalencia de HIM en países europeos y asiáticos, en comparación con los países latinoamericanos.³⁻⁴

La hipomineralización incisivo molar es una lesión que provoca un impacto significativo en el momento terapéutico. Y se encuentra relacionado con complicaciones asociadas con la sensibilidad dentaria y destrucción, falta de adhesión en el tratamiento rehabilitador como otros tratamientos. Dado a su importancia clínica y su escasa investigación en relación con el tema, se ha establecido realizar esta investigación para introducir conocimiento preventivo a la comunidad y en la Clínica UCSG, ya sea a los estudiantes y los

padres de familia que asisten a la Clínica de Odontopediatría. El objetivo planteado para esta investigación fue establecer la prevalencia de hipomineralización incisivo molar en niños de 8 a 12 años en la Clínica UCSG Semestre B – 2019.

MATERIALES Y MÉTODOS

Se presentó un estudio descriptivo, analítico de corte transversal en el periodo entre octubre de 2019 y enero del 2020. El universo del estudio fue constituido por 172 niños atendidos en la Clínica de Odontopediatría I y II en la Universidad Católica Santiago de Guayaquil, cuya muestra final fue de 120 niños. Se obtuvo siguiendo criterios de inclusión como: Pacientes que hayan sido atendidos en la Clínica de Odontopediatría I y II con presencia de primeros molares permanentes superiores e inferiores, presencia de incisivos permanentes superiores e inferiores, y que presenten autorización de sus padres o tutores de participar en la investigación. Entre los criterios de exclusión: Pacientes que no hayan sido atendidos en la Clínica de

Odontopediatría, ausencia de primeros molares permanentes superiores e inferiores, ausencia de incisivos permanentes superiores e inferiores, niños sin autorización de padres o tutores para participar en el estudio, pacientes menores a 8 años o mayores a 12 años.

Se detalló la información referente al estudio en la hoja de consentimiento informado que fue entregado a los padres de familia o tutores de los niños escogidos para la muestra. En la recolección de la muestra se realizó exámenes clínicos a cada paciente mediante índice modificado de DDEm, se evaluó el grado de severidad presente mediante el índice de Mathu Muju & Wright, además se analizó la presencia de hipersensibilidad dentaria y etiología mediante cuestionarios realizados para esta investigación. Para el registro fotográfico se utilizó cámara réflex Nikon D3400. Se realizó el proceso de tabulación de datos. El análisis de la información, se realizó por medio de base de datos automatizada en hoja de cálculo electrónica Excel 2016, realizando un análisis

descriptivo con medidas de tendencia central.

RESULTADOS

Se determinó que el porcentaje de HIM presente en la muestra fue de un 11.67%. Según su género y rango de edad con HIM presente en mujeres fue de 7 niñas (5.83%) en un rango de edad de 8-9 años, 3 (2.50%) entre 10-11 años y no hubo presencia de HIM en la edad de 12 años; para los pacientes masculinos hubo mayor presencia en el rango de edad de 8-9 años con el 3 (2.50%) y en los de 12 años 1 (0.83%) y no hubo presencia de HIM en el rango de 10 – 11 años. **Tabla 1.**

Tabla 1. Prevalencia de HIM según la edad y genero

HIM	M		F	
	Ausente	Presente	Ausente	Presente
8-9 AÑOS	42(35.00%)	3(2.50%)	36(30.00%)	7(5.83%)
10-11 AÑOS	15(12.50%)	0(12.50%)	9(7.50%)	3(2.50%)
12 AÑOS	2(1.67)	1(0.83%)	2(1.67%)	0(0%)
Total	59(49.17%)	4(3.33%)	47(39.17%)	10(8.33%)

Según los factores etiológicos tomados en cuenta dentro del grupo de estudio, el factor perinatal que obtuvo mayor porcentaje fue el grado de madurez- bajo peso al nacer con 11 (78.50%) niños, seguido del factor prenatal – cuadro Infeccioso con 7 (50%) y por último los

factores posnatales – cuadros infecciosos/febres presente en el 3 (21.43%) y no hubo presencia de alergias y medicamentos en los niños del grupo de estudio. **Tabla 2.**

Tabla 2. Factores etiologicos

Factores	%
Prenatales	
A.-Cuadros infecciosos	7(50.00%)
B.-Desnutrición	5(35.71%)
C.- Preeclampsia	3(21.43%)
Perinatales	
A.-Grado de madurez	11(78.57%)
B.-Bajo peso al nacer	11(78.57%)
C.-Partos Prolongados	5(35.71%)
Postnatales	
A.-Cuadros infecciosos/Febriles	3(21.43%)
B.-Alergias/Asma	0(0.00%)
C.-Medicamentos	0(0.00%)

Se determinó que 11(78.57%) de los pacientes del grupo de estudio con HIM presentaron hipersensibilidad dentaria, y 3(21.43%) no presentó. **Tabla 3.**

Tabla3. Prevalencia de hipersensibilidad dentaria.

HD	Cantidad%
Presente	11(78.57%)
Ausente	3(21.43%)
Total	14(100.00%)

Se analizaron las características clínicas del HIM que se presentaron en el grupo de estudio, donde 14(100%) niños presentaron opacidades del

Esmalte y 10(71.43%) fractura posteruptiva del esmalte. **Tabla 4.**

Tabla4. Características clínicas del HIM

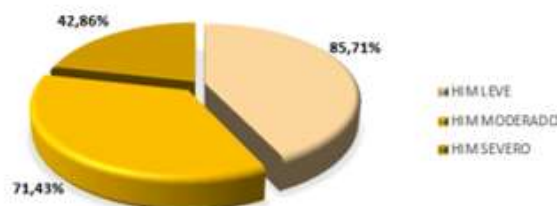
OE (%)	FPE (%)	RA (%)	EPM (%)	E (%)
14 (100%)	10 (71.43%)	0 (0%)	0 (0%)	0 (0%)

*Opacidades del esmalte, Fractura Posteruptiva, restauraciones atípicas, Extracción primer molar, Erupción

Se determinó el grado de severidad del HIM con mayor prevalencia en el grupo de estudio fue leve con 85.71% de los pacientes, el moderado con 71.43% y severo con el 42.86%.

Gráfico 1.

Gráfico1. Grado de severidad del HIM



Se analizó las piezas dentales de mayor prevalencia de HIM en el grupo de estudio, donde se evidenció que la pieza 46 presentó 13(92.86%), seguida de 12 (85.71%) la pieza 36, las piezas 16 y 26 en 10(71.43%), en 3(21.43%) la pieza 21 y en última instancia con un 2 (14.29%) la pieza 11.

Tabla 5

Tabla5. Piezas Dentarias con presencia de HIM

	11	12	21	22	16	26
%	2 14.29%	0 0%	3 21.43%	0 0%	10 71.4%	10 71.4%
	31	32	41	42	36	46
%	0 0%	0 0%	0 0%	0 0%	12 85.7%	13 92.8%

DISCUSIÓN

En el presente estudio se pudo determinar que un 11.67% de los niños estudiados presentaron HIM, similar al estudio de Balmer R y cols. (2015), Janz & cols. (2011), Comes y cols (2007) en el que se reportó la presencia de HIM un 12,4% al 16,8% respectivamente entre edades de 6 a 13 años.⁷⁻⁸⁻⁹

Según Biondi y cols (2010); mencionó que los factores de riesgo que presentaron mayor significancia en su estudio fue el peso en gramos al nacer de los niños con HIM.⁶ Lo que confirmó con el resultado del presente estudio donde se determinó que el bajo peso al nacer en los niños fue de mayor para el desarrollo de la presencia de HIM.

La Hipersensibilidad dentaria presente dentro de este estudio se encontró en un 78.57% de las piezas con HIM, mientras que Bondi & cols, (2010) reportaron un

44,5% de las piezas afectadas con hipersensibilidad; Del mismo modo Raposo & cols (2019) determinaron un 55%.⁶⁻¹¹ Según un estudio realizado a niños de una institución en Perú por Meléndez M, 2018; menciona que los niños que presentaron grado 3 de severidad desarrollaron a su vez dolor por hipersensibilidad dentaria en más del 60% de niños estudiados, lo que podría atribuirse al grado severo de afectación de las piezas dentarias con HIM, lo que implicó fracturas posteruptivas del esmalte permitiendo la exposición de los túbulos dentinarios y provocando hipersensibilidad, al igual que en nuestro estudio fueron de moderadas a severas.¹⁰

Las opacidades del esmalte se presentaron en un 100% del grupo estudiado confirmando el resultado dado por el estudio de Bondi & cols 2010 donde se reportó que las opacidades en incisivos con grado 3 fueron más prevalentes con un 80,61%. Según otro estudio de Raposo & cols (2019) determinaron que las opacidades del esmalte se presentaron en un 78.7%.⁶⁻¹¹

Según Biondi & et al, 2010 y Janz & et al, 2011, la severidad de las lesiones se encontró con mayor frecuencia el grado leve en un 67,43% seguida de moderado en 32,57% y por último el grado severo que no se encontró presencia en ese estudio.⁶⁻⁷ Al igual que en el presente estudio que reporto un 85.71% de grado de severidad leve, 71.43% moderado y 42.86% severo.

En cuanto a la pieza más afectada fue el primer molar inferior permanente con un 92.86%, seguido del primer molar superior permanente con un 71.43% en el presente estudio. Del mismo modo, Bondi & cols (2010) y en el estudio de Janz (2011) corroboraron que las piezas dentarias más afectadas fueron los primeros molares permanentes inferiores y los superiores en caras vestibular y lingual de las piezas.⁶⁻⁷

CONCLUSIÓN

La hipomineralización incisivo molar es una alteración muy poco frecuente que provoca significativos cambios clínicos en las piezas dentales; dentro de su etiología multifactorial, el grado de

madurez y bajo peso al nacer fueron uno de los factores más comunes en este estudio, por lo tanto, se sugiere a las mujeres embarazadas durante su gestación acudir a todos los controles con los especialistas para poder tener un embarazo idóneo. La presencia de hipersensibilidad dentaria, las opacidades en el esmalte y las fracturas post-eruptiva del esmalte son características clínicas frecuentes en las piezas dentarias con HIM y el grado de severidad más recurrente de la HIM es leve/moderado en el estudio, por lo tanto, se sugiere mantener una evaluación periódica y visita al odontopediatra a partir de la erupción de los primeros molares para la prevención de opacidades del esmalte.

REFERENCIAS

BIBLIOGRAFICAS

1. Gómez J, Martínez D, Trejo C, García A. Análisis de la relación entre la hipomineralización incisivo molar y los factores asociados a su etiología. Rev. Odont. Mex
2. Corral C, Rodríguez H, Cabello R, Bersezio C,

- Cordeiro R, Fresno M. Impacto de la hipomineralización incisivo Molar en la experiencia de caries en escolares de 6-12 años en Santiago, Chile. *Rev. Clínica de Periodoncia, Implantología y Rehabilitación Oral*. 2016;9(3):277-283.
3. Murrieta J, Torres J, Sánchez J. Frecuencia y severidad de hipomineralización incisivo molar (HIM) en un grupo de niños mexicanos, 2014. *Rev Nac Odontol*, 2016;12(23):7-14.
 4. Maurenza U, Alonso J, García A. Prevalencia de hipomineralización incisivo – molar y características clínico – epidemiológicas en dos cohortes de edad de población infantil. *RCOE*. 2015; 7:1-18.
 5. Balmer R, Toumba K, Munyombwe T, Duggal M. A comparison of the presentation of molar incisor hypomineralisation in two communities with different fluoride exposure. *Eur Arch Paediatr Dent*. 2015; 16(3):257-64.
 6. Biondi A, Cortese S., Ortolani A., Argentieri A. Características clínicas y factores de riesgo asociados a Hipomineralización Molar Incisiva. *Rev. Fac. Odont. (UBA)*. 2010;25(58):11-15.
 7. Jans A., Díaz J., Vergara C. Zaror C. Frecuencia y Severidad de la Hipomineralización Molar Incisal en pacientes atendidos en las Clínicas Odontológicas de la Universidad de La Frontera, Chile. *Int. J. Odontostomat*. 2011;5(2):133-140.
 8. Comes A., De la Puente C., Rodríguez F. Prevalencia de hipomineralización en primeros molares permanentes (MIH) en población infantil del Área 2 de Madrid. *RCOE*. 2007; 12(3):129-134.
 9. Balmer R, Toumba K, Munyombwe T, Godson J, Duggal M. The prevalence of incisor hypomineralisation and its relationship with the prevalence of molar incisor

- hypomineralisation. *Eur Arch Paediatr Dent.* 2015; 16(3):265-9.
10. Mittal N, Phenotypes of Enamel Hypomineralization and molar incisor hypomineralization in permanent dentition: identification, quantification and proposal for Classification. *J of Clin Ped Dent.* 2016;40(5):367-374.
 11. Raposo F, de Carvalho Rodrigues AC, Lia ÉN, Leal SC. Prevalence of Hypersensitivity in Teeth Affected by Molar-Incisor Hypomineralization (MIH). *Caries Res.* 2019;53(4):424-430.
 12. Buchgraber B, Kqiku L, Ebdeseder K. Molar incisor hypomineralization: proportion and severity in primary public school children in Graz, Austria. *Clin Oral Invest.* 2017; 22(2):757-762.
 13. Fonseca L, Correa P, Concelcao R, Baccin C, Zarzar P, Pimenta M. Association between molar incisor hypomineralization in schoolchildren and both prenatal and postnatal factors: a population-based Study. *Plos One.* 2016; 11(6): e0156332.
 14. Dongdong Z, Bao D, Dandan Y, Qiongqiong R, Yehuan S. The prevalence of molar incisor hypomineralization: evidence from 70 studies. *Inter J of Paed Dent.* 2018; 28(2):170-179.
 15. Barros N, Almeida L, Figueiredo P, Silva M, Martins S, Castro C, De Deus M. Impact of molar incisor hypomineralization on oral health related quality of life in schoolchildren. *Braz Oral Res.* 2016; 30(1):117.
 16. Pio R, Andrade N, Cavalcante L, Medeiros F, Silva M, Almedia L, Moura M. Exploring the association between genetic and environmental factors and molar incisor hypomineralization: evidence from a twin study. *Int J Paediatr Dent.* 2018;28(2):198-206.
 17. Wuollet E, Laisi S, Salmela E, Ess A, Alaluusua S.

- Molar incisor hypomineralization and the association with childhood illnesses and antibiotics in a group of finnish children. *Acta Odont Scand.* 2016; 74(5):416-22.
18. Archana R, Avnish S, Ipseeta M, Jyoti S, Vineet R, Gunjan S. Molar Incisor hypomineralization: Prevalence and risk factors among 7-9 years old school children in Muradnagar, Ghaziabad. *The oopen dent J.* 2011;12: 714-722.
 19. Hussein A, Faisal M, Haron M, Ghanim A, Abu.Hassan M. Distribution of Molar Incisor Hypomineralization in Malaysian Children Attending University Dental Clinic. *The J. Clinc. Ped. Dent.* 2015;39(3):219-223.
 20. Jing N, Oy E, Nair R, Ling C. Prevalence of molar incisor hypomineralization (MIH) in Singaporean children. *Int. J. Paediatr. Dent.* 2014;25(2):73-8.
 21. Mohammed S, Madani S, Sadek O. Molar incisor hypomineralization, prevalence, and etiology. *Int. J. Dent.* 2014; 2014:234508.
 22. Ferreira L, Paiva E, Ríos H, Boj J, Espasa E, Planells P. Hipomineralización incisivo molar: su importancia en Odontopediatría. *Odontol. Pediatr.* 2005;13(2):54-59.
 23. Koruyucu M, Ozel S, Bahar E. Prevalence and etiology of molar-incisor hypomineralization (MIH) in the city of Istanbul. *J Dent Scien.* 2018;20:1-11.
 24. Kuhnish J, Heitmuller D, Thiering E, Brockow I, Hoffmann U, Neuman C, Heinrich R, Bauer C, Von Berg A, Koletzko S, Garcia F, Hickel R, Heinrich J. Proportion and extent of manifestation of molar-incisor-hypomineralizations according to different phenotypes. *J Public Health Dent.* 2012;1-8.
 25. Arehalli S, Hegde S. Molar-incisor hypomineralization: prevalence, severity and clinical characteristics in 8-to-13 year old children of Udaipur, India. *JISPPD.* 2014;32(4):322-329.

26. Rita M, Cappé M, Carli E, Lardani L, Pasini M. Investigation of clinical characteristics and etiological factors in children with molar incisor hypomineralization. *Int. J. Dent.* 2018;2018:1-6.
27. Saber F, Waly N, Moheb D. Prevalence of molar incisor hypomineralization in a group of Egyptian children using the short form: a cross sectional study. *European archives of paediatric dent.* 2018; 19(5):337-345.
28. Koruyucu M, Ozel S, Bahar E. Prevalence and etiology of molar-incisor hypomineralization (MIH) in the city of Istanbul. *J Dent Scienc.* 2018;1(3):318-328.
29. Weerheijm K. Molar incisor hypomineralization (MIH): clinical presentation, aetiology and management. *Dent Update.* 2004;3(1):9-12.
30. Solis M, Alarcón C. Hipomineralización incisivo molar y factores etiológicos ambientales. Revisión de la literatura. *Rev. Cien. Odontol.* 2019;7(1):140-147.
31. Alfaro A, Castejón I, Magán R, Alfaro J. Síndrome de hipomineralización incisivo-molar. *Rev. Pediatr. Aten.*

ANEXOS

Imagen 1. Examen clínico a los pacientes de la clínica de odontopediatría I y II.

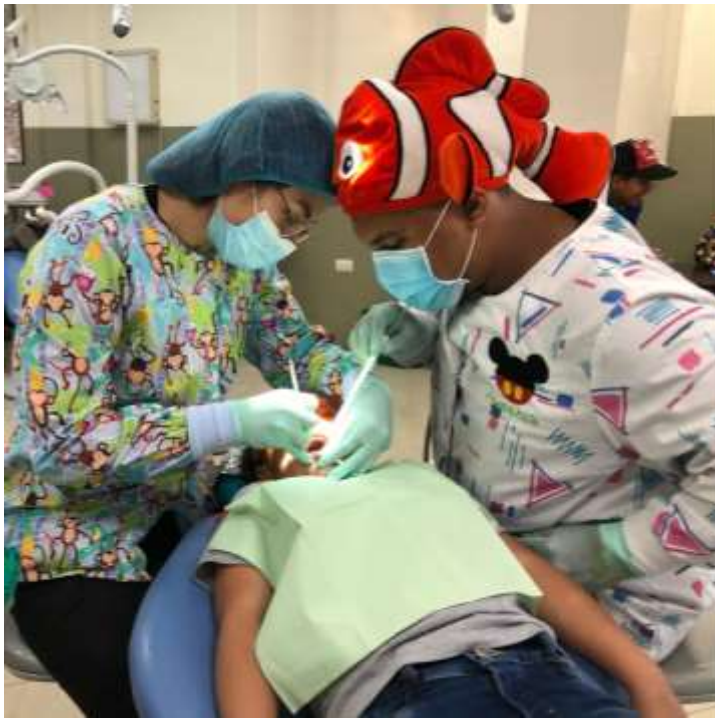

Imagen 2. Prueba de hipersensibilidad colocando una bolita de algodón con endoice en el tercio medio de las piezas afectadas con HIM.

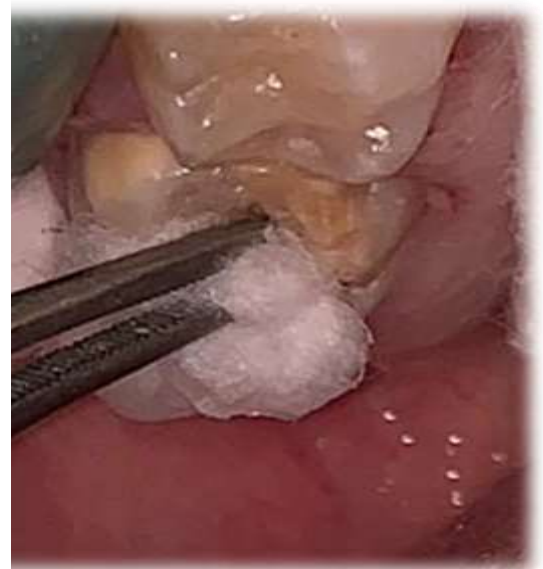
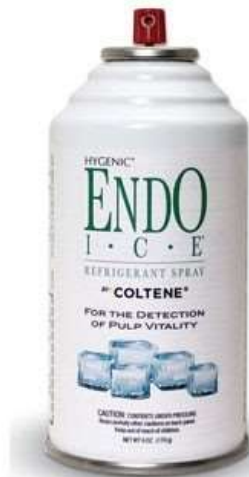
Imagen 3. Hipomineralización incisivo molar leve, con opacidades en el esmalte definidas y aisladas, de color marrón en los primeros molares superiores.

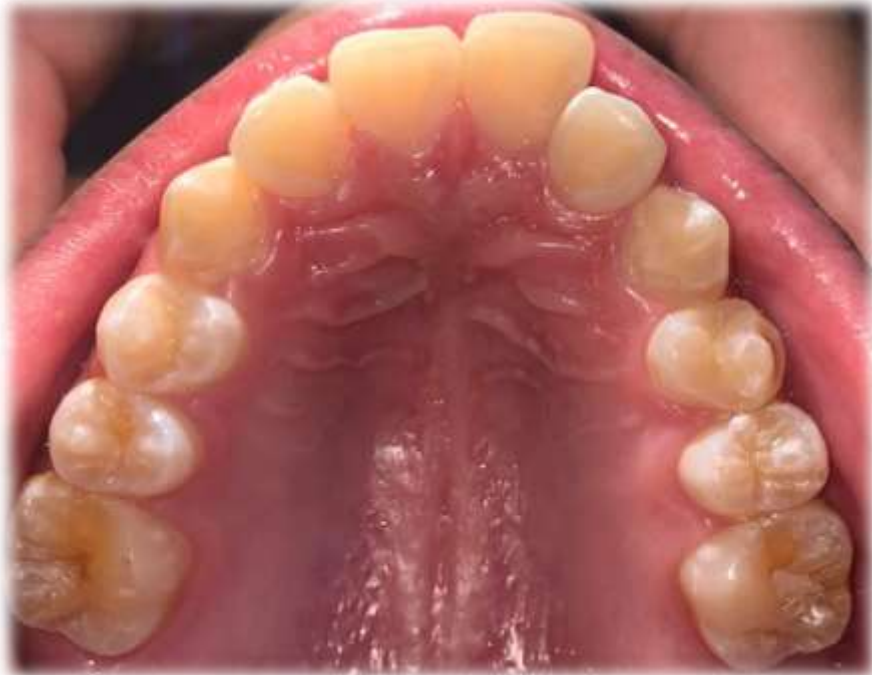

Imagen 4. Hipomineralización incisivo molar moderada, con opacidades en el esmalte y fractura posteruptiva en una superficie en el primer molar superior izquierdo.

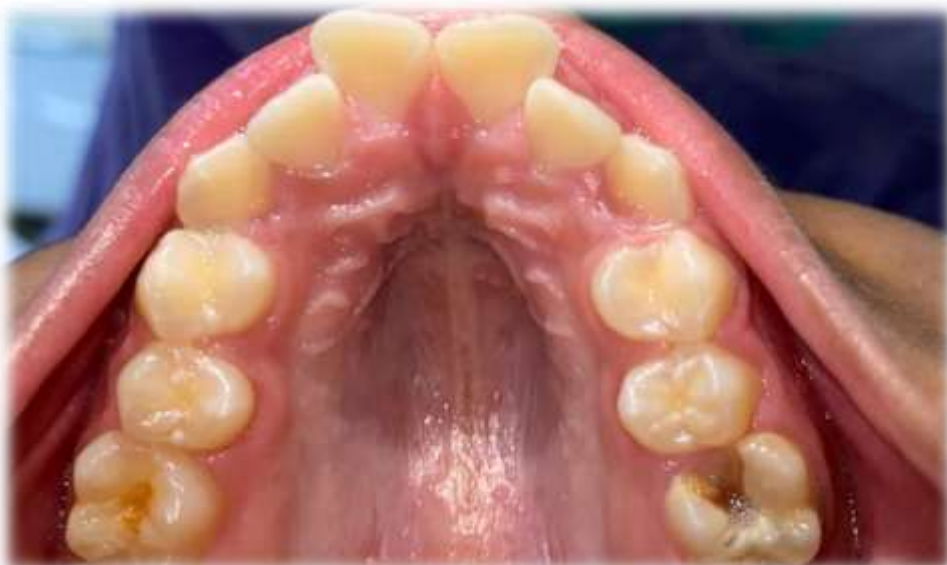
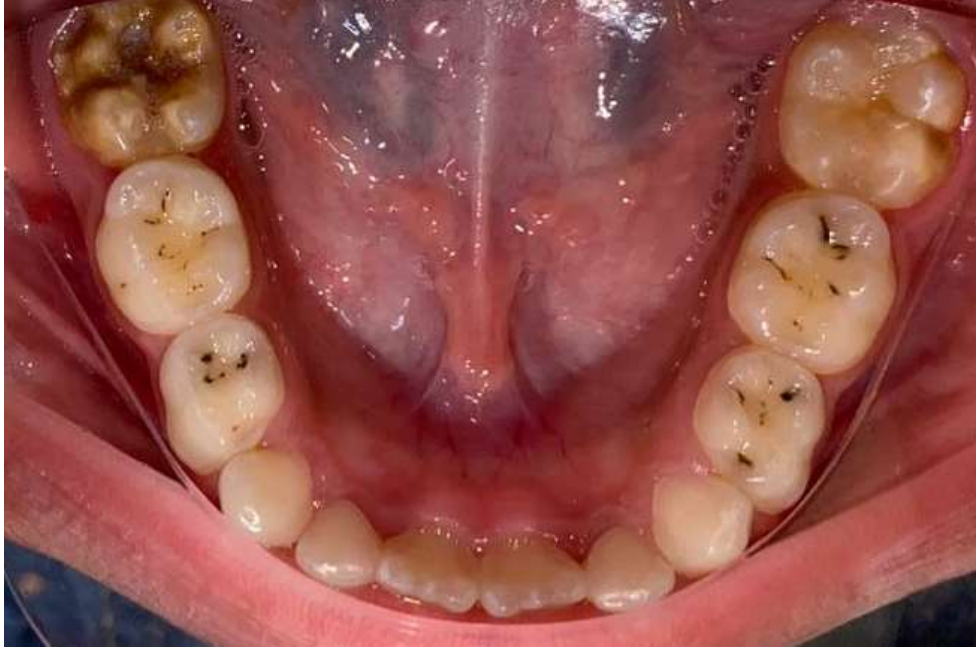
Imagen 5. Hipomineralización incisivo molar severa, con opacidades en el esmalte color marrón, fractura posteruptiva en más de 2 superficies y exposición pulpar en el primer molar inferior derecho.





UNIVERSIDAD CATÓLICA
DE SANTIAGO DE GUAYAQUIL

HOJA DE REGISTRO

PROYECTO DE TRABAJO DE TITULACIÓN

TÍTULO:

" PREVALENCIA DE HIPOMINERALIZACIÓN INCISIVO MOLAR, NIÑOS 8-12 AÑOS, CLÍNICA UCSG, SEMESTRE B-2019."

EDAD: 8-9años 10-11años 12años

GÉNERO: FEMENINO MASCULINO

HIM

AUSENTE	<input type="checkbox"/>
PRESENTE	<input type="checkbox"/>

FACTOR ETIOLÓGICO

FACTORES PRENATALES			
Cuadros infecciosos	SI	NO	
Desnutrición	SI	NO	
Preeclampsia	SI	NO	
FACTORES PERINATALES			
Grado de madurez	PREMATURO	TÉRMINO	POSTÉRMINO

Bajo peso al nacer	SI	NO	
Partos Prolongados	SI	NO	
FACTORES POSTNATALES			
Cuadros infecciosos/Febriles	SI	NO	
Alergias/Asma	SI	NO	
Medicamentos	Antibióticos	Antiinflamatorio	Ambos

HIPERSENSIBILIDAD DENTARIA

AUSENTE	
PRESENTE	

CARACTERÍSTICAS CLÍNICAS

OPACIDADES DEL ESMALTE	
COLOR DE OPACIDAD	
FRACTURA POSTERUPTIVA DEL ESMALTE	
RESTAURACIÓN ATÍPICA CON OPACIDADES EN LOS MÁRGENES	
EXTRACCIÓN DE UN PRIMER MOLAR PERMANENTE	
ERUPCIÓN	

SEVERIDAD HIM

HIM LEVE 	
HIM MODERADO 	
HIM SEVERO 	

GRUPO DENTARIO

11	
12	
21	
22	
16	
26	
31	
32	
41	
42	
36	



UNIVERSIDAD CATÓLICA
DE SANTIAGO DE GUAYAQUIL

CONSENTIMIENTO INFORMADO

" PREVALENCIA DE HIPOMINERALIZACIÓN INCISIVO MOLAR, NIÑOS 8-12 AÑOS, CLÍNICA UCSG, SEMESTRE B-2019."

Guayaquil, _____

El objetivo de este trabajo de investigación es "Establecer la prevalencia de hipomineralización incisivo molar en niños de 8 a 12 años en la Clínica de Odontopediatría y Ortodoncia de la UCSG Semestre A-2019".

Entre los procedimientos a realizar se encuentran encuestas a los padres de los niños presentes en la muestra, y el análisis de modelos de estudio de los niños a analizar. No presentará ninguna injuria ni daño, ni dolor al momento de realizar este trabajo, los datos obtenidos de esta encuesta serán protegidos y no serán copartido sin previa autorización del paciente.

Participar en este proyecto otorga beneficios, entre ellos la parte educativa que proporciona cada una de las preguntas de las encuestas dando así información importante sobre las alteraciones del desarrollo del esmalte; además proporciona parámetros para analizar el factor causal de dicha anomalía según la etapa en que se presentó la alteración.

El presente proyecto de investigación es realizado por: Viviana Villegas quien será el que dirija el estudio y supervisado por: Dra. Giselle Adum tutora en el presente trabajo.

Lea toda la información que se le ofrece en este documento y haga todas las preguntas que necesita al investigador que se lo está explicando, antes de tomar una decisión.

Si acepta que su hijo/a participe en el estudio, lo primero que debe hacer es firmar este Consentimiento Informado. Luego, le haremos a usted y a su hijo/a algunas preguntas y procederemos a examinarlo a él y su modelo de estudio diagnóstico para ver si presenta todas las condiciones necesarias para ser incluido/a siguiendo todas las normas de bioseguridad existentes en la actualidad.

Si tiene dudas sobre el estudio puede contactar al investigador principal: Viviana Villegas al teléfono 0983338474.

Yo, _____ con C.I. # _____

He leído y comprendido la información anterior y mis preguntas han sido respondidas de manera satisfactoria. He sido informado y entendido que los datos obtenidos en el estudio pueden ser publicados o difundidos con fines estadísticos y científicos. Por lo siguiente, acepto la participación de mi hijo/a y de mi persona en este estudio en forma voluntaria y libre.

FIRMA DEL TUTOR DEL PARTICIPANTE

FIRMA DEL ALUMNO

DECLARACIÓN Y AUTORIZACIÓN

Yo, **Villegas Yáñez Viviana Elizabeth**, con C.C: **#0927518621** autora del trabajo de titulación: **Prevalencia de hipomineralización incisivo-molar, niños de 8-12 años, clínica UCSG, semestre B-2019**, previo a la obtención del título de **Odontóloga** en la Universidad Católica de Santiago de Guayaquil.

1.- Declaro tener pleno conocimiento de la obligación que tienen las instituciones de educación superior, de conformidad con el Artículo 144 de la Ley Orgánica de Educación Superior, de entregar a la SENESCYT en formato digital una copia del referido trabajo de titulación para que sea integrado al Sistema Nacional de Información de la Educación Superior del Ecuador para su difusión pública respetando los derechos de autor.

2.- Autorizo a la SENESCYT a tener una copia del referido trabajo de titulación, con el propósito de generar un repositorio que democratice la información, respetando las políticas de propiedad intelectual vigentes.

Guayaquil, 2 de marzo del 2020

f. _____

Nombre: **Villegas Yáñez, Viviana Elizabeth**

C.C: **0927518621**



REPOSITORIO NACIONAL EN CIENCIA Y TECNOLOGÍA

FICHA DE REGISTRO DE TESIS/TRABAJO DE TITULACIÓN

TEMA Y SUBTEMA:	Prevalencia de hipomineralización incisivo-molar, niños de 8-12 años, clínica UCSG, semestre B-2019.		
AUTOR(ES)	Villegas Yánez Viviana Elizabeth		
REVISOR(ES)/TUTOR(ES)	Dra. Adum Bustamante Giselle María		
INSTITUCIÓN:	Universidad Católica de Santiago de Guayaquil		
FACULTAD:	Ciencias Médicas		
CARRERA:	Odontología		
TÍTULO OBTENIDO:	Odontóloga		
FECHA DE PUBLICACIÓN:	2 de marzo del 2020	No. DE PÁGINAS:	20
ÁREAS TEMÁTICAS:	Odontopediatría		
PALABRAS CLAVES/ KEYWORDS:	Hipomineralización incisivo molar (HIM), primeros molares, Hipersensibilidad.		

INTRODUCCIÓN: La hipomineralización incisivo molar (HIM) es un defecto cualitativo del esmalte, que afectan incisivos y primeros molares permanentes. Su etiología es multifactorial y puede provocar desde opacidades dentarias, hasta fracturas dentarias e hipersensibilidad dentaria.

OBJETIVO: Establecer la prevalencia de hipomineralización incisivo molar en niños de 8 a 12 años en la Clínica de Odontopediatría

MATERIALES Y MÉTODOS: Se realizó un estudio descriptivo y analítico de corte transversal, cuya muestra fue de 120 niños. Se analizó el factor etiológico, presencia de hipersensibilidad dentaria mediante cuestionarios; características clínicas del HIM mediante el índice modificado de DDEm; y el grado de severidad mediante el índice de Mathu Muju & Wright.

RESULTADOS: Se analizó que solo 11.67% presenta HIM en la Clínica UCSG, también determinó el factor etiológico de mayor prevalencia fue bajo peso al nacer y grado de madurez en 78.57%, estableció que 78.57% del grupo de estudio presentó hipersensibilidad dentaria, determinó las características clínicas presentes en 100% del grupo de estudio fueron las opacidades del esmalte, presentó mayor prevalencia el grado de severidad leve en un 85.71% y moderado 71.43%, también presentó mayor prevalencia en la pieza 46 con un 92.86%.

CONCLUSIONES: LA HIM, es una patología no tan frecuente y su prevalencia predomina la alteración en primeros molares inferiores permanentes. En su etiología se destaca bajo peso al nacer como factor perinatal; la presencia de hipersensibilidad, opacidad y fracturas posteruptivas dentarias son características recurrentes en alteraciones de HIM. El grado de severidad leve es el que se encuentra en la mayor cantidad de niños estudiados.

ADJUNTO PDF:	<input checked="" type="checkbox"/> SI	<input type="checkbox"/> NO
CONTACTO CON AUTOR/ES:	Teléfono: +593983338474	E-mail: vivi.villegas95@hotmail.com
CONTACTO CON LA INSTITUCIÓN (COORDINADOR DEL PROCESO UTE)::	Nombre: Dr. José Fernando Pino Larrea	
	Teléfono: +593962790062	
	E-mail: jose.pino@cu.ucsg.edu.ec	

SECCIÓN PARA USO DE BIBLIOTECA

Nº. DE REGISTRO (en base a datos):	
Nº. DE CLASIFICACIÓN:	
DIRECCIÓN URL (tesis en la web):	