



**UNIVERSIDAD CATÓLICA
DE SANTIAGO DE GUAYAQUIL
FACULTAD DE CIENCIAS MÉDICAS
CARRERA DE MEDICINA**

TEMA:

**CONCORDANCIA INTER E INTRA OBSERVADOR EN LA
DETECCIÓN DE SACROILITIS EN RADIOGRAFÍA SIMPLE DE
PELVIS ENTRE PROFESIONALES DE LA SALUD EN
GUAYAQUIL EN EL 2018**

AUTOR (ES):

**Martínez Calero, María Daniela
Mendoza Macías, Doménica Patricia**

**Trabajo de titulación previo a la obtención del grado de
MÉDICO**

TUTOR:

Zúñiga Vera, Andrés Eduardo

Guayaquil, Ecuador

30 de abril de 2019



UNIVERSIDAD CATÓLICA
DE SANTIAGO DE GUAYAQUIL

FACULTAD DE CIENCIAS MÉDICAS
CARRERA DE MEDICINA

CERTIFICACIÓN

Certificamos que el presente trabajo de titulación, fue realizado en su totalidad por **Martínez Calero, María Daniela** y **Mendoza Macías, Doménica Patricia** como requerimiento para la obtención del Título de **Médico**.

TUTOR

f. _____
Dr. Zúñiga Vera, Andrés Eduardo, Mgs

DIRECTOR DE LA CARRERA

f. _____
Dr. Aguirre Martínez Juan Luis, Mgs

Guayaquil, a los 30 días del mes de abril del año 2019



UNIVERSIDAD CATÓLICA
DE SANTIAGO DE GUAYAQUIL

**FACULTAD DE CIENCIAS MEDICINAS
CARRERA DE MEDICINA**

DECLARACIÓN DE RESPONSABILIDAD

Nosotras, **Martínez Calero, María Daniela y Mendoza Macías,**
Doménica Patricia

DECLARAMOS QUE:

El Trabajo de Titulación, **CONCORDANCIA INTER E INTRA OBSERVADOR EN LA DETECCIÓN DE SACROILITIS EN RADIOGRAFÍA SIMPLE DE PELVIS ENTRE PROFESIONALES DE LA SALUD EN GUAYAQUIL EN EL 2018** previo a la obtención del Título de **Médico**, ha sido desarrollado respetando derechos intelectuales de terceros conforme las citas que constan en el documento, cuyas fuentes se incorporan en las referencias o bibliografías. Consecuentemente este trabajo es de mi total autoría.

En virtud de esta declaración, nos responsabilizamos del contenido, veracidad y alcance del Trabajo de Titulación referido.

Guayaquil, a los 30 días del mes de abril del año 2019

LAS AUTORAS

f. _____
Martínez Calero, María Daniela

f. _____
Mendoza Macías, Doménica Patricia



UNIVERSIDAD CATÓLICA
DE SANTIAGO DE GUAYAQUIL

FACULTAD DE MEDICINA
CARRERA DE MEDICINA

AUTORIZACIÓN

Nosotras, **Martínez Calero, María Daniela y Mendoza Macías,**
Doménica Patricia

Autorizamos a la Universidad Católica de Santiago de Guayaquil a la **publicación** en la biblioteca de la institución del Trabajo de Titulación, **CONCORDANCIA INTER E INTRA OBSERVADOR EN LA DETECCIÓN DE SACROILITIS EN RADIOGRAFÍA SIMPLE DE PELVIS ENTRE PROFESIONALES DE LA SALUD EN GUAYAQUIL EN EL 2018**, cuyo contenido, ideas y criterios son de nuestra exclusiva responsabilidad y total autoría.

Guayaquil, a los 30 días del mes de abril del año 2019

LAS AUTORAS:

f. _____
Martínez Calero, María Daniela

f. _____
Mendoza Macías, Doménica Patricia

Urkund Analysis Result

Analysed Document: Martínez Mendoza 62.docx (D40847796)
Submitted: 8/17/2018 1:03:00 AM
Submitted By: danielamartinezc@hotmail.com
Significance: 0 %

Sources included in the report:

Instances where selected sources appear:

0

AGRADECIMIENTO

Agradecemos a nuestro tutor, Andrés Eduardo Zúñiga Vera, quien con paciencia y esmero fue nuestra guía en este proceso de titulación. Al Departamento de Imágenes del Hospital Básico Durán, damos gracias por la apertura para la recolección de datos de nuestro estudio. Finalmente a la UCSG, familiares y todas las personas que nos acompañaron en el proceso de formación para convertirnos en médicos.

Daniela y Doménica.

DEDICATORIA

A mis padres, por creer en mí en todo momento y ser mi apoyo incondicional; sin ellos no podría estar hoy terminando este paso. A Dios, por no abandonarme en las situaciones más desafiantes de la carrera y darme la fuerza necesaria para avanzar día a día. A todas las personas que me acompañaron a lo largo de este proceso y marcaron una huella en mi formación. Gracias infinitas.

Doménica Mendoza Macías

DEDICATORIA

A mi familia, por darme un apoyo incondicional en cada paso. A todos los docentes que aportaron en este camino. A todas las personas que se mantuvieron junto a mí durante los días difíciles. Y por último, a Dios por guíarme, iluminándome para culminar una etapa más de esta gran meta.

Daniela Martínez Calero.



**UNIVERSIDAD CATÓLICA
DE SANTIAGO DE GUAYAQUIL**

**FACULTAD DE MEDICINA
CARRERA DE MEDICINA**

TRIBUNAL DE SUSTENTACIÓN

f. _____
Dra. Isabel María Salcedo Velarde

f. _____
Dr. Christian Enrique Elías Ordoñez

ÍNDICE

ABSTRACT.....	XI
RESUMEN.....	XI
INTRODUCCIÓN.....	2
DESARROLLO.....	3
CAPÍTULO 1.....	3
Espondiloartritis y Espondilitis Anquilosante.....	3
1.1. Espondiloartritis.....	3
1.2. Espondilitis Anquilosante.....	4
CAPÍTULO 2.....	8
Sacroilitis y sus variaciones inter e intra-observador.....	8
MATERIALES Y MÉTODOS.....	12
RESULTADOS.....	14
Tablas y figuras.....	15
DISCUSIÓN.....	18
CONCLUSIONES.....	22
REFERENCIAS.....	23

ABSTRACT

Ankylosing spondylitis is a chronic inflammatory disease whose main symptom is low back pain, a reason for frequent consultation in primary care. Its diagnosis is based on clinical and radiological criteria.

The objective of the study was to identify variations in the detection of sacroiliitis in health professionals in Guayaquil.

The study was cross-sectional, descriptive and observational, for which a total of 90 images of simple pelvic radiographs were collected; subsequently they were selected by an expert. A digital form was made that questioned the level of instruction and the classification of the modified criteria of New York sacroiliitis according to the data filled by the participants. The study population was health professionals from Guayaquil.

A total of 90 images of simple pelvic radiographs taken from a private practice and from Hospital Básico de Durán; of which, 29 were selected. Medical students (55%), interns (23%), residents / postgraduates (15%) and specialists (7%) participated. An interater Kappa index of 0.036 was observed, and an intrarater Kappa index with a value of 0.3.

In conclusion, the interater concordance was mild and intrarater concordance was acceptable. The agreement between specialists was acceptable, in postgraduates / residents and medical students was mild and with medical interns was poor. In future studies, the reasons for these results can be analyzed.

Key words: SACROILITIS; INTERATER; INTERATER VARIABILITY; KAPPA INDEX; SPONDYLOARTHRITIS.

RESUMEN

La espondilitis anquilosante es una enfermedad crónica inflamatoria cuyo síntoma principal es el dolor lumbar, motivo de consulta frecuente en la atención primaria. Su diagnóstico se basa en criterios clínicos y radiológicos.

El objetivo del estudio fue identificar variaciones en la detección de sacroilitis en los profesionales de salud de Guayaquil.

El estudio fue de corte transversal, descriptivo y observacional para el cual se recabaron un total 90 imágenes de radiografías simples de pelvis; posteriormente fueron seleccionadas por un experto. Con ella se realizó un formulario digital que recogió el nivel de instrucción y la clasificación los grados de sacroilitis criterios modificados de New York según los datos llenados por los participantes. La población de estudio fueron profesionales de la salud de Guayaquil.

Se recabaron un total 90 imágenes de radiografías simples de pelvis tomadas de consulta privada y del Hospital Básico Durán; de las cuales, 29 fueron seleccionadas. Participaron estudiantes de medicina (55%), internos (23%), residentes/posgradistas (15%) y especialistas (7%). Se objetivó un índice Kappa interobservador de 0,036, y un índice Kappa intraobservador con un valor de 0,3.

En conclusión la concordancia interobservador fue leve y la concordancia intraobservador fue aceptable. La concordancia entre especialistas fue aceptable, en posgradistas/residentes y estudiantes de medicina leve y por último en internos rotativos de medicina fue pobre. En futuros estudios se puede analizar los motivos de estos resultados.

Palabras Claves: SACROILITIS; INTEROBSERVADOR; VARIABILIDAD INTEROBSERVADOR; ÍNDICE KAPPA; ESPONDILOARTRITIS.

INTRODUCCIÓN

Existe un grupo de enfermedades llamadas espondiloartritis, que se caracterizan por dolor artrítico de tipo inflamatorio, las cuales presentan similitudes en su presentación clínica, imagenológica y genética; se incluyen dentro de los aspectos propios de estos grupos de enfermedades: el dolor de espalda inflamatorio, oligoartritis en tren inferior, dactilitis, entesitis y manifestaciones de inflamación fuera del sistema osteoarticular, como uveítis, psoriasis, enfermedad inflamatoria intestinal, entre otras (1).

Es de suma importancia la detección temprana de puntuales signos y síntomas para estas patologías, ya que varía altamente el pronóstico y morbilidad de alguna de ellas.

Para el diagnóstico de la espondilitis anquilosante, que es la presentación más típica de las espondiloartritis, se toma en cuenta un hallazgo radiológico inequívoco de sacroilitis grado 2 bilateral o grado 3-4 unilateral (2). Sin embargo, cabe recalcar que en la fase temprana de la enfermedad, la precisión diagnóstica radiológica de sacroilitis tiene muy baja sensibilidad, es por esto que la confirmación de la patología puede tardar de 8 a 11 años luego del inicio de los síntomas (3). Con el consiguiente atraso en el tratamiento oportuno.

Este diagnóstico se basa en la precisión del criterio del especialista en reumatología o imagenología. Es conocido que la lumbalgia es un síntoma prevalente, por ello los profesionales de primer nivel de salud deberían tener la destreza y capacidad de detectar estas posibles alteraciones con esta sencilla y accesible técnica radiológica.

El presente estudio busca evaluar el desempeño de la radiografía simple de pelvis para la detección de sacroilitis, en una población de trabajadores sanitarios del primer nivel de atención.

DESARROLLO

CAPÍTULO 1

Espondiloartritis y Espondilitis Anquilosante.

1.1. Espondiloartritis

Las espondiloartritis se definen como un grupo de enfermedades crónicas inflamatorias, cuya afección predomina frecuentemente en el esqueleto axial. Se clasifican en espondilitis anquilosante, artritis reactiva, artritis psoriásica, artritis de la enfermedad inflamatoria intestinal, un subgrupo de artritis crónica juvenil y la espondiloartritis axial pre-radiográfica, que al definirse ha reemplazado el término de espondiloartropatía indiferenciada. La prevalencia de la espondilitis anquilosante en Latinoamérica corresponde al 10%, y de todo el grupo de espondiloartritis se estima que dos o tres veces mayor (4). Tienen en común diversas manifestaciones clínicas que las caracterizan particularmente como su asociación al gen HLA-B27, manifestaciones en articulaciones periféricas con predominancia en las inferiores, espondilitis, sacroilitis, entesitis, dactilitis, uveítis, lesiones mucosas entéricas, y lesiones en piel (2).

De manera inicial, fue necesario definir conceptos como el de dolor lumbar inflamatorio caracterizado por su comienzo antes de los 40 años, que el mismo sea insidioso, que mejore con ejercicio, que no mejore con reposo, y que sea nocturno, se confirma si cumple al menos cuatro de estos parámetros. Esta definición abrió paso a un cambio significativo en el abordaje de la enfermedad, aumentando la posibilidad de un diagnóstico precoz preciso.

El actual sistema de clasificación ASAS (ASAS - Assessment of SpondyloArthritis international Society) constata el subtipo axial a pacientes menores a 45 años que describen un cuadro clínico de dolor lumbar de tres o más meses de duración. Tiene 2 secciones: una radiológica y una clínica. En los parámetros radiológicos ha de constatarse la presencia de sacroilitis mediante radiografía simple o resonancia magnética, y uno de los rasgos

clínicos. En los parámetros clínicos, el paciente podrá tener un HLA-B27 positivo y al menos dos de los signos expuestos, sin que la sacroilitis radiológica sea obligatoria. Además el subtipo periférico lo describe como la presencia de entesitis, artritis o dactilitis más otras características clínicas. La sensibilidad y la especificidad para los criterios de espondiloartritis axial, son de 82,9 y de 84,4%, respectivamente, y para los criterios de espondiloartritis periférica, son de 78,0 y de 82,2% (5).

1.2. Espondilitis Anquilosante

La espondilitis anquilosante, enfermedad de Marie-Strumpell o enfermedad de Bechterew, es una espondiloartritis de severidad e impacto en la calidad de vida, presentando una clínica diversa en cada paciente, además de caracterizarse por una sintomatología intermitente. El diagnóstico en etapas iniciales puede ser clave para contrarrestar la progresión del dolor y la rigidez característicos de esta patología, llegando a la remisión y previniendo una mayor deformidad (6).

Epidemiológicamente afecta al 0.5%-1% de la población de raza blanca, siendo la más frecuente y representativa dentro de las espondiloartropatías, encontrándose una relación más estrecha con el gen HLA-B27. Su presentación es más común en hombres con una relación 2:1 (7). El inicio de la enfermedad ocurren entre la segunda y cuarta década, aunque se reporta un subtipo juvenil que padecen pacientes en su primera década de vida (6).

La etiología no ha logrado ser definida, pero se han descubierto factores asociados a la incidencia de la enfermedad. Presenta relación con el gen HLA-B27 (8), la historia familiar convierte el riesgo de padecer la enfermedad en aproximadamente del 20% (6). Se sostiene que al ser una patología incluida dentro de las espondiloartropatías, existe la posibilidad de que una bacteria del sistema digestivo desencadene la enfermedad en pacientes que presentan el gen. Se ha expuesto una hipótesis que afirma que factores ambientales resultan en una respuesta inmune determinada genéticamente. Las bacterias gram negativas cuentan con antígenos que guardan estructura

similar al B27, produciendo una reacción cruzada y desencadenando una respuesta autoinmune (8).

El principal síntoma es dolor localizado en cualquier nivel de la columna, siendo el segmento lumbar el más frecuentemente afectado. El mismo puede presentarse luego de periodos de reposos prolongado, de manera particular al levantarse. Se asocia una rigidez matutina que cede con la actividad diaria. El dolor lumbar no está asociado con esfuerzo físico, y es común que se presenten períodos de remisión completa y otros de exacerbación. El examen físico puede presentarse sin alteraciones o mostrar restricción de movilidad, manteniéndose reversible en esta etapa.

La forma de presentación más usual es el síndrome sacroilíaco, el dolor se localiza en el cuadrante superior proximal del glúteo, llega a irradiar hasta la rodilla, enmascarándose como un dolor del nervio ciático. Semiológicamente en la exploración de la articulación, el dolor se presentará en etapas iniciales, sin embargo mientras el proceso de anquilosis avanza, resultará negativo.

Un porcentaje superior al 50% de los pacientes suelen desarrollar artritis periférica, durante los primeros años o incluso precediendo el dolor vertebral. Es generalmente oligoarticular y autolimitada, afectando predominantemente miembros inferiores, comprometiendo articulaciones como la coxofemoral en un 40% de los casos, glenohumeral, rodilla, tibioperoneoastragalina, tarso y metatarsofalángicas. Se caracterizan por presentar manifestaciones clínicas de entesitis, talalgia o fascitis plantar (8).

La lesión anatomopatológica conlleva un proceso inflamatorio en una articulación o en la entesis, lugar de inserción de los ligamentos o tendones en el hueso. La entesitis provoca de igual forma inflamación del hueso próximo, causando erosión, al final de este proceso ocurre cicatrización que produce crecimiento óseo, es decir hueso reactivo. Este proceso puede terminar fusionando las vértebras (6). La lesión radiológica que aparece al inicio de la enfermedad es la sacroilitis, es más frecuente su presentación bilateral pero puede también ser unilateral e incluso tardar años en evidenciarse (8), sin embargo más del 90% de los pacientes presentan

sacroilitis en imágenes radiológicas, convirtiéndose en un elemento clave para diagnóstico, clasificación y monitorización (2).

En 1984 se establecieron los criterios de Nueva York modificados que dirigen el abordaje en dos características diagnósticas, clínicas y radiológicas. Las clínicas incluyen dolor lumbar y rigidez durante más de 3 meses que mejora con el ejercicio, pero no alivia con el reposo, movilidad de la columna lumbar limitada en planos frontal y sagital, y expansión torácica limitada. Las radiológicas se definen como sacroilitis grado 2 bilateral (más frecuente), o grado 3-4 unilateral. De esta manera se establece que la espondilitis anquilosante definida se describe cuando se asocia una característica radiológica y clínica (9).

La causa de un diagnóstico tardío, es múltiple. Sus síntomas característicos, dolor lumbar inflamatorio y rigidez, se presentan en etapas iniciales pero no otorgan precisión diagnóstica. No se cuenta con un parámetro de laboratorio distintivo, solo se cuenta con los criterios de clasificación previamente expuestos. La utilidad de estos criterios puede ser escasa. Tomando en cuenta los parámetros clínicos, el dolor y limitación lumbar pueden manifestarse en desde etapas avanzadas de la enfermedad. Enfocándonos en los parámetros radiológicos, un 50-70% de los pacientes demora cinco a diez años en obtener radiografías objetivas de sacroilitis, y el 15-25% tarda aún más. Incluso al evaluar el grado de afección en la articulación, es difícil de delimitar. Aproximadamente el 20% de los diagnósticos de grados iniciales, están errados (10).

Como se ha mencionado previamente las manifestaciones clínicas no se presentan de igual manera en ningún paciente, algunos llegan de forma más rápida a la anquilosis, otros tienen largos periodos de remisión. En la etapa inicial, la rigidez matutina se manifiesta y progresa, otorgando una importancia pronóstica. Los factores que llevan a un peor pronóstico son las manifestaciones en articulaciones periféricas y presentación de síntomas previo a los 16 años.

El aumento de un mejor pronóstico en los últimos años se atribuye a la identificación de los periodos asintomáticos, que previamente no llamaban la

atención, y el cambio en el abordaje de esta patología permitiendo el diagnóstico y tratamiento precoces (8).

CAPÍTULO 2

Sacroilitis y sus variaciones inter e intra-observador

Existen dos tipos de cambios que se reflejan en la radiografía simple de pacientes que padecen espondiloartritis. Primero los cambios destructivos, es decir la erosión, y continua con los cambios reparativos, es decir las esclerosis y la formación reparativa del hueso. Sin embargo los cambios inflamatorios, no son reflejados de manera definitiva, por lo que el uso de este método diagnóstico presenta un desafío.

Las radiografías de las articulaciones sacroilíacas son necesarias para el diagnóstico de espondilitis anquilosante, se utilizan los criterios de clasificación de Nueva York modificados, en donde se evalúa los grados de sacroilitis. Se conoce que las alteraciones vertebrales son comunes en esta enfermedad, sin embargo no están incluidas en estos criterios debido a que la enfermedad inicia afectando a las articulaciones sacroilíacas, y es muy infrecuente detectar alteraciones vertebrales sin que estas últimas estén afectadas (11).

La sacroilitis se refleja inicialmente con erosiones corticales, de manera predominante en la cara articular ilíaca, desmineralización del margen articular e incluso ensanchamiento de espacio articular. Al evolucionar la enfermedad se pierde el espacio articular y se produce esclerosis, de esta forma puede llegar a la anquilosis total de la articulación (12).

Según los criterios de Nueva York modificados mencionados previamente, se describen los cuatro grados con los cuales se evalúan las alteraciones. Grado 0 si mantiene su anatomía normal, Grado 1 si se sospecha, es decir los hallazgos no son claros aún del siguiente grado. El Grado 2 se denomina la sacroilitis mínima en donde encontramos ensanchamiento del espacio articular y erosiones, irregularidades en los márgenes articulares y esclerosis. El Grado 3 caracteriza a la sacroilitis moderada, en donde los hallazgos del grado anterior son más prominente y con mayor probabilidad en ambas articulaciones además se podrían encontrar puentes óseos y

estrechamiento del espacio articular. Por último, el grado 4 en donde ya existe anquilosis. (13).

A pesar de la introducción de la resonancia magnética como método diagnóstico que refleja mayor cantidad de alteraciones articulares previas a lo que se observaría en radiografías simples de pelvis, esta última sigue siendo la opción más económica, rápida y de mayor accesibilidad (14). Las imágenes radiológicas representan actualmente un rol importante para dar un diagnóstico más asertivo e iniciar un tratamiento precoz, debido a la intermitencia de las manifestaciones clínicas características de la enfermedad. Sin embargo, la forma de evaluación de las alteraciones en la radiografía van estrechamente de la mano con la percepción del observador, pudiendo resultar en un diagnóstico incorrecto (9).

Las concordancia inter e intra-observadores han sido reportadas como altamente variables en varios estudios, en los cual se analizan la presencia de características imagenológicas y la capacidad de especialistas entrenados en confirmar al menos la presencia de una alteración para un presunto diagnóstico, sin la necesidad definir la misma (15). Se debe tomar en cuenta que en la mayor parte de los estudios han utilizado como participantes especialistas en reumatología e imagenología, que incluso teniendo una capacitación previa, muestran que la variación no está asociada a la falta de conocimiento o experiencia (16).

Se ha reportado que la relevancia que tiene este factor de varianza radica en que mientras aumente la actividad inflamatoria se traducirá en una peor calidad de vida en el futuro del paciente, debido a que la sintomatología es incapacitante. Se ha comprobado repetidamente que las recomendaciones de disminuir la actividad de la enfermedad en pacientes poniendo como meta el tratamiento en las primeras etapas evolutivas (17), sin evidencias aún de que un tratamiento oportuno prevenga por completo los daños estructurales.

Se calcula que alrededor de 0.3-5% de las presentaciones de dolor lumbar en la atención primaria, terminan asociándose a una espondiloartritis axial.

Esto varía según el área geográfica y las características socio-demográficas de la población.

No se ha evaluado la dificultad e importancia de la participación en el diagnóstico de espondilitis anquilosante, con la evaluación radiológica desde la atención primaria, para la derivación oportuna según sospecha diagnóstica para valoración del especialista.

Debido a la controversia en el uso de radiografías simples y la varianza inter e intra observador que esta conlleva, se estudia incluso las posibilidades de utilizar radiografías Ferguson, u oblicuas para cada articulación sin ninguna diferencia representativa (18).

Se reporta actualmente que el diagnóstico definitivo puede llegar a tardar entre siete a nueve años desde el inicio de los síntomas, con un impacto en la vida del paciente que llega a tener consecuencias socio-económicas. Debido a esto se han analizado varias estrategias de referencia, como los criterios de Sieper y Rudwaleit, que la recomiendan en pacientes con dolor lumbar de 3 meses de evolución que inicia antes de los 45 años más la presencia de uno de estos tres parámetros clínicos: lumbalgia inflamatoria, HLA-B27 positivo o evidencias de sacroilitis en radiografía o resonancia magnética. Se concluye que la presencia del gen fue el de mejores resultados. Se ha intentado mejorar la estrategia aumentando criterios, como en el estudio MASTER en donde se agregan: dolor lumbar que mejora con AINEs e historia familiar de espondiloartropatías. El estudio RADAR compara los criterios de Sieper y Rudwaleit frente al uso de seis parámetros clínicos adicionales. En todos estos casos se demostró que el uso de una estrategia más elaborada no resultaba un aumento de proporción de pacientes diagnosticados. Se ha sustentado que estos tres parámetros tienen un sensibilidad y especificidad alta además de valor diagnóstico (14).

Para llegar a la comparación de resultados de la presente investigación, se utilizará como estrategia de análisis estadístico el índice Kappa. Este índice es una medida de concordancia que nos permite medir el grado de acuerdo entre dos variables categóricas, que puede ser entre evaluadores o entre instrumentos de medición. Cabe recalcar que en cuanto a la concordancia,

se puede distinguir en dos tipos, usando el mismo instrumento, de acuerdo a si es el mismo evaluador en diferentes tiempos (concordancia intraobservador); o si son dos evaluadores diferentes (concordancia interobservador).

Sus resultados varían entre -1 a +1, en donde 0 representaría el grado de acuerdo que se obtiene por al azar y 1 represente un acuerdo total entre observadores. Se correlaciona con una escala cuantitativa para interpretar su valor: *pobre* si se obtiene 0, *leve* si se obtiene entre 0.01 a 0.2, *aceptable* si se encuentra entre 0.21 y 0.4, *moderada* si varía entre 0.42 y 0.6, *buena o considerable* al encontrarse entre 0.61 a 0.8 y por último *casi perfecta* en los rangos de 0.8 a 1.

En esta investigación K es un método estadístico apropiado ya que nos permite comparar los resultados de los participantes con una muestra de control o Gold Standard, entre categorías de sujetos e individualmente. De esta manera podremos observar si hay un acuerdo entre los profesionales de la salud para el diagnóstico imagenológico de una patología como la sacroilitis.

MATERIALES Y MÉTODOS

OBJETIVO PRINCIPAL

Identificar variaciones en la detección de sacroilitis en los profesionales de salud de Guayaquil

OBJETIVOS ESPECÍFICOS

1. Cuantificar la variabilidad intra observador entre áreas de profesionales para detección de sacroilitis.
2. Cuantificar la variabilidad inter observador entre áreas de profesionales para detección de sacroilitis.
3. Determinar el grado de conocimiento previo con respecto a las espondiloartritis.
4. Relacionar los de grados de variabilidad con el dispositivo de lectura empleado.

La presente investigación se basa en un estudio de corte transversal, descriptivo y observacional.

La población de estudio estuvo conformada por estudiantes y profesionales de la salud, entre los que incluimos: estudiantes de la carrera de Medicina, médicos generales, especialistas en reumatología, imagenología y traumatología. El criterio único de inclusión fue contestar el formulario completo, y como criterio de exclusión se tomó en cuenta a profesionales de la salud de otras áreas y aquellos formularios inválidos.

Se recabaron un total imágenes de radiografías simples de pelvis tomadas de consulta privada y del Departamento de Imágenes del Hospital Básico Durán. Posteriormente fueron seleccionadas por un experto quien determinó cuáles eran adecuadas para realizar un diagnóstico radiológico.

Con estas imágenes se elaboró un formulario digital en línea que tomaba en cuenta variables como: nivel de instrucción en el campo de formación médica y los criterios modificados de New York para el diagnóstico

imagenológico de sacroilitis (19). Este instrumento de medición fue presentado con la población de estudio para que sea completado según el criterio de cada uno de los sujetos.

El ingreso de información que se obtuvo mediante los formularios en línea, usa una plataforma que permitió generar una base de datos en Excel, la misma que fue gestionada la exposición de resultados. Y analizado las variables mediante el programa SPSS.

Usando la prueba estadística del índice Kappa, se determinó tanto la concordancia diagnóstica entre cada grupo de sujetos de acuerdo a su nivel de instrucción (inter-observador) como aquella individual de cada sujeto del estudio (intra-observador) (20).

El estudio fue aprobado por la Comisión de Investigación de la Carrera de Medicina de la Universidad Católica de Santiago de Guayaquil. La obtención de las imágenes fue aprobado por los centros respectivos. Los participantes del estudio los hicieron de manera libre y voluntarios, todos sus datos personales pero anonimizados.

RESULTADOS

Se recabaron un total 90 imágenes de radiografías simples de pelvis tomadas de consulta privada y del Departamento de Imágenes del Hospital Básico Durán; de las cuales, 29 (32,2%) fueron seleccionadas por un experto quien determinó que eran adecuadas para realizar un diagnóstico radiológico.

Participaron estudiantes de medicina (55%), internos (23%), residentes/posgradistas (15%) y especialistas (7%) (Gráfico 1). Se objetivó un índice Kappa interobservador de 0,036 y un índice Kappa intraobservador de 0,3 (Tabla 1). En el gráfico 2 se muestra la dispersión de los índices Kappa interobservador de los participantes.

El índice Kappa interobservador de especialistas fue de 0,21, el de posgradistas/residentes de 0,061, el internos de medicina fue de 0,0068 y el estudiantes de medicina de 0,018 (Gráfico 3).

El índice Kappa para aquellos que contestaron usando un dispositivo móvil, tipo Tablet o celular (48%), fue de 0,04; el resultado fue el mismo para aquel grupo que contestaron desde un computador (52%). (Gráficos 4 y 5).

TABLAS Y FIGURAS

Gráfico 1. Nivel de instrucción

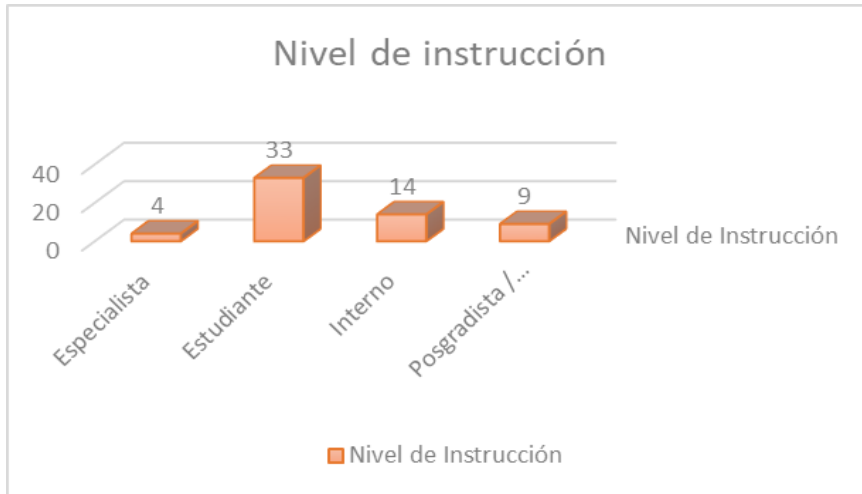


Gráfico 2. Indices Kappa interobservador

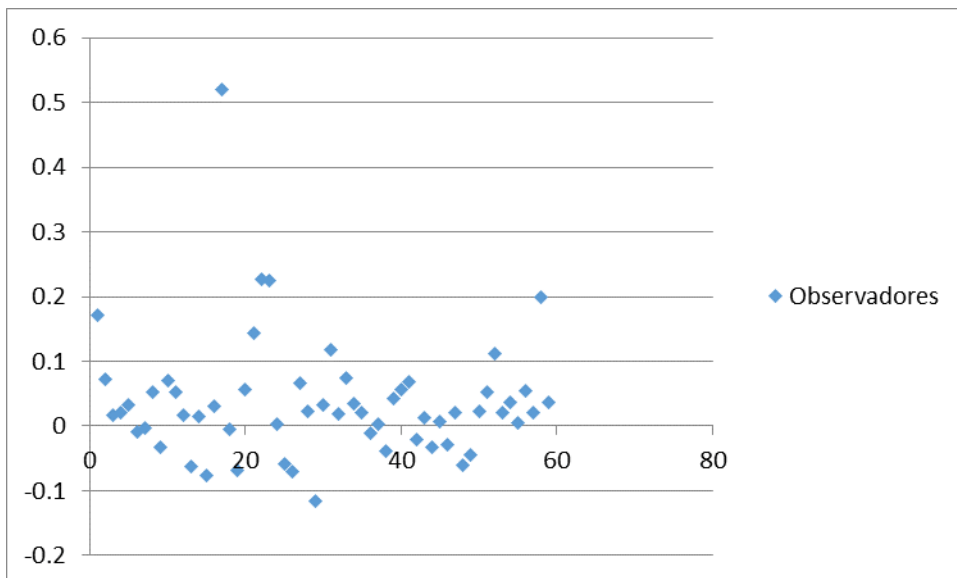


Gráfico 3. Índice Kappa interobservador según nivel de instrucción

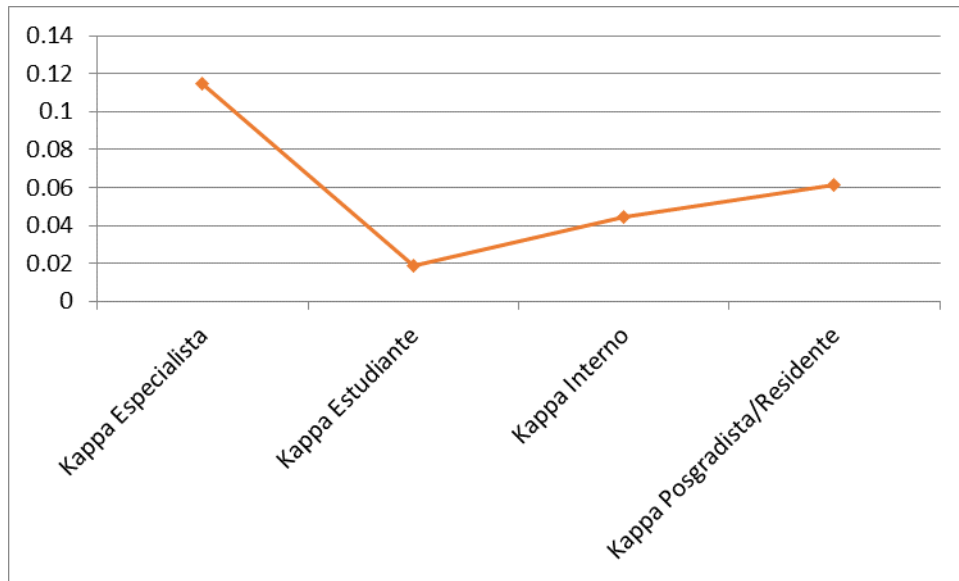


Gráfico 4. Tipo de dispositivo

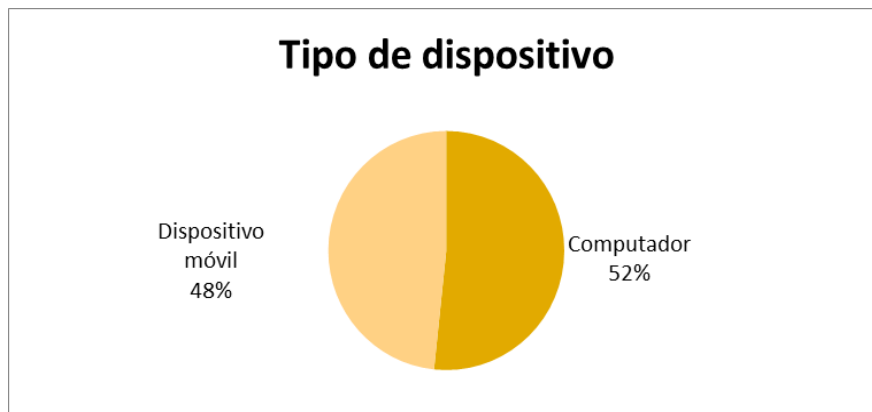

Gráfico 5. Índice Kappa interobservador según tipo de dispositivo

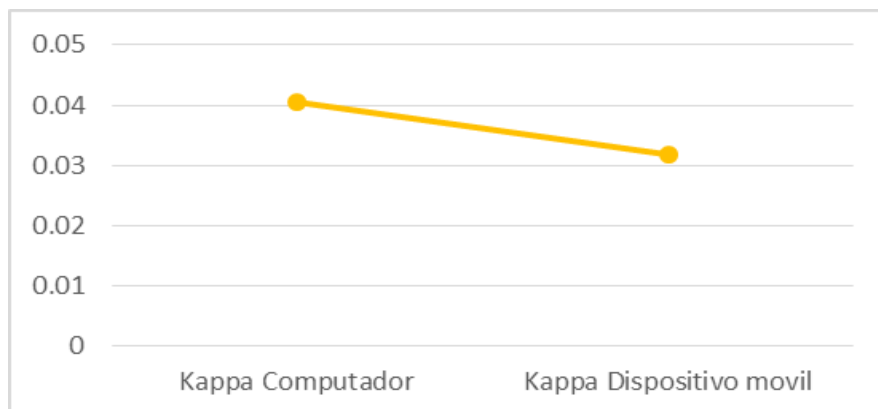


Tabla 1. Indice Kappa intraobservador

CASO 5-13	KAPPA DERECHA :	0.317
	KAPPA IZQUIERDA:	0.213
CASO 7-16	KAPPA DERECHA :	0.242
	KAPPA IZQUIERDA:	0.033
CASO 10-20	KAPPA DERECHA :	0.316
	KAPPA IZQUIERDA:	0.371
CASO24-27	KAPPA DERECHA:	0.499
	KAPPA IZQUIERDA:	0.446
	Kappa Intraobservador	0.304625

DISCUSIÓN

Se obtuvo el índice Kappa intraobservador, que resulta del número de veces que un encuestado coincide consigo mismo en diferentes tiempos para el mismo enunciado; un valor de 0,3 interpretado como una asociación aceptable aunque no llegue a tener significancia estadística. Por lo que podemos inferir, que la formación de los médicos ecuatorianos no apunta hacia una formación integral en las técnicas de imagen usadas frecuentemente en el primer nivel de atención para criterios de referencia a los centros de mayor complejidad.

Por otro lado, el índice kappa interobservador; con un valor de 0.03, interpretado con una asociación pobre. Hay que mencionar que esto se interpreta como una leve asociación mas no como un resultado significativo. Esto expone el bajo nivel de conocimiento de visualización e interpretación en técnicas de rayos X, entre el personal de salud. Hay que considerar que el estudio no evalúa la certeza diagnóstica de la espondilitis anquilosante como enfermedad global, sino la detección de una lesión erosiva en una placa de radiografía simple AP de pelvis.

En nuestro estudio los resultados del análisis estadístico no se encontró una significancia de importancia, sin embargo; en comparación a un estudio realizado en Polonia en el año 2015 que tomaba en cuenta el índice Kappa para la detección de sacroilitis en radiografías y resonancia magnética, cuyo resultado fue de 0.0187, nos hace pensar que la detección de la lesión es un reto para el médico independientemente de la técnica de imagen. Así mismo, en un estudio de 802 pacientes realizado en España en 2012 se habla acerca de la derivación oportuna de las espondiloartropatías y dentro de sus resultados expone que para el criterio de sacroilitis radiográfica como parámetro de derivación, en índice Kappa fue pobre 0.31.(21)

Adicionalmente, se plantean variables en cuanto a los instrumentos de recolección de datos usados al momento de contestar el formulario en línea. Al usar esta modalidad se permitía que los participantes accedan al formulario desde cualquier dispositivo móvil, así también como en

computador. El índice Kappa para aquellos que contestaron usando un dispositivo móvil, tipo Tablet o celular, fue de 0,04; el resultado fue el mismo para aquel grupo que contestaron desde un computador. Por lo que podemos interpretar que el instrumento de lectura de la imagen no varía mucho su diagnóstico final, aunque podemos tomar en cuenta que se le hace más fácil al médico evaluar la imagen en una computadora laptop o de escritorio; siendo aún mas sencillo al ver una placa impresa.

En los últimos años, se ha tratado de llegar a consensos sobre los criterios necesarios para confirmar un diagnóstico de espondilitis anquilosante, que dentro de la misma engloba a la sacroilitis como manifestación radiológica. Al ser la espondilitis anquilosante una patología con un pronóstico de importante limitación física para quien la padece por el dolor intenso y constante que le propicia, se vuelve una necesidad la certeza diagnóstica para un tratamiento oportuno que permita al paciente llevar una calidad de vida tolerable.

Las nuevas técnicas de imágenes disponibles actualmente, tales como resonancia magnética y/o tomografía axial computarizada, permiten calificar con mayor un proceso inflamatorio del sistema osteomuscular como lo es la espondilitis anquilosante. Sin embargo, para que el paciente promedio en Ecuador pueda acceder a esas técnicas imagenológicas, puede haber un retraso a considerar por su elevado costo y poca disponibilidad.

Tomando en cuenta que en nuestro entorno, la radiografía es el método de imágenes más económico, no operador dependiente y rápido posible; se convierte en el estudio de primera elección y por lo tanto en el cual debemos detectar las anomalías que pueden existir en un paciente que refiera dolor crónico. El uso de un criterio de rayos X para valorar la articulación sacroilíaca con un proceso inflamatorio degenerativo, aún está ampliamente aceptado ya que usualmente es el primer hallazgo evidente, y posiblemente el más precoz.

Un inconveniente de nuestro estudio en comparación a estudios similares que evalúan el diagnóstico por técnica de imágenes, es que comúnmente

cuando una enfermedad degenerativa tiene manifestaciones que se observan con baja sensibilidad tanto en rayos X como en tomografía axial computarizada (TAC), ya tiene que existir varios años previos de daño erosivo continuo o fluctuante, que se acompaña o no de síntomas. Es por aquello que incluso ante una buena técnica de imagen y una buena lectura de la misma, existe un retraso en el diagnóstico de la enfermedad de 4 a 9 años.

Una ventaja del presente estudio, es la facilidad de realizar la recolección de datos mediante los formularios en línea, lo cual asegura que la calidad de la imagen observada sea óptima, sin artefactos de impresión ni obstáculos de visualización directa. Esto último, nos permite evitar un sesgo que no sería dependiente del operador, sino de los instrumentos de medición del estudio.

Los resultados que se obtuvieron de la investigación reflejan que en el Ecuador, aún siendo un país en vías de desarrollo que debiera potenciar aquellos recursos que están disponibles para el diagnóstico de las patologías, no existe la capacitación suficiente para aquellas enfermedades que no tienen un curso agudo por lo que no son evidentes a simple vista.

Para el diagnóstico de la espondilitis anquilosante como tal, el paciente que acude a la consulta de atención primaria, usualmente lo hace refiriendo un dolor lumbar que puede ser inespecífico asociado por el paciente a un origen de tipo mecánico, o puede ser un poco más específico con características de irradiación o de predominio por un lado (22).

Sin embargo, el personal de salud al no estar en la posibilidad de establecer un hallazgo o diagnóstico de una lesión erosiva crónica como lo es la sacroilitis, hace que este se prolongue demasiado hasta que el paciente ya está en una fase de la enfermedad que le imposibilita ciertas actividades cotidianas, reduciendo su autonomía.

Debemos recordar que la anamnesis es una parte fundamental de la consulta médica, y hacia esto va orientado el interrogatorio para poder definir la semiología del dolor: cómo es el rango de movimientos de la columna lumbar, qué tiempo de evolución tiene el dolor y qué mecanismos calman y/o

exacerban el dolor, cómo es la expansión del tórax en relación a la edad y sexo del paciente. Todo lo mencionado anteriormente, orienta al médico a definir en primera instancia que se trata de un dolor de tipo inflamatorio (23).

Comúnmente en un estadio de la enfermedad que aún no afecta de manera importante la limitación a la funcionalidad del paciente, el médico de atención primaria opta por enviar tratamiento según el síntoma más predominante; que es el dolor. Sin embargo, en un paciente con espondilitis anquilosante, la terapia analgésica no será suficiente y resultará en consultas recurrentes (22).

Es en este momento, que se envían exámenes complementarios para buscar un origen que pueda explicar el cuadro, entre estos exámenes se incluye a la detección de HLA-B27 y la radiografía simple de pelvis.

Si el resultado de HLA-B27 fuera positivo, aunque el médico pueda detectar o no una lesión erosiva en la placa de pelvis, se debe referir al paciente a un reumatólogo para su correcta evaluación y tratamiento. No obstante existen casos de espondilitis anquilosante que no expresan este gen positivo, entonces entra a colación la experticia del médico de primer nivel para observar una lesión que, aunque fuera grado 1 o 2 (que no son criterios radiológicos para el diagnóstico de la patología) está en lo correcto al pensar a una derivación a reumatología o siguiente nivel de complejidad por el caso altamente sugestivo (24).

Es esta derivación oportuna que se busca al tratar de optimizar la precisión diagnóstica en radiografías simples de pelvis. Por el pronóstico de la enfermedad, que mientras más tiempo esté sin tratamiento avanza su grado de anquilosis irreversible y la morbilidad del paciente aumenta. Cabe recalcar, que el tratamiento oportuno de la espondilitis anquilosante disminuye los costos de salud de manera global, de manera que el paciente va a poder seguir en la fuerza laboral del país sin terapias de alto costo.

CONCLUSIONES

Al realizar el formulario de evaluación menos de la mitad de las imágenes recolectadas fueron seleccionadas como útiles para el estudio. Dentro de los participantes evaluados, el mayor porcentaje correspondía a estudiantes de medicina. Se concluye que la concordancia interobservador fue leve y la concordancia intraobservador fue aceptable. Dentro de cada grupo evaluado, la concordancia entre especialistas fue aceptable, en posgradistas/residentes y estudiantes de medicina leve e internos de medicina fue pobre. La mayoría de los participantes usaron el computador para la lectura de las imágenes, la concordancia fue leve en ambos grupos, es decir no hubo diferencias significativas según el tipo de dispositivo.

REFERENCIAS

1. Hurtado Enriquez MG. Reporte de una serie de casos de pacientes con espondiloartritis seronegativas en una clínica de artritis en Quito. Características sociodemográficas, clínicas y genéticas [Internet] [Bachelor thesis]. [Quito]: Universidad de las Américas; 2014. Available from: <http://dspace.udla.edu.ec/handle/33000/3226>
2. Akgul O. Classification criteria for spondyloarthropathies. *World J Orthop*. 2011;2(12):107.
3. González Naranjo LA, Londoño JD, Valle RR. Diagnóstico temprano de las espondiloartropatías. *Rev Colomb Reumatol*. 2005;12(3).
4. Bakland G, Nossent HC. Epidemiology of Spondyloarthritis: A Review. *Curr Rheumatol Rep* [Internet]. 2013 Sep [cited 2018 Aug 31];15(9). Available from: <http://link.springer.com/10.1007/s11926-013-0351-1>
5. Collantes-Estevez E. Nuevos paradigmas en el diagnóstico y la clasificación de las espondiloartritis. *Reumatol Clínica*. 2013 Jul;9(4):199–200.
6. Chungata O, Muñoz J. Espondilitis anquilosante: reporte de un caso. *Medicina (Mex)*. 2008;14(1):62–6.
7. Dean LE, Jones GT, MacDonald AG, Downham C, Sturrock RD, Macfarlane GJ. Global prevalence of ankylosing spondylitis. *Rheumatology*. 2014 Apr 1;53(4):650–7.
8. Triana J, Escala A, Díaz J, Miño A, Dávila J. Espondilitis anquilosante. Reporte de un caso | Triana Santillán | *Medicina*. *Medicina (Mex)*. 2010;16(2):103–11.
9. Banegas Illescas ME, López Menéndez C, Rozas Rodríguez ML, Fernández Quintero RM. Nuevos criterios ASAS para el diagnóstico de espondiloartritis. Diagnóstico de sacroileítis por resonancia magnética. *Radiología*. 2014 Jan;56(1):7–15.

10. Mulero Mendoza J. Diagnóstico precoz de espondiloartritis. *Reumatol Clínica*. 2007 Jul;3:S15–8.
11. Narváez JA, Hernández-Gañán J, Isern J, Sánchez-Fernández JJ. Enfermedades reumatológicas en la columna vertebral: diagnóstico radiológico. *Radiología*. 2016 Apr;58:35–49.
12. Pedrosa C. Pedrosa Diagnóstico por Imagen: Músculo-esquelético. Madrid: MARBAN; 2015. 689 p.
13. Grochowska E. Diagnostics of Sacroiliitis According to ASAS Criteria: A Comparative Evaluation of Conventional Radiographs and MRI in Patients with a Clinical Suspicion of Spondyloarthropathy. Preliminary Results. *Pol J Radiol*. 2015;80:266–76.
14. Mok CC, Tam LS, Leung MH, Ying KY, To CH, Lee KL, et al. Referral strategy for early recognition of axial spondyloarthritis: consensus recommendations from the Hong Kong Society of Rheumatology. *Int J Rheum Dis*. 2013 Oct;16(5):500–8.
15. de Bruin F, Treyvaud MO, Feydy A, de Hooge M, Pialat J-B, Dougados M, et al. Prevalence of degenerative changes and overlap with spondyloarthritis-associated lesions in the spine of patients from the DESIR cohort. *RMD Open*. 2018 Jun;4(1):e000657.
16. van Tubergen A. Radiographic assessment of sacroiliitis by radiologists and rheumatologists: does training improve quality? *Ann Rheum Dis*. 2003 Jun 1;62(6):519–25.
17. van Lunteren M, Ez-Zaitouni Z, de Koning A, Dagfinrud H, Ramonda R, Jacobsson L, et al. In Early Axial Spondyloarthritis, Increasing Disease Activity Is Associated with Worsening of Health-related Quality of Life over Time. *J Rheumatol*. 2018 Jun;45(6):779–84.
18. Omar A, Sari I, Bedaiwi M, Salonen D, Haroon N, Inman RD. Analysis of dedicated sacroiliac views to improve reliability of conventional pelvic radiographs. *Rheumatology*. 2017 Oct 1;56(10):1740–5.

19. Gonzalez-Rodríguez M, Guerra-Soto A de J, Corona-Sanchez GE. Espondilitis anquilosante. Conceptos generales. Residente. 2013;8(3).
20. Cerda L J, Villarroel Del P L. Evaluación de la concordancia inter-observador en investigación pediátrica: Coeficiente de Kappa. Rev Chil Pediatría [Internet]. 2008 Feb [cited 2018 Aug 16];79(1). Available from: http://www.scielo.cl/scielo.php?script=sci_arttext&pid=S0370-41062008000100008&lng=en&nrm=iso&tlng=en
21. López-González R, Hernández-Sanz A, Almodóvar-González R, Gobbo M. ¿Se derivan adecuadamente las espondiloartropatías desde primaria a especializada? Reumatol Clínica. 2013 Mar;9(2):90–3.
22. Fabra Noguera A, Rubio Villar M, Sabaté Cintas V, Pablos Herrero E. Sacroilitis en mujer joven. SEMERGEN - Med Fam. 2010 Apr;36(4):230–2.
23. Gonzalez Alvarado GA. Estudio de la inestabilidad fémoro-patelar. Soc Esp Radiol Médica [Internet]. 2012 [cited 2019 Mar 26]; Available from: <http://epos.myesr.org/poster/seram2012/S-0099>
24. Sanhueza Z. A, Prieto R. JC, Weisz C. J, Leiter Herrán F, Soto F. S, Chiang O. F, et al. Espondiloartritis anquilosante: revisión de hallazgos imagenológicos en la columna. Rev Chil Radiol. 2016 Oct;22(4):171–83.



DECLARACIÓN Y AUTORIZACIÓN

Yo, **Martínez Calero, María Daniela**, con C.C: # **0923469340** autor/a del trabajo de titulación: **CONCORDANCIA INTER E INTRA OBSERVADOR EN LA DETECCIÓN DE SACROILITIS EN RADIOGRAFÍA SIMPLE DE PELVIS ENTRE PROFESIONALES DE LA SALUD EN GUAYAQUIL EN EL 2018** previo a la obtención del título de **Médico** en la Universidad Católica de Santiago de Guayaquil.

1.- Declaro tener pleno conocimiento de la obligación que tienen las instituciones de educación superior, de conformidad con el Artículo 144 de la Ley Orgánica de Educación Superior, de entregar a la SENESCYT en formato digital una copia del referido trabajo de titulación para que sea integrado al Sistema Nacional de Información de la Educación Superior del Ecuador para su difusión pública respetando los derechos de autor.

2.- Autorizo a la SENESCYT a tener una copia del referido trabajo de titulación, con el propósito de generar un repositorio que democratice la información, respetando las políticas de propiedad intelectual vigentes.

Guayaquil, **30 de abril de 2019**

f. _____
Nombre: **Martínez Calero, María Daniela**
C.C: **0923469340**



DECLARACIÓN Y AUTORIZACIÓN

Yo, **Mendoza Macías, Doménica Patricia**, con C.C: # **1311961021** autor/a del trabajo de titulación: **CONCORDANCIA INTER E INTRA OBSERVADOR EN LA DETECCIÓN DE SACROILITIS EN RADIOGRAFÍA SIMPLE DE PELVIS ENTRE PROFESIONALES DE LA SALUD EN GUAYAQUIL EN EL 2018** previo a la obtención del título de **Médico** en la Universidad Católica de Santiago de Guayaquil.

1.- Declaro tener pleno conocimiento de la obligación que tienen las instituciones de educación superior, de conformidad con el Artículo 144 de la Ley Orgánica de Educación Superior, de entregar a la SENESCYT en formato digital una copia del referido trabajo de titulación para que sea integrado al Sistema Nacional de Información de la Educación Superior del Ecuador para su difusión pública respetando los derechos de autor.

2.- Autorizo a la SENESCYT a tener una copia del referido trabajo de titulación, con el propósito de generar un repositorio que democratice la información, respetando las políticas de propiedad intelectual vigentes.

Guayaquil, **30 de abril de 2019**

f. _____

Nombre: **Mendoza Macías, Doménica Patricia**
C.C: **1311961021**



REPOSITORIO NACIONAL EN CIENCIA Y TECNOLOGÍA

FICHA DE REGISTRO DE TESIS/TRABAJO DE TITULACIÓN

TÍTULO Y SUBTÍTULO:	CONCORDANCIA INTER E INTRA OBSERVADOR EN LA DETECCIÓN DE SACROILITIS EN RADIOGRAFÍA SIMPLE DE PELVIS ENTRE PROFESIONALES DE LA SALUD EN GUAYAQUIL EN EL 2018		
AUTOR(ES)	Martínez Calero, María Daniela Mendoza Macías, Doménica Patricia		
REVISOR(ES)/TUTOR(ES)	Zúñiga Vera, Andrés Eduardo		
INSTITUCIÓN:	Universidad Católica de Santiago de Guayaquil		
FACULTAD:	Ciencias Médicas		
CARRERA:	Medicina		
TÍTULO OBTENIDO:	Médico		
FECHA DE PUBLICACIÓN:	30 de abril de 2019	No. PÁGINAS:	29
ÁREAS TEMÁTICAS:	Reumatología, Radiología, Salud Pública		
PALABRAS CLAVES/ KEYWORDS:	sacroilitis, interobservado, variabilidad interobservador, índice kappa, espondiloartritis		
RESUMEN/ABSTRACT (150-250 palabras): La espondilitis anquilosante es una enfermedad crónica inflamatoria cuyo síntoma principal es el dolor lumbar, motivo de consulta frecuente en la atención primaria. Su diagnóstico se basa en criterios clínicos y radiológicos. El objetivo del estudio fue identificar variaciones en la detección de sacroilitis en los profesionales de salud de Guayaquil. El estudio fue de corte transversal, descriptivo y observacional para el cual se recabaron un total 90 imágenes de radiografías simples de pelvis; posteriormente fueron seleccionadas por un experto. Con ella se realizó un formulario digital que recogió el nivel de instrucción y la clasificación los grados de sacroilitis criterios modificados de New York según los datos llenados por los participantes. La población de estudio fueron profesionales de la salud de Guayaquil. Se recabaron un total 90 imágenes de radiografías simples de pelvis tomadas de consulta privada y del Hospital Básico Durán; de las cuales, 29 fueron seleccionadas. Participaron estudiantes de medicina (55%), internos (23%), residentes/posgradistas (15%) y especialistas (7%)..Se objetivó un índice Kappa interobservador de 0,036, y un índice Kappa intraobservador con un valor de 0,3.En conclusión la concordancia interobservador fue leve y la concordancia intraobservador fue aceptable. La concordancia entre especialistas fue aceptable, en posgradistas/residentes y estudiantes de medicina leve y por último en internos rotativos de medicina fue pobre. En futuros estudios se puede analizar los motivos de estos resultados.			
ADJUNTO PDF:	<input checked="" type="checkbox"/> SI	<input type="checkbox"/> NO	
CONTACTO CON AUTOR/ES:	Teléfono: 0987236227 0995375663	E-mail: danielamartinezc@hotmail.com domicamendoza@hotmail.com	
CONTACTO CON LA INSTITUCIÓN (COORDINADOR DEL PROCESO UTE)::	Nombre: Andrés Mauricio, Ayon Genkuong Teléfono: +593-997-572-784 E-mail: andres.ayon@cu.ucsg.edu.ec		
SECCIÓN PARA USO DE BIBLIOTECA			
Nº. DE REGISTRO (en base a datos):			
Nº. DE CLASIFICACIÓN:			
DIRECCIÓN URL (tesis en la web):			