



**UNIVERSIDAD CATÓLICA
DE SANTIAGO DE GUAYAQUIL
FACULTAD DE CIENCIAS MÉDICAS
CARRERA DE ODONTOLOGÍA**

TEMA:

**FRECUENCIA DE PROXIMIDAD DE LAS RAÍCES DEL PRIMER
MOLAR SUPERIOR CON RELACIÓN AL SENO MAXILAR**

AUTOR:

CABRERA PLACENCIO, CRISTOPHER NAHIN

**Trabajo de titulación previo a la obtención del título de
Odontólogo**

TUTOR:

UNAPANTA YANCHAGUANO, JESSY GABRIELA

Guayaquil, Ecuador

21 de Marzo del 2019



UNIVERSIDAD CATÓLICA
DE SANTIAGO DE GUAYAQUIL
FACULTAD DE CIENCIAS MÉDICAS
CARRERA DE ODONTOLOGÍA

CERTIFICACIÓN

Certificamos que el presente trabajo de titulación, fue realizado en su totalidad por **Cabrera Placencio Cristopher Nahin**, como requerimiento para la obtención del título de **Odontólogo**.

TUTOR

f. _____

Unapanta Yanchaguano, Jessy Gabriela

DIRECTOR DE LA CARRERA

f. _____

Luzardo Jurado, Geoconda María

Guayaquil, a los 21 días del mes de Marzo del año 2019



UNIVERSIDAD CATÓLICA
DE SANTIAGO DE GUAYAQUIL

FACULTAD DE CIENCIAS MÉDICAS
CARRERA DE ODONTOLOGÍA

DECLARACIÓN DE RESPONSABILIDAD

Yo, **Cabrera Placencio, Christopher Nahin**

DECLARO QUE:

El Trabajo de Titulación, Frecuencia de proximidad de las raíces del primer molar superior con relación al seno maxilar previo a la obtención del título de **Odontólogo**, ha sido desarrollado respetando derechos intelectuales de terceros conforme las citas que constan en el documento, cuyas fuentes se incorporan en las referencias o bibliografías. Consecuentemente este trabajo es de mi total autoría.

En virtud de esta declaración, me responsabilizo del contenido, veracidad y alcance del Trabajo de Titulación referido.

Guayaquil, a los 21 días del mes de Marzo del año 2019

EL AUTOR

f. _____
Cabrera Placencio, Christopher Nahin



UNIVERSIDAD CATÓLICA
DE SANTIAGO DE GUAYAQUIL

FACULTAD DE CIENCIAS MÉDICAS
CARRERA DE ODONTOLOGÍA

AUTORIZACIÓN

Yo, **Cabrera Placencio, Christopher Nahin**

Autorizo a la Universidad Católica de Santiago de Guayaquil a la **publicación** en la biblioteca de la institución del Trabajo de Titulación, **Frecuencia de proximidad de las raíces del primer molar superior con relación al seno maxilar**, cuyo contenido, ideas y criterios son de mi exclusiva responsabilidad y total autoría.

Guayaquil, a los 21 del mes de Marzo del año 2019

EL AUTOR:

f. _____
Cabrera Placencio, Christopher Nahin



UNIVERSIDAD CATÓLICA
DE SANTIAGO DE GUAYAQUIL
FACULTAD DE CIENCIAS MÉDICAS
CARRERA DE ODONTOLOGÍA
REPORTE DE URKUND

← → ↻ <https://secure.orkund.com/view/47580491-282105-370211#q1bKLVayio7VUSrOTM/LTmMTsxLTIWyMqgFAA==> ☆ ⓘ ⋮

URKUND ★ I WANT TO TRY THE BETA

Documento	TESIS.docx (D48734706)
Presentado	2019-03-07 09:04 (-05:00)
Presentado por	christopher-cabrera@hotmail.com
Recibido	jessy.unapanta.ucsg@analysis.orkund.com
Mensaje	Cristopher Cabrera Final Mostrar el mensaje completo 0% de estas 9 páginas, se componen de texto presente en 0 fuentes.

Lista de fuentes		Bloques
+	Categoría	Enlace/nombre de archivo
+		https://www.jrmds.in/articles/relationship-between-the-maxillary-molars-roots-and-sinus-in-...
+		https://www.ncbi.nlm.nih.gov/pmc/articles/PMC5015562/
+		http://clinical-developmental-biology.imedpub.com/assessment-of-the-level-of-maxillary-sin-...
+	>	https://www.semanticscholar.org/paper/Assessment-of-the-relationship-between-the-sinus-...
+		orkund.docx

0 Advertencias. Reiniciar Exportar Compartir ⓘ

FRECUENCIA DE PROXIMIDAD DE LAS RAÍCES DEL PRIMER MOLAR SUPERIOR CON RELACIÓN AL SENO MAXILAR
FREQUENCY OF PROXIMITY OF THE ROOTS OF THE SUPERIOR FIRST MOLAR WITH RELATIONSHIP TO THE
MAXILLARY SINUS

CRISTOPHER NAHIN CABRERA PLACENCIO1; DRA. JESSY GABRIELA UNAPANTA YANCHAGUANO2 1 ALUMNO
EGRESADO DE LA UNIVERSIDAD CATÓLICA DE SANTIAGO DE GUAYAQUIL 2 DOCENTE DE LA UNIVERSIDAD
CATOLICA DE SANTIAGO DE GUAYAQUIL

RESUMEN Introducción: El seno maxilar es una cavidad neumática dentro del maxilar superior que se
comunica con la cavidad nasal mediante el ostium. En el adulto su extensión es variable y la topografía de
acuerdo a su pared inferior con los ápices dentarios va a depender de la edad y el género, lo cual es necesaria
realizar un correcto diagnóstico radiológico, para evitar accidentes en la consulta dental, en Odontología
existen varios exámenes radiológicos pero su limitaciones en su mayoría son que las imágenes ser observan en
2 dimensiones, lo cual no se puede realizar un correcto diagnóstico. La Tomografía de haz cónico difiere de
ellas debido que esta se puede manipular en 3 dimensiones gracias a sus cortes axiales, sagitales y
transversales la cual la hace idónea para un correcto diagnóstico. Objetivo: El objetivo del presente estudio es
saber la frecuencia de proximidad de las raíces del primer molar superior con el seno maxilar, evitando
accidentes con irrigantes endodonticos Materiales y Métodos: Se obtuvieron 250 muestras tomograficas de las
cuales 63 cumplan con el criterio de inclusión siendo 42 del sexo femenino y 21 del sexo masculino, las cuales
fueron evaluadas mediante el software NNTVIEWER y clasificadas usando la Clasificación de Jung. Resultados:

AGRADECIMIENTO

Agradezco a mis padres y mis hermanos por ser unos de mis pilares y ejemplos fundamentales, que cada vez que me escribían y me llamaban me alegraban al día, porque no la tenía cerca. A mis Tíos Freddy, Joyce, Hernán y Mariuxi que siempre me brindaron ayuda y no dejaban que desistiera cuando las cosas estaban difíciles. A mis abuelitas Grima (+) y Angélica que siempre me preguntaban si comía y estaba bien y se preocupaban por mi bienestar. A mi novia Alexandra Bonilla que con todo su corazón me ayudaba que no desfallezca, brindándome todo su amor y ayuda incondicional, aunque las cosas no siempre salieran como las esperaba.

Quisiera también agradecer a todas las personas que me han ayudado en esta etapa que no ha sido fácil pero tampoco difícil, a todas esas personas que me han ayudado en noches de estudios en momentos de hambruna, en momentos de enfermedad y tristeza, a aquellos amigos que han formado parte de mi carrera y los considero como hermanos y hermanas gracias Joselo , Guillermo , Christian , Ramón , Gino, Omar ,Brando, Juancho , Ronald, Pedro , Javico , Vanessa , Anch , Priscilla , Niccole, Katherine , Karla y Nayla y para aquellos que pensaban que no lo lograría igual se los agradezco porque su optimismo me ayudaba a superarme .

A mis amigos Músicos que siempre estaban ahí para preguntarme que tal va mi carrera y hacer música y distraerme de todo el estrés gracias Jhon, Ney, Janina, Gerardo, Kevin, Juan Carlos, Milton, Ronny, El niño Héctor y Gabo. Uds. también hicieron esto más sencillo a su manera.

No solo no hubiera sido nada sin ustedes. Sino con toda la gente que estuvo alrededor desde el comienzo, algunos siguen hasta hoy, Gracias.

Cabrera Placencio, Cristopher Nahin

DEDICATORIA

A mis padres que siempre me ayudaron en todo momento y a mis hermanos y sobrinos que siempre me sacaban una sonrisa en los momentos más difíciles de esta carrera, Gracias Totales.

Cabrera Placencio, Cristopher Nahin



**UNIVERSIDAD CATÓLICA
DE SANTIAGO DE GUAYAQUIL
FACULTAD DE CIENCIAS MÉDICAS
CARRERA DE ODONTOLOGÍA**

TRIBUNAL DE SUSTENTACIÓN

f. _____

Luzardo Jurado, Geoconda María
DECANO O DIRECTOR DE CARRERA

f. _____

Pino Larrea, José Fernando
COORDINADOR DEL ÁREA O DOCENTE DE LA CARRERA

f. _____

Ramos Andrade, Kerstin Gianina
OPONENTE



UNIVERSIDAD CATÓLICA
DE SANTIAGO DE GUAYAQUIL
FACULTAD DE CIENCIAS MÉDICAS
CARRERA DE ODONTOLOGÍA

CALIFICACIÓN

TUTOR

f. _____

Unapanta Yanchaguano, Jessy Gabriela

FRECUENCIA DE PROXIMIDAD DE LAS RAÍCES DEL PRIMER MOLAR SUPERIOR CON RELACIÓN AL SENO MAXILAR

FREQUENCY OF PROXIMITY OF THE ROOTS OF THE SUPERIOR FIRST MOLAR WITH RELATIONSHIP TO THE MAXILLARY SINUS

CRISTOPHER NAHIN CABRERA PLACENCIO¹; DRA. JESSY GABRIELA UNAPANTA YANCHAGUANO²

¹ ALUMNO EGRESADO DE LA UNIVERSIDAD CATÓLICA DE SANTIAGO DE GUAYAQUIL

² DOCENTE DE LA UNIVERSIDAD CATOLICA DE SANTIAGO DE GUAYAQUIL

RESUMEN

Introducción: El seno maxilar es una cavidad neumática dentro del maxilar superior que se comunica con la cavidad nasal mediante el ostium. En el adulto su extensión es variable y la topografía de acuerdo a su pared inferior con los ápices dentarios va a depender de la edad y el género, lo cual es necesaria realizar un correcto diagnóstico radiológico, para evitar accidentes en la consulta dental, en Odontología existen varios exámenes radiológicos pero sus limitaciones en su mayoría son que las imágenes se observan en 2 dimensiones, lo cual no se puede realizar un correcto diagnóstico. La Tomografía de haz cónico difiere de ellas debido que esta se puede manipular en 3 dimensiones gracias a sus cortes axiales, sagitales y transversales la cual la hace idónea para un correcto diagnóstico. **Objetivo:** El objetivo del presente estudio es saber la frecuencia de proximidad de las raíces del primer molar superior con el seno maxilar, evitando accidentes con irrigantes endodónticos **Materiales y Métodos:** Se obtuvieron 250 muestras tomográficas de las cuales 63 cumplían con el criterio de inclusión siendo 42 del sexo femenino y 21 del sexo masculino, las cuales fueron evaluadas mediante el software NNTVIEWER y clasificadas usando la Clasificación de Jung. **Resultados:** El trabajo de investigación arrojó como resultado que la Clasificación Tipo 0 (37%) y Tipo 3 (33%) de Jung eran las más frecuentes y ambas en el mayor de los casos se daban en ambos lados dando un resultado positivo a la bilateralidad. **Conclusiones:** El resultado de la investigación nos indicó que la Clasificación Tipo 0 y Tipo 3 de Jung son las más frecuentes y en más de la mitad de los casos presentan bilateralidad, aunque la frecuencia de protrusión de las raíces al seno maxilar no es tan alta, es necesario tener sumo cuidado al momento de realizar cualquier maniobra endodóntica.

Palabras Claves: Primer molar superior; proximidad de las raíces; distancia entre las raíces; seno maxilar; tomografía.

ABSTRACT

Introduction: The maxillary sinus is a pneumatic cavity inside the maxilla that communicates with the nasal cavity through the ostium. In the adult its extension is variable and the topography according to its inferior wall with the dental apices will depend on age and gender, which is necessary to make a correct radiological diagnosis, to avoid accidents in the dental office, based on that in dentistry there are several radiological exams but their limitations are mostly that the images are observed in 2 dimensions, which cannot make a correct diagnosis. The Cone Beam Tomography differs from them because it can be manipulated in 3 dimensions thanks to its axial, sagittal and transverse cuts which makes it suitable for a correct diagnosis. **Objective:** The objective of this study is to know the frequency of proximity of the roots of the first upper molar with the maxillary sinus, avoiding accidents with endodontic irrigants. **Materials and Methods:** 250 tomographic samples were obtained, of which 63 met the inclusion criteria being 42 of the female sex and 21 of the male sex, which were evaluated using the NNTVIEWER software and classified using the Jung Classification. **Results:** The research work showed that the Classification Type 0 (37%) and Type 3 (33%) of Jung were the most frequent and both in the largest of cases were on both sides giving a positive result to the bilaterally. **Conclusions:** The result of the investigation indicated that the Type 0 and Type 3 of Jung's Classification are the most frequent and, in more than half of the cases they present bilaterally, although the frequency of protrusion of the roots to the maxillary sinus is not so high, it is necessary to be very careful when performing any endodontic maneuver.

Key Words: Superior first molar; proximity of the roots; distances between roots; maxillary sinus, tomography.

INTRODUCCIÓN

El presente proyecto de investigación determinará mediante análisis tomográfico la proximidad que existe entre las raíces del primer molar superior con el seno maxilar.

El seno maxilar es una cavidad neumática dentro del maxilar superior que se comunica con la cavidad nasal mediante el ostium, la cual se encuentra recubierto mediante una membrana muy delgada llamada membrana de Schneider la cual posee 1mm de espesor. En el adulto su extensión es variable y la topografía de acuerdo a su pared inferior con los ápices dentarios va a depender de la edad, el género, el tamaño de la neumatización y tamaño dentario.

1, 2, 3, 4, 5,6

Es muy importante tener en cuenta las diferentes estructuras anatómicas adyacentes ya que el seno maxilar se puede encontrar muy neumatizado y las raíces del primer molar superior se pueden encontrar en contacto. Por ello es

necesario realizar una correcta anamnesis y diagnósticos por imagen previa a realizar cualquier tratamiento odontológico. En la actualidad existen varios exámenes radiológicos para realizar un correcto diagnóstico, las radiografías panorámicas y las radiografías periapicales son unas de las más usadas en odontología, aunque poseen ciertas limitaciones la cual es que solo se pueden visualizar en 2 dimensiones.^{7, 8, 9, 10, 11,12}

La tomografía de haz cónico difiere en varios aspectos a la radiografía convencional debido que esta nos permitirá tener unos cortes axiales, coronales y sagitales. La cual la hace ideal en ciertos diagnósticos para un mejor diagnóstico y planificación más exacto.^{7, 13, 14,15}

En el estudio de Fry et al se analizo mediante TAC (Tomografía de Haz Cónico) 50 pacientes los cuales 17 eran de sexo femenino y 33 de sexo masculino, con la finalidad de evaluar la proximidad de los dientes posteriores con el seno maxilar usando la Clasificación de

Jung la cual describe 4 tipos³: Tipo 0: La raíz no se encuentra en contacto con los bordes corticales del seno maxilar. Tipo 1: Las raíces se encuentran en contacto con los bordes corticales del seno maxilar.

Tipo 2: las raíces fueron proyectadas lateralmente en la cavidad del seno maxilar, pero sus ápices estaban fuera del borde del seno. Tipo 3: Las raíces se encuentran proyectadas dentro del seno maxilar^{3,9,16}, el estudio dio como resultado que la relación vertical según la Clasificación de Jung la Tipo 1 era la más común dando un porcentaje por raíz de 57% a la raíz Mesiovestibular 45% raíz Distovestibular y un 42% a la raíz palatina.^{3,9,16}

En el estudio de Roque – Torres et al se evaluó mediante TAC la distancia entre el ápice de los dientes posteriores al seno maxilar (mm), trayendo como resultado que la raíz palatina se encontraba más cerca en relación a la Mesio bucal y la Distobucal con distancias entre 0.19 ± 1.82 mm - 2.44 ± 3.15 mm.⁷

El objetivo del presente estudio es saber la frecuencia de proximidad de las raíces del primer molar superior con el seno maxilar, debido que en endodoncia es muy frecuente que en ciertas ocasiones la instrumentación sobrepase la longitud de trabajo lo cual generaría una extrusión del irrigante, siendo más frecuente el hipoclorito de sodio debido que es el irrigante de primera elección debido a sus propiedades de disolución de tejido orgánico el cual no reacciona positivamente lo cual puede conllevar a diferentes signos y síntomas causando dolor instantáneo, epistaxis, sensación de quemazón, congestión nasal y sabor extraño.

MATERIALES Y MÉTODOS

El presente trabajo de investigación es de tipo transversal, descriptivo y observacional, el cuál ha sido desarrollado a partir de Enero del 2019 mediante una base de datos de 250 tomografías obtenida gracias al convenio con el Centro de Diagnóstico Radiológico

Dentaimagen. Por lo cual no se requirió el uso del consentimiento informado.

Se obtuvieron 63 muestras tomográficas las cuales fueron obtenidas a partir del periodo 2017-2018 de las cuales 42 son del sexo femenino y 21 del sexo masculino que cumplían con los criterios de inclusión:

- Tomografías de pacientes entre 18-60 años.
- Tomografías de pacientes de sexo masculino y femenino.
- Tomografía con las piezas 16-26 presentes en boca.

Los criterios de exclusión fueron los siguientes:

- Tomografías de pacientes menores de 18 años
- Tomografías de pacientes edéntulos superiores
- Tomografías que presenten las piezas 16 o 26 con lesiones apicales
- Tomografías que denoten cirugía de seno maxilar.

El análisis fue realizado mediante los cortes multiplanares que ofrece el software NNTVIEWER midiendo la distancia vertical del ápice del primer molar superior al seno maxilar en unidades de milímetros (mm) como lo indica el estudio de Roque Torres et al ⁷. (fig. 1)

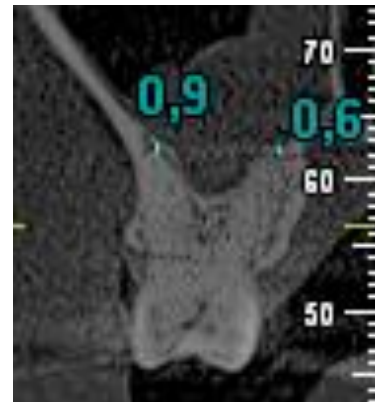


FIG.1

FUENTE: EL AUTOR

A partir de las longitudes medidas se procedió a clasificarlas mediante la proximidad de las raíces del primer molar superior con el seno maxilar con más frecuencia usando la Clasificación de Jung la cual describe 4 tipos:

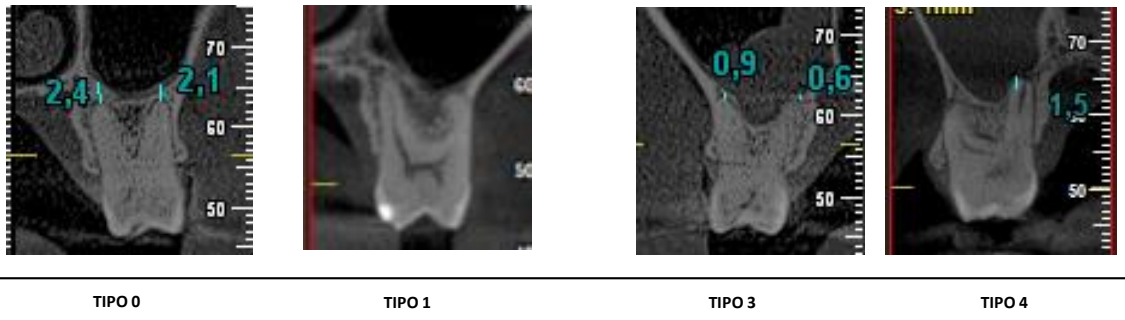


FIG 2.
FUENTE: EL AUTOR

- Tipo 0: La raíz no se encuentra en contacto con los bordes corticales del seno maxilar.
- Tipo 1: Las raíces se encuentran en contacto con los bordes corticales del seno maxilar.
- Tipo 2: las raíces fueron proyectadas lateralmente en la cavidad del seno maxilar, pero sus ápices estaban fuera del borde del seno.
- Tipo 3: Las raíces se encuentran proyectadas dentro del seno maxilar. (fig. 2.)

Para la medición si existe bilateralidad se procedió a realizar un análisis T-Student, para determinar si existen varianzas significativas entre 2 muestras

analizando sus medias, frecuencias y desviación standart.

Estas pruebas fueron aplicadas con un intervalo de confianza del 95% y valores mayores al 0,05 se los tomara como datos significativamente diferentes, se usó el programa Microsoft Excel 2016 para su calculo. ³

Las variables de sexo y edad se las clasifico y promedio usando el programa Microsoft Excel 2016 para indicar según la frecuencia en el sexo y en que edad oscila.

RESULTADOS

Cumpliendo con los criterios de inclusión fueron analizadas 63 muestras tomográficas con un promedio de 42 Tomografías de

Sexo Femenino (67%) con un rango de Edad promedio de 37 años y 21 Tomografías de Sexo Masculino (33%) con un rango de edad promedio de 36 años.

El estudio dio como resultado que la Clasificación Tipo 0 según Jung fue la mas frecuente (Fig. 3) en un 37% tanto el lado izquierdo como el derecho, con una distancia promedio del sector izquierdo por raíz de un de 3,13mm en la raíz Mesiobucal, 3,43mm en la raíz Disto bucal y 3,017mm en la raíz Palatina, mientras que en el sector derecho arrojó una distancia promedio de 3,33 mm en la raíz Mesiobucal, 2,96mm en la raíz Disto bucal y 3,25mm en la raíz palatina.

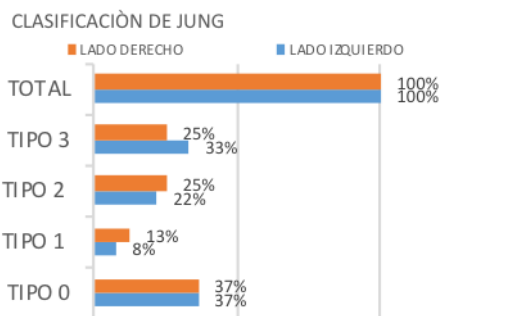


FIG 3.

FUENTE: EL AUTOR

La Clasificación Tipo 3 según Jung fue la segunda mas frecuente con un promedio de 33% para el sector izquierdo y 25 % el derecho. El promedio de longitud comunicada de las raíces del lado izquierdo es de -1,39mm en la raíz Mesiobucal, 0,068 mm en la raíz Disto bucal y -1,45 mm en la raíz Palatina, mientras que en el sector derecho arrojó una distancia promedio de -1,61 mm en la raíz Mesiobucal, -1,32mm en la raíz Disto bucal y -2,5mm en la raíz palatina, siendo la raíz palatina la mas comunicada bilateralmente.

La Clasificación Tipo 2 según Jung es la tercera mas frecuente con un promedio de 22% para el sector izquierdo y 25% el derecho, con una distancia promedio del sector izquierdo por raíz de 0,79mm en la raíz Mesiobucal, 0,76 mm en la raíz Disto bucal y 0,99 mm en la raíz Palatina, mientras que en el sector derecho arrojó una distancia promedio de 1 mm en la raíz Mesiobucal, 0,86 mm en la raíz Disto bucal y 0,88 mm en la raíz palatina.

La Clasificación Tipo 1 según Jung es la última y la menos frecuente con un promedio de 8% para el sector izquierdo y 13% el derecho, con una distancia promedio del sector izquierdo por raíz de 0,54 mm en la raíz Mesio bucal, 1,32 mm en la raíz Disto bucal y 1,08 mm en la raíz Palatina, mientras que en el sector derecho arroja una distancia promedio de 1,21 mm en la raíz Mesio bucal, 0,7 mm en la raíz Disto bucal y 1,37 mm en la raíz palatina.

En el caso de la bilateralidad ambas arcadas se relacionan con la Clasificación Tipo 0 según Jung (15 de 23), dando un resultado positivo a la bilateralidad entre ambas, sin embargo, se realizó la prueba T-Student para realizar una comparación de datos entre las mediciones la cual arroja como resultado un valor P ($T \leq t$) dos colas de 0,74 para la raíz Mesio-Bucal (Fig. 4), 0,42 para la raíz Disto-Bucal y 0,72 (Fig. 5) para la raíz Palatina (Fig. 6) demostrando mediante la prueba que existe una diferencia significativa entre ambas arcadas a nivel de distancia entre

el ápice de cada raíz al seno maxilar.

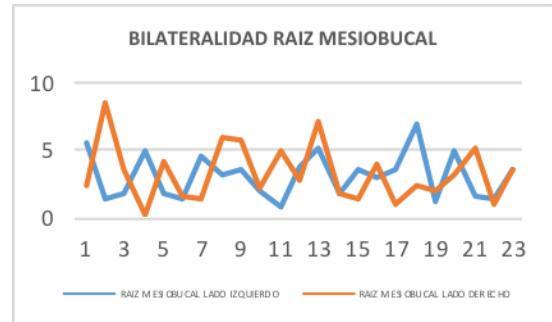


FIG 4.
FUENTE: EL AUTOR

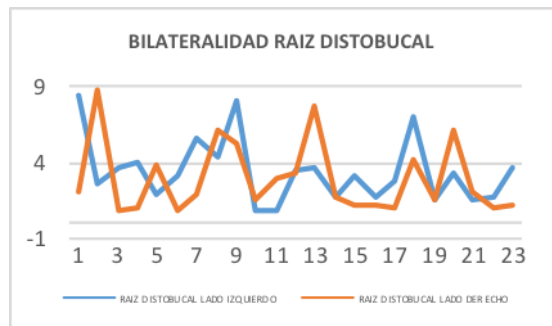


FIG 5.
FUENTE: EL AUTOR

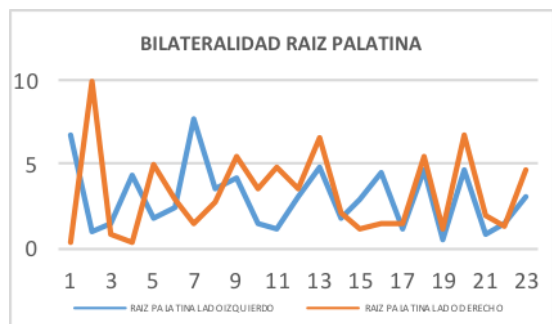


FIG 6.
FUENTE: EL AUTOR

DISCUSIÓN

Se procedió a evaluar las tomografías que incluían los primeros molares superiores en ambos lados (16-26), para poder analizar que Clasificación de Jung se encuentra bordeando al seno maxilar, la cual arrojó un resultado con un porcentaje para la Clasificación tipo 0 de Jung de 37% para el lado izquierdo y 37% para el lado derecho sin embargo la segunda Clasificación que tuvo también mayor incidencia fue la Clasificación Tipo 3 con un 33% para el lado izquierdo y 25% para el lado derecho y la raíz que se encuentra bordeando el seno maxilar en un -2,5mm es la palatina, estando en datos casi similares con el estudio de Shokri et al 34,5%, Jung et al 34,6% y Ok et al en un 34,2% el cual demostrando que la clasificación Tipo 3 según Jung fue la más incidente y que más se correlacionan en los estudios, lo cual nos señala que si existe una estrecha relación significativa a diferencia que en el estudio de Jung la raíz que se encuentra

frecuentemente en el seno maxilar es la Mesiobucal y la Distobucal.

Sin embargo, no todos los estudios tuvieron el mismo resultado según Fry et al a la clasificación más frecuente fue la Tipo 1 en un 48% de los casos, la cual nos indica que el resultado es totalmente diferente dependiendo la población estudiada, el estudio de Fry se realizó en la India.

El resultado de la bilateralidad fue positiva en la mayoría de los casos (15 de 23 casos), aunque en cuestión de distancia de los ápices de los primeros molares superiores al seno maxilar, ambos sectores arrojaron datos diferentes, teniendo un cambio significativo de un sector con el otro en un promedio con una $p=0,62$, aunque compartían la misma Clasificación, lo cual se asemeja al estudio de Roque Torres et al y diferenciándose con el estudio de Fry et al y Shokri et al demostrando que no hubo un dato estadístico significativo entre ambos lados.

En cuanto al Género y Edad si hubo un dato estadístico

significante en el sexo femenino obtuvo un porcentaje alto en todas las Clasificaciones con una edad promedio de 28 a 43 años, siendo una estadística significativa difiriendo con varios estudios como el de Ok et al donde la frecuencia es mayor en pacientes de sexo masculino.

su alto costo y cantidad de radiación emitida al paciente.

CONCLUSIÓN

El resultado de la investigación nos indicó que la Clasificación Tipo 0 y Tipo 3 de Jung son las más frecuentes y en más de la mitad de los casos presentan bilateralidad, aunque la frecuencia de protrusión de las raíces al seno maxilar no es tan alta, es necesario tener sumo cuidado al momento de realizar cualquier maniobra endodóntica, para evitar que el irrigante tenga contacto con el seno maxilar.

Teniendo en cuenta que la Tomografía de haz cónico es uno de los exámenes más exactos para poder realizar un correcto diagnóstico dental, sin embargo, su uso dependerá del grado de complejidad del caso, debido por

REFERENCIAS

BIBLIOGRÁFICAS

- 1.- Shokri A, Lari S, Yousefi F, Hashemi L. Assessment of the Relationship between the Maxillary Sinus Floor and Maxillary Posterior Teeth Roots using Cone Beam Computed Tomography. Patil SG, editor. The Journal of Contemporary Dental Practice. 2014; 15(5):618-22.
2. - Goller-Bulut D, Sekerci A-E, Köse E, Sisman Y. Cone beam computed tomographic analysis of maxillary premolars and molars to detect the relationship between periapical and marginal bone loss and mucosal thickness of maxillary sinus. Med Oral Patol Oral Cir Bucal. Septiembre de 2015; 20(5): e572-9.
- 3.- Fry R, Patidar D, Goyal S, Malhotra A. Proximity of maxillary posterior teeth roots to maxillary sinus and adjacent structures using Denta scan ®. Indian Journal of Dentistry. 2016; 7(3):126.
- 4.- Mattar E, Hammad L, FADEN² A, Khalil Almoallim H. Relation of maxillary teeth to the maxillary sinus in normal Saudi individuals living in Riyadh. Biosciences Biotechnology Research Asia. 1 de diciembre de 2010; 7:695-700.
5. - Ávila D, Rosa J. Crecimiento y desarrollo Del seno maxilar y su relación con las raíces dentarias. Universidad de San Martín de Porres – USMP [Internet]. 2005
- 6.- Didilescu A, Rusu M, Săndulescu M, Georgescu C, Ciuluvică R. Morphometric analysis of the relationships between the maxillary first molar and maxillary sinus floor. Open Journal of Stomatology. 2012; 02(04):352-7.
- 7.- Roque-Torres GD, Ramirez-Sotelo LR, Almeida SM de, Ambrosano GMB, Bóscolo FN, Roque-Torres GD, et al. 2D and 3D imaging of the relationship between maxillary sinus and posterior teeth. Brazilian Journal of Oral Sciences. Junio de 2015; 14(2):141-8.
8. - Tang Z, Liu X, Chen K. Comparison of digital panoramic radiography versus cone beam computerized tomography for measuring alveolar bone. Head & Face Medicine. 22 de febrero de 2017; 13(1):2.

9. - Jung Y-H, Cho B-H. Assessment of maxillary third molars with panoramic radiography and cone-beam computed tomography. *Imaging Sci Dent*. Diciembre de 2015; 45(4):233-40.
10. - Lopes LJ, Gamba TO, Bertinato JVJ, Freitas DQ. Comparison of panoramic radiography and CBCT to identify maxillary posterior roots invading the maxillary sinus. *Dentomaxillofac Radiol*. 2016; 45(6):20160043.
11. - Kosumarl W, Patanaporn V, Jotikasthira D, Janhom A. Distances from the root apices of posterior teeth to the maxillary sinus and mandibular canal in patients with skeletal open bite: A cone-beam computed tomography study. *Imaging Science in Dentistry*. 2017; 47(3):157.
- 12.- Azin Khorramdel. Association between demographic and radiographic characteristics of the schneiderian membrane and periapical and periodontal diseases using cone-beam computed tomography scanning: A retrospective study. *J Dent Res Dent Clin Dent Prospects*. 2017 Summer; 11(3): 170–176.
- 13.- Silva L, Leticia A, Aranegui O, Shukeir S, Bermejo L, Ángel M. Tomografía computerizada de haz cónico. Aplicaciones clínicas en odontología; comparación con otras técnicas. : 13.
- 14.- Ozcan G, Sekerci AE, Cantekin K, Aydinbelge M, Dogan S. Evaluation of root canal morphology of human primary molars by using CBCT and comprehensive review of the literature. *Acta Odontologica Scandinavica*. 18 de mayo de 2016; 74(4):250-8.
15. - Meneses JPO, López JF, Martínez LFG, Barrera JLN. Análisis mediante tomografías de haz de cono de la configuración anatómica de los orificios de la raíz mesial Del primer molar maxilar en población colombiana / Cone Beam Tomographic Analysis of Maxillary First Molar Mesial Root Holes Anatomical Config... 1. 30 de diciembre de 2015; 34(73):77-86.
16. - Jung Y-H, Cho B-H. Assessment of the relationship between the maxillary molars and

adjacent structures using cone beam computed tomography. *Imaging Sci Dent*. Diciembre de 2012; 42(4):219-24.

17.- Guivarc'h M, Ordioni U, Ahmed HMA, Cohen S, Catherine J-H, Bukiet F. Sodium Hypochlorite Accident: A Systematic Review. *Journal of Endodontics*. 1 de enero de 2017; 43(1):16-24.

18.- Estrela C, Nunes CABCM, Guedes OA, Alencar AHG, Estrela CRA, Silva RG, et al. Study of Anatomical Relationship between Posterior Teeth and Maxillary Sinus Floor in a Subpopulation of the Brazilian Central Region Using Cone-Beam Computed Tomography - Part 2. *Brazilian Dental Journal*. Febrero de 2016; 27(1):9-15.

19. - Hauman CHJ, Chandler NP, Tong DC. Endodontic implications of the maxillary sinus: a review. *Int Endod J*. febrero de 2002; 35(2):127-41.

20. - Bds SMA, Bds FAH, Mahmood KA. The Relation of Maxillary Posterior Teeth Roots to the Maxillary Sinus Floor Using Panoramic and Computed

Tomography Imaging in a Sample of Kurdish People. 2012; 8.

22. - Kilic C, Kamburoglu K, Yuksel SP, Ozen T. An Assessment of the Relationship between the Maxillary Sinus Floor and the Maxillary Posterior Teeth Root Tips Using Dental Cone-beam Computerized Tomography. *Eur J Dent*. Octubre de 2010; 4(4):462-7.

23.- Kang SH, Kim BS, Kim Y. Proximity of Posterior Teeth to the Maxillary Sinus and Buccal Bone Thickness: A Biometric Assessment Using Cone-beam Computed Tomography. *J Endod*. Noviembre de 2015; 41(11):1839-46.

24. - Pagin O, Centurion BS, Rubira-Bullen IRF, Capelozza ALA. Maxillary Sinus and Posterior Teeth: Accessing Close Relationship by Cone-beam Computed Tomographic Scanning in a Brazilian Population. *Journal of Endodontics*. 1 de junio de 2013; 39(6):748-51.

25. - Tian X-M, Qian L, Xin X-Z, Wei B, Gong Y. An Analysis of the Proximity of Maxillary Posterior Teeth to the Maxillary Sinus Using

Cone-beam Computed Tomography. J Endod. Marzo de 2016; 42(3):371-7.

26.- Ok E, Güngör E, Çolak M, Altunsoy M, Nur BG, Ağlarci OS. Evaluation of the relationship between the maxillary posterior teeth and the sinus floor using cone-beam computed tomography. Surg Radiol Anat. 1 de noviembre de 2014; 36(9):907-14.

27. - Jang JK, Kwak SW, Ha JH, Kim HC. Anatomical relationship of maxillary posterior teeth with the sinus floor and buccal cortex. J Oral Rehabil. Agosto de 2017; 44(8):617-25.


28. - Nino-Barrera JL, Ardila E, Guaman-Pacheco F, Gamboa-Martinez L, Alzate-Mendoza D. Assessment of the relationship between the maxillary sinus floor and the upper posterior root tips: Clinical considerations. J Investig Clin Dent. Mayo de 2018; 9(2):e12307.

29. - Shokry SM, Wakeel EEE, Sbaih TA, Otaibi MA, Osaimi MA. Proximity of the Maxillary First Molar Roots and the Maxillary Sinus Floor Using Cone Beam

Computed Tomography. Research & Reviews: Journal of Dental Sciences [Internet]. 16 de junio de 2016.

ANEXOS

Anexo -1: Hoja de Registro de Datos



UNIVERSIDAD CATÓLICA DE SANTIAGO DE GUAYAQUIL

FACULTAD DE CIENCIAS MÉDICAS- ODONTOLOGÍA

CARRERA DE ODONTOLOGÍA

PROYECTO DE TRABAJO DE TITULACIÓN

TÍTULO:

“Frecuencia de proximidad de las raíces del primer molar superior con relación al seno maxilar”

Tomografía N°: _____

Edad: _____

Genero: _____

1.- Distancia entre el ápice del primer molar superior y el seno maxilar

Derecho: Mesiobucal____ Distobucal____ Palatino____

Izquierdo: Mesiobucal____ Distobucal____ Palatino____

2.- Proximidad de las raíces del primer molar superior con el seno maxilar con más frecuencia

Izquierda

Derecha

Tipo 0: _____

Tipo 0: _____

Tipo 1: _____

Tipo 1: _____

Tipo 2: _____

Tipo 2: _____

Tipo 3: _____

Tipo 3: _____

3.- Bilateralidad entre la distancia de las raíces del primer molar superior y el seno maxilar


Media: _____

Frecuencia: _____

Desviación Estándar: _____

Anexos -2: Gráficos y Tablas

LADO IZQUIERDO			LADO DERECHO		
	N	%		N	%
TIPO 0	23	37%	TIPO 0	23	37%
TIPO 1	5	8%	TIPO 1	8	13%
TIPO 2	14	22%	TIPO 2	16	25%
TIPO 3	21	33%	TIPO 3	16	25%
TOTAL	63	100%	TOTAL	63	100%



	TIPO 0		TIPO 1		TIPO 2		TIPO 3	
	LADO IZQUIERDO	LADO DERECHO	LADO IZQUIERDO	LADO DERECHO	LADO IZQUIERDO	LADO DERECHO	LADO IZQUIERDO	LADO DERECHO
GENERO	N	%	N	%	N	%	N	%
FEMENINO	15	65%	14	61%	5	100%	8	100%
MASCULINO	8	35%	9	39%	0	0%	5	36%
TOTAL	23	100%	23	100%	5	100%	8	100%
	N	%	N	%	N	%	N	%
EDAD	43	53%	38	51%	43	100%	41	100%
FEMENINO	43	53%	38	51%	43	100%	41	100%
MASCULINO	38	47%	37	49%	0	0%	33	45%
TOTAL	81	100%	75	100%	43	100%	41	100%

Prueba t para medias de dos muestras emparejadas		
	<i>Variable 1</i>	<i>Variable 2</i>
Media	3,139130435	3,334782609
Varianza	2,733399209	4,446007905
Observaciones	23	23
Coefficiente de correlación de Pearson	-0,144879092	
Diferencia hipotética de las medias	0	
Grados de libertad	22	
Estadístico t	-0,327883242	
P(T<=t) una cola	0,373049959	
Valor crítico de t (una cola)	1,717144374	
P(T<=t) dos colas	0,746099918	
Valor crítico de t (dos colas)	2,073873068	

Anexo-3: Tabla Madre

ZOOLOGIA #	PROMEDIO DE LAS PAGES DEL PRIMER MOLAR SUPERIOR CON EL SIGNO MAXILAR CON MAS FRECUENCIA												DISTANCIA ENTRE EL ARCE DEL PRIMER MOLAR SUPERIOR Y EL SIGNO MAXILAR						HETERALADO			
	TIPO 0			TIPO 1			TIPO 2			TIPO 3			IZQUIERDA			DIERO			MEDIA	FRECUENCIA	DESVIACION ESTANDAR	
	EDAD	GENERO	IZQUIERDA	DERECHA	IZQUIERDA	DERECHA	IZQUIERDA	DERECHA	IZQUIERDA	DERECHA	IZQUIERDA	DERECHA	IZQUIERDA	DERECHA	IZQUIERDA	DERECHA	IZQUIERDA	DERECHA				
1	41	FEMENINO		1				1						0.6	0.9	0.4	2.4	2.1	0.4	1.13	0.4	0.88
2	26	FEMENINO												0.7	1.5	1.4	0.7	0.7	0.5	0.91	0.7	0.42
3	63	FEMENINO				1								0.54	1.9	0.5	0.3	1.2	3	2.05	0	1.91
4	52	FEMENINO	1											5.5	8.5	6.7	8.5	8.7	10	8.15	8.5	1.74
5	21	MASCULINO												0.7	0.7	0.5	1	0.9	1.8	0.933333333	0	0.46894386
6	18	FEMENINO												-0.5	2.6	0.5	3.6	0.9	0.8	1.316666667	0	1.50121725
7	31	FEMENINO												-3.1	1.5	-3.5	0.1	0.9	0.2	-0.65	0	2.11825998
8	22	MASCULINO	1											1.5	2.7	1	0.3	1	0.4	1.15	1	0.878066057
9	18	MASCULINO												-5.4	1.1	0.1	0.2	-4.3	0.1	-1.366666667	0	2.746391572
10	30	FEMENINO				1								0.4	0.2	0.3	3	0.3	0.3	0.75	0.3	1.10408333
11	41	FEMENINO												0.5	0.3	0.5	0.9	0.3	0.9	0.566666667	0	0.72325202
12	56	FEMENINO	1											1.9	3.6	1.5	1.2	1.5	1.5	1.866666667	1.5	0.877976225
13	49	FEMENINO												0.8	1.5	0.3	1.2	1.3	2.1	1.2	0	0.613188389
14	36	FEMENINO	1											5	4	4.3	4.2	3.8	5	4.383333333	5	0.507608773
15	18	MASCULINO												1.8	3	-3.1	1.7	0.9	2.9	1.2	0	2.25033309
16	36	FEMENINO	1											1.5	8.2	2.4	0.5	0.9	2	1.533333333	1.8	0.736659125
17	42	FEMENINO	1											0.3	0.5	2.4	0.5	0.5	0.8	1.75	0	0.993478737
18	26	FEMENINO												0.3	0.5	2.4	0.5	0.5	0.8	0.833333333	0.5	0.784006803
19	48	MASCULINO												-2.8	-4	-1.3	-6	-6.3	-3.6	-4	0	1.90682983
20	39	FEMENINO												-2.11	1.2	-4.1	-1.8	0.8	-3.1	-1.518333333	0	2.114714323
21	65	MASCULINO	1											4.5	5.7	7.8	1.5	2	1.5	3.833333333	1.5	2.60435326
22	43	FEMENINO												0.9	3.3	0.6	-0.9	0.9	-1.2	0.6	0	1.60996894
23	58	FEMENINO	1											3.1	4.4	3.6	6	6.1	2.7	4.316666667	0	1.457966621
24	58	FEMENINO	1											3.6	8	4.2	5.7	5.3	5.4	5.366666667	0	1.518771433
25	47	FEMENINO												0.9	1.3	-3.1	2.3	0.9	1.3	0.6	0	1.883613548
26	31	FEMENINO	1											2.1	0.9	1.5	2.2	1.6	3.5	1.966666667	0	0.884684501
27	31	FEMENINO												-2.4	1.1	-3.1	2.7	-1.8	1.5	-0.333333333	0	2.395551433
28	18	FEMENINO	1											0.9	0.9	1.2	4.9	3	4.8	2.816666667	0.9	1.898895907

Anexo -4: Protocolo de trabajo de sustentación

2.-INTRODUCCIÓN

El presente proyecto de investigación determinara mediante análisis tomográfico la proximidad que existe entre las raíces del primer molar superior con el seno maxilar.

El seno maxilar es una cavidad neumática dentro del maxilar superior que se comunica con la cavidad nasal mediante el ostium, la cual se encuentra recubierto mediante una membrana muy delgada llamada membrana de Schneider y tiene 1mm de espesor. En el adulto su extensión es variable y la topografía de acuerdo a su pared inferior con los ápices dentarios va a depender a la edad, genero, tamaño de neumatización y tamaño dentario.^{1,2}

Es muy importante tener en cuenta las diferentes estructuras anatómicas adyacentes ya que el seno maxilar se puede encontrar muy neumatizado y las raíces del primer molar superior se pueden encontrar en contacto. Sin embargo existen limitantes radiográficas que son comúnmente usadas en Odontología como son el uso de las radiografías panorámicas y radiografías periapicales que se usan muy a menudo en diagnóstico y en planificaciones, aunque poseen un rango de distorsión bajo no son exactas debido que poseen márgenes fantasma.³

La tomografía cone beam difiere en varios aspectos a la radiografía convencional debido que esta nos ayudara a tener una mayor visión debido a sus cortes (visión axial – visión coronal y sagital).La cual la hace ideal para un mejor diagnóstico y planificación más exacto.⁴

En el estudio de Ramesh Ram Fry se analizó mediante TAC (Tomografía de haz cónico) a 50 pacientes 17 mujeres y 33 hombres, la proximidad de los dientes posteriores con el seno maxilar mediante espesor óseo , bilateralidad y la relación vertical mediante la Clasificación de Jung la cual describe 4 tipos : Tipo 0: el piso del seno maxilar está ubicado arriba de la punta de la raíz, Tipo 1 : Cuando las raíces estaban en contacto directo con el piso del seno maxilar (a 0.5 mm

de distancia) Tipo 2 : Cuando las raíces se proyectaron en el seno pero fueron en realidad laterales o mediales Tipo 3 : Protrusión apical se observa sobre el piso del seno maxilar y medición de espesor óseo , el estudio dio como resultado que la relación vertical según la Clasificación de Jung la Tipo 1 era la más común dando un porcentaje por raíz de 57% a la raíz mesiovestibular 45% raíz distovestibular y un 42% a la raíz palatina.⁵

En el estudio de Werinpimol Kosumarl evaluó la distancia entre el ápice de los dientes posteriores al seno maxilar trayendo como resultado que la raíz palatina se encontraba más cerca en relación a la mesiodistal y la distobucal con distancias entre 0.19 ± 1.82 mm to 2.44 ± 3.15 mm. ³

El objetivo del presente estudio es de realizar un análisis de importancia clínica debido que el primer molar es uno de los dientes más afectado por caries y posteriormente tratamiento de conducto. Se debe tomar en cuenta la importancia de esta relación ápices radiculares- seno maxilar para poder evitar ciertas complicaciones al momento de tratarlo, evitando accidentes por hipoclorito de sodio o transposición de conductos pudiendo realizar un mejor diagnóstico, pronóstico y tratamiento a seguir.

3.-PLANTEAMIENTO DEL PROBLEMA

Determinar mediante análisis tomográfico la frecuencia de proximidad de las raíces del primer molar superior con relación al seno maxilar

4.- PREGUNTAS DE INVESTIGACIÓN

1. ¿Cuál es la proximidad de las raíces del primer molar superior con el seno maxilar con más frecuencia mediante la clasificación de Jung?
2. ¿Cuál es la frecuencia de la distancia entre los ápices de las raíces del primer molar superior y el seno maxilar?
3. ¿Cuál es la frecuencia de la bilateralidad entre las raíces del primer molar superior y el seno maxilar?
4. ¿Cuál es la proximidad de las raíces del primer molar superior con el seno maxilar con mayor incidencia según el género?

5. ¿Cuál es la proximidad de las raíces del primer molar superior con el seno maxilar con mayor incidencia según la edad?

5.- JUSTIFICACIÓN

El tema descrito es de suma importancia clínica, debido que el primer molar es uno de los primeros dientes permanentes en erupcionar, por lo tanto el más afectado por caries y posteriormente tratamiento de conducto. Se debe tomar en cuenta la importancia de esta relación ápices radiculares- seno maxilar para poder evitar ciertas complicaciones al momento de tratarlo, evitando accidentes por hipoclorito de sodio o transposición de conductos pudiendo realizar un mejor diagnóstico, pronóstico y tratamiento a seguir.

6.- VIABILIDAD

El presente proyecto de investigación es viable debido que la información que se va a obtener y analizar es única y precisa, además de que contamos con bases de datos extensas gracias a la ayuda del Centro Radiológico Dentaimagen y de páginas de libre acceso a cualquier base de datos Medline como Pubmed y Cochrane en las cuales podemos extraer la información necesaria para el presente trabajo.

7.- OBJETIVO GENERAL

Realizar un análisis tomográfico de frecuencia de la relación que tiene las raíces del primer molar superior con el seno maxilar.

8.- OBJETIVOS ESPECÍFICOS

6. Determinar la proximidad de las raíces del primer molar superior con el seno maxilar con más frecuencia mediante la clasificación de Jung
7. Calcular la frecuencia de la distancia entre los ápices de las raíces del primer molar superior y el seno maxilar.
8. Analizar la frecuencia de la bilateralidad entre las raíces del primer molar superior y el seno maxilar.
9. Analizar la proximidad de las raíces del primer molar superior con el seno maxilar con mayor incidencia según el género.

10. Analizar la proximidad de las raíces del primer molar superior con el seno maxilar con mayor incidencia según la edad.

9.-HIPÓTESIS

La relación de proximidad de las raíces de los primeros molares superiores con el seno maxilar se encuentra en un porcentaje alto a nivel global.

10.- VARIABLES

1.1. Variable Dependiente:

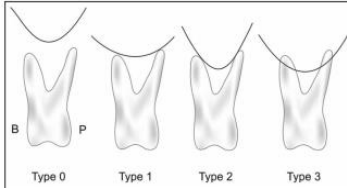
Frecuencia de proximidad de las raíces del primer molar superior con el seno maxilar.

1.2. Variables Independientes:

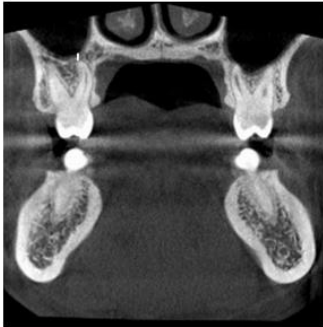
- Proximidad de las raíces del primer molar superior con el seno maxilar con más frecuencia
- Distancia entre los ápices de las raíces del primer molar superior y el seno maxilar
- Bilateralidad entre las raíces del primer molar superior y el seno maxilar

1.3. Variables Intervinientes:

- Edad
- Género

DENOMINACIÓN DE LA VARIABLE	DEFINICIÓN DE LA VARIABLE	DIMENSIÓN DE LA VARIABLE	INDICADORES
<p>VARIABLE DEPENDIENTE</p> <p>Análisis de la proximidad de las raíces del primer molar superior con el seno maxilar.</p>	<p>La relación de las raíces de los dientes maxilares posteriores con el piso del seno maxilar es muy importante para el diagnóstico y la planificación de muchos procedimientos quirúrgicos y endodónticos. Para lograr determinarla se utilizara diferentes tomas radiográficas tanto tomografías, Rx panorámicas y Rx periapicales.</p>		
<p>VARIABLES INDEPENDIENTES</p>	<p>Proximidad de las raíces del primer molar superior con el seno maxilar con más frecuencia</p> <p>Es la relación entre los dientes posteriores maxilares y el piso del seno maxilar que se determinara según la Clasificación de Jung</p>	<p>Clasificación de Jung 2009</p> <p>Tipo 0: el piso del seno maxilar está ubicado arriba de la punta de la raíz.</p> <p>Tipo 1 : cuando las raíces estaban en contacto directo con el piso del</p>	<p>-Tipo 0: _____</p> <p>-Tipo 1: _____</p> <p>-Tipo 2 : _____</p> <p>-Tipo 3: _____</p>  <p>Figure 1: Vertical relationship of maxillary sinus floor and maxillary posterior teeth²¹</p>

		<p>seno maxilar (a 0.5 mm de distancia)</p> <p>Tipo 2 : cuando las raíces se proyectaron en el seno pero fueron en realidad laterales o mediales</p> <p>Tipo 3 : protrusión apical se observa sobre el piso del seno maxilar</p> <p>5.- Fry, R. R., Patidar, D. C., Goyal, S., & Malhotra, A. (2016). Proximity of maxillary posterior teeth roots to maxillary sinus and adjacent structures using Denta scan®. <i>Indian Journal of Dentistry</i>, 7(3), 126–130. http://doi.org/10.4103/0975-962X.189339</p>													
<p>Distancia entre el ápice del primer molar superior y el seno maxilar</p>	<p>Distancia vertical del ápice del primer molar superior al seno maxilar en unidades de milímetros (mm)</p>	<p>Valor Positivo : Los ápices que se extienden debajo del piso del seno</p>	<table border="1" data-bbox="1182 1599 1394 1946"> <tr> <td>Derecho</td> <td></td> <td></td> </tr> <tr> <td>Mesio-Bucal</td> <td></td> <td></td> </tr> <tr> <td>Disto-Bucal</td> <td></td> <td></td> </tr> <tr> <td>Palatino</td> <td></td> <td></td> </tr> </table>	Derecho			Mesio-Bucal			Disto-Bucal			Palatino		
Derecho															
Mesio-Bucal															
Disto-Bucal															
Palatino															

		<p>Valor Negativo: ápices sobre el piso del seno</p> <p>3.- Roque-Torres Gina Delia, Ramirez-Sotelo Laura Ricardina, Almeida Solange Maria de, Ambrosano Gláucia Maria Bovi, Bóscolo Frab Norberto. 2D and 3D imaging of the relationship between maxillary sinus and posterior teeth. Braz. J. Oral Sci. [Internet]. 2015 June [cited 2017 Dec 09]; 14(2): 141-148.</p>	<table border="1" data-bbox="1182 192 1401 535"> <tr> <td>Izquierdo</td> <td></td> <td></td> </tr> <tr> <td>Mesio-Bucal</td> <td></td> <td></td> </tr> <tr> <td>Disto-Bucal</td> <td></td> <td></td> </tr> <tr> <td>Palatino</td> <td></td> <td></td> </tr> </table>  <p>Fig. 2. Screen capture shows the distance between the root apex of the maxillary posterior teeth and maxillary sinus floor (white line).</p>	Izquierdo			Mesio-Bucal			Disto-Bucal			Palatino		
Izquierdo															
Mesio-Bucal															
Disto-Bucal															
Palatino															
<p>Bilateralidad entre la distancia de las raíces del primer molar superior y el seno maxilar</p>	<p>Análisis y comparación de la medición de los lados izquierdo y derecho</p>	<p>Análisis mediante prueba T-Test.</p> <p>Prueba T-Test:</p> <p>Evaluación:</p> <p>Valores Medios:</p> <p>Frecuencia:</p> <p>Desviación Estándar:</p> <p>5.- Fry, R. R., Patidar, D. C., Goyal, S., & Malhotra, A. (2016). Proximity of maxillary posterior teeth roots to maxillary sinus and adjacent structures using Denta scan®. <i>Indian Journal of Dentistry</i>, 7(3), 126–130.</p>	<p>Media:</p> <p>Frecuencia:</p> <p>Desviación estándar:</p>												

		http://doi.org/10.4103/0975-962X.189339	
VARIABLE INTERVINIENTE			
Edad	Tiempo que ha vivido una persona u otro ser vivo contando desde su nacimiento	Personas entre 18-60 años	
Genero	Variable biológica y genética que divide a los seres humanos	Masculino: Rasgos fenotípicos que determinen el sexo masculino Femenino: Rasgos fenotípicos que determinen el sexo femenino.	

11.-MATERIALES Y MÉTODOS

11.1 MATERIALES.-

1. Computador personal con software visualizador de Tomografías
2. Impresora
3. Cuaderno de borrador
4. Tomografías

11.1.1 LUGAR DE LA INVESTIGACIÓN.-

El presente estudio se realizara a cabo en la central de estudio radiográfico Dentaimagen, ubicada Calle 13E NE, Guayaquil 090513 en la ciudad de Guayaquil.

11.1.2 PERIODO DE LA INVESTIGACIÓN.-

Semestre B-2018

CRONOGRAMA DE EJECUCIÓN DE LA INVESTIGACIÓN

actividad	Mes 1	Mes 2	Mes 3	Mes 4
Revisión bibliográfica	X	x	x	X
Actividad de prueba piloto	X			
Análisis Tomográfico	X	x		
Registro y tabulación de datos			X	
resultados				X
Entrega de trabajo				X

1.1.3.- RECURSOS EMPLEADOS

1.1.3.1 RECURSOS HUMANOS

Investigador: Cristopher Nahin Cabrera Placencio

Tutor Académico: Dra. Jessy Gabriela Unapanta Yanchaguano

Asesor Estadístico

1.1.3.2 RECURSOS FÍSICOS

- Centro de Diagnóstico Dentaimagen
- Tomógrafo I-Cat Cone Beam 3D
- Computadora con sistema Windows 10
- Hoja de registro de datos

1.1.4 UNIVERSO

El universo de este estudio será realizado en la ciudad de Guayaquil con 300 tomas tomografías de haz cónico computarizadas de las cuales el programa de calculadora de muestras nos indicó un tamaño de muestra de 175 sujetos. Estas tomografías tienen un periodo muestrarios que abarcan desde el 2015.

1.1.5 Muestra

Formaran parte de la muestra todas las tomografías computarizadas de haz cónico que cumplan los criterios de inclusión propuestos en esta investigación.

1.1.5.1 Criterios de Inclusión

- Tomografías de individuos mayores de edad
- Tomografías de individuos de sexo masculino o femenino
- Tomografías tomadas en el centro de Radiológico Dentaimagen

1.1.5.2 Criterios de Exclusión

- Tomografías de Individuos menores de edad

- Tomografías de pacientes con Tratamientos ortodóntico.
- Tomografías que denoten cirugías de seno maxilar.

1.4. Método

1.4.1. Tipo de Investigación

Estudio de tipo transversal descriptivo observacional en base a datos obtenidos de tomografías de haz cónico en el centro Dentaimagen.

Este estudio será transversal debido que se evaluara los resultados de una población definida en un cierto periodo de tiempo.

El estudio es descriptivo debido que procederemos a describir todas las dimensiones y objetos a estudiar y observacional debido que es un estudio demográfico en el cual se limita a mediar las variables del estudio.

1.4.2. Procedimientos

- Se acudirá a hablar con el propietario del centro del radiodiagnóstico para informarle sobre el estudio que se desea realizar
- Se presentará una carta de autorización y confidencialidad en Dentaimagen.
- Se esperará una respuesta favorable con la autorización de parte de quienes dirigen la institución de Dentaimagen para poder realizar la investigación.
- Se coordinará las fechas para la ejecución de la misma con el propietario del Centro de Diagnóstico Dentaimagen
- Se procederá a clasificar las tomografías para recolectar solamente aquellas que cumplan con los criterios de inclusión.
- Se procederá a realizar el estudio transversal descriptivo observacional mediante análisis del software.
- Anotar los datos obtenidos en nuestra hoja de registro de datos y realizar el porcentaje debido de las raíces que se encuentran comunicadas.



DECLARACIÓN Y AUTORIZACIÓN

Yo, **Cabrera Placencio, Christopher Nahin** con C.C: # 0705493674 autor/a del trabajo de titulación: **Frecuencia de proximidad de las raíces del primer molar superior con relación al seno maxilar** previo a la obtención del título de **Odontólogo** en la Universidad Católica de Santiago de Guayaquil.

1.- Declaro tener pleno conocimiento de la obligación que tienen las instituciones de educación superior, de conformidad con el Artículo 144 de la Ley Orgánica de Educación Superior, de entregar a la SENESCYT en formato digital una copia del referido trabajo de titulación para que sea integrado al Sistema Nacional de Información de la Educación Superior del Ecuador para su difusión pública respetando los derechos de autor.

2.- Autorizo a la SENESCYT a tener una copia del referido trabajo de titulación, con el propósito de generar un repositorio que democratice la información, respetando las políticas de propiedad intelectual vigentes.

Guayaquil, **21 de Marzo de 2019**

f. _____

Nombre: **Cabrera Placencio, Christopher Nahin**

C.C: **0705493674**



REPOSITORIO NACIONAL EN CIENCIA Y TECNOLOGÍA

FICHA DE REGISTRO DE TESIS/TRABAJO DE TITULACIÓN

TEMA Y SUBTEMA:	Frecuencia de proximidad de las raíces del primer molar superior con relación al seno maxilar		
AUTOR(ES)	Cabrera Placencio, Christopher Nahin		
REVISOR(ES)/TUTOR(ES)	Unapanta Yanchaguano, Jessy Gabriela		
INSTITUCIÓN:	Universidad Católica de Santiago de Guayaquil		
FACULTAD:	Facultad de Ciencias Medicas		
CARRERA:	Odontología		
TITULO OBTENIDO:	Odontólogo		
FECHA DE PUBLICACIÓN:	21 de Marzo de 2019	No. DE PÁGINAS:	29
ÁREAS TEMÁTICAS:	Endodoncia		
PALABRAS CLAVES/KEYWORDS:	Primer molar superior; proximidad de las raíces; distancia entre las raíces; seno maxilar; tomografía.		
RESUMEN/ABSTRACT			
<p>Introducción: El seno maxilar es una cavidad neumática dentro del maxilar superior que se comunica con la cavidad nasal mediante el ostium. En el adulto su extensión es variable y la topografía de acuerdo a su pared inferior con los ápices dentarios va a depender de la edad y el género, lo cual es necesaria realizar un correcto diagnóstico radiológico, para evitar accidentes en la consulta dental, en Odontología existen varios exámenes radiológicos pero sus limitaciones en su mayoría son que las imágenes se observan en 2 dimensiones, lo cual no se puede realizar un correcto diagnóstico. La Tomografía de haz cónico difiere de ellas debido que esta se puede manipular en 3 dimensiones gracias a sus cortes axiales, sagitales y transversales la cual la hace idónea para un correcto diagnóstico. Objetivo: El objetivo del presente estudio es saber la frecuencia de proximidad de las raíces del primer molar superior con el seno maxilar, evitando accidentes con irrigantes endodónticos Materiales y Métodos: Se obtuvieron 250 muestras tomográficas de las cuales 63 cumplían con el criterio de inclusión siendo 42 del sexo femenino y 21 del sexo masculino, las cuales fueron evaluadas mediante el software NNTVIEWER y clasificadas usando la Clasificación de Jung. Resultados: El trabajo de investigación arrojó como resultado que la Clasificación Tipo 0 (37%) y Tipo 3 (33%) de Jung eran las más frecuentes y ambas en el mayor de los casos se daban en ambos lados dando un resultado positivo a la bilateralidad. Conclusiones: El resultado de la investigación nos indicó que la Clasificación Tipo 0 y Tipo 3 de Jung son las más frecuentes y en más de la mitad de los casos presentan bilateralidad, aunque la frecuencia de protrusión de las raíces al seno maxilar no es tan alta, es necesario tener sumo cuidado al momento de realizar cualquier maniobra endodóntica.</p>			
ADJUNTO PDF:	<input checked="" type="checkbox"/> SI	<input type="checkbox"/> NO	
CONTACTO CON AUTOR/ES:	Teléfono: +593992612442	E-mail: cristopher-cabrera@hotmail.com	
CONTACTO CON LA INSTITUCIÓN (COORDINADOR DEL PROCESO UTE)::	Nombre: Pino Larrea, José Fernando		
	Teléfono: +593962790062		
	E-mail: jose.pino@cu.ucsg.edu.ec		
SECCIÓN PARA USO DE BIBLIOTECA			
Nº. DE REGISTRO (en base a datos):			
Nº. DE CLASIFICACIÓN:			
DIRECCIÓN URL (tesis en la web):			